This is a digital copy of a book that was preserved for generations on library shelves before it was carefully scanned by Google as part of a project to make the world's books discoverable online.

It has survived long enough for the copyright to expire and the book to enter the public domain. A public domain book is one that was never subject to copyright or whose legal copyright term has expired. Whether a book is in the public domain may vary country to country. Public domain books are our gateways to the past, representing a wealth of history, culture and knowledge that's often difficult to discover.

Marks, notations and other marginalia present in the original volume will appear in this file - a reminder of this book's long journey from the publisher to a library and finally to you.

Usage guidelines

Google is proud to partner with libraries to digitize public domain materials and make them widely accessible. Public domain books belong to the public and we are merely their custodians. Nevertheless, this work is expensive, so in order to keep providing this resource, we have taken steps to prevent abuse by commercial parties, including placing technical restrictions on automated querying.

We also ask that you:

+ *Make non-commercial use of the files* We designed Google Book Search for use by individuals, and we request that you use these files for personal, non-commercial purposes.
+ *Refrain from automated querying* Do not send automated queries of any sort to Google's system: If you are conducting research on machine translation, optical character recognition or other areas where access to a large amount of text is helpful, please contact us. We encourage the use of public domain materials for these purposes and may be able to help.
+ *Maintain attribution* The Google "watermark" you see on each file is essential for informing people about this project and helping them find additional materials through Google Book Search. Please do not remove it.
+ *Keep it legal* Whatever your use, remember that you are responsible for ensuring that what you are doing is legal. Do not assume that just because we believe a book is in the public domain for users in the United States, that the work is also in the public domain for users in other countries. Whether a book is still in copyright varies from country to country, and we can't offer guidance on whether any specific use of any specific book is allowed. Please do not assume that a book's appearance in Google Book Search means it can be used in any manner anywhere in the world. Copyright infringement liability can be quite severe.

About Google Book Search

Google's mission is to organize the world's information and to make it universally accessible and useful. Google Book Search helps readers discover the world's books while helping authors and publishers reach new audiences. You can search through the full text of this book on the web at `http://books.google.com/`

A propos de ce livre

Ceci est une copie numérique d'un ouvrage conservé depuis des générations dans les rayonnages d'une bibliothèque avant d'être numérisé avec précaution par Google dans le cadre d'un projet visant à permettre aux internautes de découvrir l'ensemble du patrimoine littéraire mondial en ligne.

Ce livre étant relativement ancien, il n'est plus protégé par la loi sur les droits d'auteur et appartient à présent au domaine public. L'expression "appartenir au domaine public" signifie que le livre en question n'a jamais été soumis aux droits d'auteur ou que ses droits légaux sont arrivés à expiration. Les conditions requises pour qu'un livre tombe dans le domaine public peuvent varier d'un pays à l'autre. Les livres libres de droit sont autant de liens avec le passé. Ils sont les témoins de la richesse de notre histoire, de notre patrimoine culturel et de la connaissance humaine et sont trop souvent difficilement accessibles au public.

Les notes de bas de page et autres annotations en marge du texte présentes dans le volume original sont reprises dans ce fichier, comme un souvenir du long chemin parcouru par l'ouvrage depuis la maison d'édition en passant par la bibliothèque pour finalement se retrouver entre vos mains.

Consignes d'utilisation

Google est fier de travailler en partenariat avec des bibliothèques à la numérisation des ouvrages appartenant au domaine public et de les rendre ainsi accessibles à tous. Ces livres sont en effet la propriété de tous et de toutes et nous sommes tout simplement les gardiens de ce patrimoine. Il s'agit toutefois d'un projet coûteux. Par conséquent et en vue de poursuivre la diffusion de ces ressources inépuisables, nous avons pris les dispositions nécessaires afin de prévenir les éventuels abus auxquels pourraient se livrer des sites marchands tiers, notamment en instaurant des contraintes techniques relatives aux requêtes automatisées.

Nous vous demandons également de:

+ *Ne pas utiliser les fichiers à des fins commerciales* Nous avons conçu le programme Google Recherche de Livres à l'usage des particuliers. Nous vous demandons donc d'utiliser uniquement ces fichiers à des fins personnelles. Ils ne sauraient en effet être employés dans un quelconque but commercial.

+ *Ne pas procéder à des requêtes automatisées* N'envoyez aucune requête automatisée quelle qu'elle soit au système Google. Si vous effectuez des recherches concernant les logiciels de traduction, la reconnaissance optique de caractères ou tout autre domaine nécessitant de disposer d'importantes quantités de texte, n'hésitez pas à nous contacter. Nous encourageons pour la réalisation de ce type de travaux l'utilisation des ouvrages et documents appartenant au domaine public et serions heureux de vous être utile.

+ *Ne pas supprimer l'attribution* Le filigrane Google contenu dans chaque fichier est indispensable pour informer les internautes de notre projet et leur permettre d'accéder à davantage de documents par l'intermédiaire du Programme Google Recherche de Livres. Ne le supprimez en aucun cas.

+ *Rester dans la légalité* Quelle que soit l'utilisation que vous comptez faire des fichiers, n'oubliez pas qu'il est de votre responsabilité de veiller à respecter la loi. Si un ouvrage appartient au domaine public américain, n'en déduisez pas pour autant qu'il en va de même dans les autres pays. La durée légale des droits d'auteur d'un livre varie d'un pays à l'autre. Nous ne sommes donc pas en mesure de répertorier les ouvrages dont l'utilisation est autorisée et ceux dont elle ne l'est pas. Ne croyez pas que le simple fait d'afficher un livre sur Google Recherche de Livres signifie que celui-ci peut être utilisé de quelque façon que ce soit dans le monde entier. La condamnation à laquelle vous vous exposeriez en cas de violation des droits d'auteur peut être sévère.

À propos du service Google Recherche de Livres

En favorisant la recherche et l'accès à un nombre croissant de livres disponibles dans de nombreuses langues, dont le français, Google souhaite contribuer à promouvoir la diversité culturelle grâce à Google Recherche de Livres. En effet, le Programme Google Recherche de Livres permet aux internautes de découvrir le patrimoine littéraire mondial, tout en aidant les auteurs et les éditeurs à élargir leur public. Vous pouvez effectuer des recherches en ligne dans le texte intégral de cet ouvrage à l'adresse `http://books.google.com`

A 414116

1837
ARTES
VERITAS
SCIENTIA
LIBRARY OF THE
UNIVERSITY OF MICHIGAN
E PLURIBUS UNUM
TUEBOR
SI QUAERIS PENINSULAM AMOENAM
CIRCUMSPICE

610.5
R3
06

RECUEIL

D'OPHTALMOLOGIE

BOURLOTON. — Imprimeries réunies, B.

RECUEIL
D'OPHTALMOLOGIE

PARAISSANT TOUS LES MOIS

SOUS LA DIRECTION DES DOCTEURS

GALEZOWSKI
Professeur libre d'ophtalmologie à Paris.

CUIGNET
Médecin principal à l'hôpital de Lille.

AVEC LE CONCOURS DE MM.

RICHET
Professeur à la Faculté de Paris.

GOSSELIN
Professeur à la Faculté de Paris.

LOURENÇO
Profess. libre d'ophtalmologie à Rio-de-Janeiro.

COLLABORATEURS PRINCIPAUX

TRÉLAT, professeur à la Faculté de Paris.
GARIEL, professeur agrégé à la Faculté de Paris.
DAGUENET, médecin-major à Besançon.
L. LABBÉ, chirurgien de l'hôpital Beaujon.
CUSCO, membre de l'Académie de médecine.
BOGGS, membre du Collège royal de Londres.
GILLET DE GRANDMONT, professeur libre d'ophtalmologie.
ALF. FOURNIER, professeur à la Faculté de Paris.
HUCHARD, médecin des hôpitaux.
E. MARTIN (de Marseille).
BAUDON, médecin-major à Nice.
HACHE, docteur de la Faculté de Paris.
YVERT, médecin-major.
Dr MENGIN, à Caen.
Dr PARENT.
Dr LATTEUX, chef de laboratoire de la Faculté.
Dr DEHENNE, professeur libre d'ophtalmologie.
Dr FONTAN, médecin professeur de la marine à Toulon.
SEDAN, médecin-major à Toulon.
Dr TALKO de Varsovie.
Dr O. PARISOTTI, de Rome.
Dr BOUCHER, médecin-major.

SECRÉTAIRES DE LA RÉDACTION : H. PARENT & F. DESPAGNET

TROISIÈME SÉRIE. — SEPTIÈME ANNÉE. 1885.

PARIS
ANCIENNE LIBRAIRIE GERMER BAILLIÈRE ET Cie
FÉLIX ALCAN, ÉDITEUR
108, BOULEVARD SAINT-GERMAIN, 108
Au coin de la rue Hautefeuille

1885

CONSIDÉRATIONS

SUR LES TRAUMATISMES OCULAIRES

Par le docteur A. DEHENNE

Je n'ai pas la prétention d'apporter ici un traité complet des blessures de l'œil.

Les matériaux certes ne font pas défaut dans nos cliniques parisiennes et l'occasion d'observer des traumatismes plus ou moins graves s'y présente journellement. Je désire tout simplement soumettre aux lecteurs du *Recueil* quelques faits de ma pratique, qui m'ont paru devoir les intéresser, en insistant surtout sur la réserve extrême que l'on doit garder au point de vue du pronostic, chaque fois que l'on est consulté pour un traumatisme oculaire. Deux blessures, en apparence semblables, peuvent différer du tout au tout dès le surlendemain, le lendemain même. Ici la guérison se fera rapidement et ne laissera subsister aucune crainte pour l'avenir; là, au contraire, l'énucléation devra être pratiquée, sous peine d'assister à une formidable explosion d'accidents sympathiques, et pourtant, au premier abord, souvent l'œil, le plus gravement compromis, n'est pas celui qui paraît le plus blessé.

A la suite d'un choc sur l'œil, toutes les éventualités peuvent se présenter, depuis la simple ecchymose jusqu'au décollement de la rétine, en passant par la paralysie ou le spasme de l'accommodation, la luxation du cristallin, la cataracte traumatique, les hémorragies du corps vitré, de la choroïde, de la rétine, de l'espace intra-vaginal du nerf optique etc... Aussi, pour éviter des mécomptes aussi préjudiciables tant au consulté qu'au consultant, est-il toujours nécessaire de procéder à un examen fonctionnel des plus complets, examen qui ne sera pas conduit exactement de la même façon dans tous les cas, mais dont aucun des éléments ne devra être négligé.

Un homme a reçu un coup sur l'œil; le coup a été violent. Extérieurement on ne voit rien ou presque rien. Il faut tout d'abord boucher l'œil sain, noter l'acuité visuelle de l'œil

147519

blessé, et même si l'acuité centrale est bonne, s'assurer de l'intégrité du champ visuel. Cette seconde épreuve est peut-être la plus importante de toutes celles auxquelles les ophtalmologistes doivent avoir recours.

On place ensuite le blessé à côté d'une lampe bien éclairée et l'on procède à l'aide de la lentille, à l'examen dit latéral ou focal, qui permet de vérifier l'état de la cornée, de la chambre antérieure, du cristallin, de l'iris, et enfin, on termine par l'examen ophtalmoscopique. Ceci fait, l'on ne peut pas encore porter un pronostic absolument définitif. Il faut revoir le malade quelques jours après, car il y a des lésions qui ne se produisent que quelques heures, ou même plusieurs jours après le traumatisme, par exemple l'opacification cristallinienne par ébranlement moléculaire, sans déchirure de la capsule, et à plus forte raison sans plaie pénétrante de la cornée. Il est bon de dire que l'on ne possède pas d'observation certaine de cette forme de cataracte traumatique. Jusqu'ici nous avons supposé le cas d'un choc sans lésion extérieure de l'œil. Si l'on a affaire à une plaie pénétrante de l'organe, avec hernie de l'iris, voire même du corps ciliaire, avec ou sans cataracte traumatique, l'examen fonctionnel doit être fait aussi avec un grand soin. La notion de la perception lumineuse et du champ visuel à l'aide d'une bougie placée à un mètre de distance et portée dans les différentes directions, permet souvent d'affirmer l'existence d'une hémorragie du corps vitré ou d'un décollement de la rétine, et dans les deux cas le pronostic est bien différent.

Lorsque la lumière est perçue dans toutes les directions du champ visuel, on peut affirmer qu'il n'y a pas de décollement rétinien. Disons de suite, mais nous y reviendrons plus loin avec tous les détails nécessaires, que, lorsque la région ciliaire est intéressée peu ou prou, l'avenir doit être bien réservé.

Les retentissements à distance sur l'œil opposé sont à craindre et nous pourrions citer nombre de ces cas d'ophtalmies sympathiques tardives, survenant vingt, vingt-cinq, trente ans après la blessure et reconnaissant pour cause

unique un enclavement de la région ciliaire dans la plaie scléroticale, d'où iridocyclite chronique, ossification chroroïdienne, etc...

Toute plaie cornéenne, s'arrêtant au niveau du limbe cornéo-sclérotical, guérit généralement en laissant à l'œil presque toute son intégrité fonctionnelle, bien entendu lorsque le traitement a été convenablement dirigé et qu'une intervention intelligente a su écarter du chemin toutes les complications.

Mais si la plaie empiète sur la région ciliaire, quelque précaution qu'on prenne, quelque direction que l'on donne au traitement, l'énucléation, dans la plupart des cas, est la seule et unique ressource. Je ne pense pas que l'on puisse citer un cas de plaie scléroticale avec hernie du corps ciliaire qui se soit terminé par la guérison. S'il n'y a pas d'accidents sympathiques, la terminaison la plus ordinaire est l'atrophie progressive de l'œil blessé.

Ces préliminaires étant bien établis, et étant démontrée la réserve que doit inspirer au chirurgien tout traumatisme de l'œil, je me propose d'étudier quelques-uns de ces traumatismes, et de montrer, à l'aide d'observations, la conduite à suivre et les résultats obtenus.

Je ne citerai que les cas que j'ai observés et soignés personnellement. Je ne m'attarderai pas aux blessures de la conjonctive. J'ai déjà appelé l'attention (*France médicale*) sur les corps étrangers des culs de sac conjonctivaux

Je rappellerai seulement que, lorsqu'un malade a reçu un choc sur l'œil, il faut explorer le cul-de-sac avec un soin tout particulier, car il peut se faire qu'un corps étranger, même d'assez grande dimension (j'en ai cité un de deux centimètres de long) se loge dans le cul-de-sac, se recouvre de bourgeons charnus, et reste là pendant des semaines, des mois, et même des années, entretenant une irritation continuelle de l'œil, dont le moindre inconvénient est de soumettre le malade à des traitements absolument inutiles.

Je citerai pour mémoire une lésion traumatique de la conjonctive, pouvant revêtir un certain caractère de gravité, et

qui est due à une vieille pratique partout recommandée et, à mon avis très peu recommandable.

Il s'agit de la brûlure de la conjonctive produite par des insufflations immodérées et intempestives de poudre de calomel, destinées à faire disparaître d'anciennes taies de la cornée. Ce moyen est inutile ; je ne pense pas que l'on puisse faire valoir en sa faveur un seul cas de guérison bien prouvé, et il est incontestablement fort dangereux.

Cette année même, j'ai vu à ma clinique trois malades (une jeune fille de dix-sept ans, et deux enfants de cinq à six ans), atteints de brûlures graves du cul-de-sac conjonctival inférieur par le fait de l'insufflation de calomel. Chez la jeune fille même, je n'ai évité l'ankyloblépharon qu'au prix des plus grandes difficultés, et chez elle les conjonctives bulbaire et palpébrale étaient escharifiées. Et le fait est bien facile à comprendre.

Le calomel (protochlorure) projeté sur le globe oculaire amène une hypersécrétion lacrymale abondante (chlorure sodique), d'où formation rapide d'un bichlorure, d'autant plus actif et corrosif qu'il se trouve à l'état naissant en présence de la conjonctive.

Aussi je repousse énergiquement l'emploi du calomel en insufflations, au même titre du reste que les collyres métalliques en instillations. Et Dieu sait s'ils sont prônés dans tous les traités classiques, et s'ils sont ordonnés inconsidérement et pour tous les cas, sans la moindre distinction! Non pas que le sulfate de zinc et le nitrate d'argent, par exemple, soient de mauvais médicaments; mais ils ne devraient jamais être instillés, et seulement appliqués à l'aide d'un pinceau sur les paupières renversées, et la cornée étant bien protégée.

On éviterait ainsi les leucômes métalliques, malheureusement si fréquents et sur lesquels j'ai appelé l'attention il y a quelques années (*Société de médecine pratique*).

De la conjonctive nous arrivons tout naturellement à la cornée.

Il ne se passe pas de jour que l'on n'ait à soigner une excoriation légère de cette membrane; dans ce cas, il faut pro-

céder à un examen très minutieux; la lésion est à peine visible, et la douleur extrêmement vive. Plus la lésion est superficielle, plus la photophobie est intense, et plus violentes sont les souffrances accusées par le malade. Cela tient à la dénudation et au froissement des nerfs qui, tout à fait superficiels, se ramifient sous l'épithélium de la cornée. Ces excoriations sont produites par un coup d'ongle d'enfant, la projection d'une boulette de papier dans l'œil, etc.; l'excoriation n'est pas soignée, elle peut persister pendant plus sieurs jours, et la douleur est assez violente pour empêcher le patient de manger et de dormir. A plus forte raison durera-t-elle, si elle est entretenue par l'emploi de moyens intempestifs. Le seul traitement (et la guérison est presque instantanée) consiste à instiller toutes les demi-heures un collyre d'atropine au $\frac{1}{400}$ et à baigner l'œil blessé dans une œillère remplie d'eau de camomille chaude. Le lendemain le malade est guéri. Il a bien dormi, et ne se plaint plus que de voir un peu trouble. Si toute inflammation a cessé, on peut lui rendre son accommodation et par conséquent sa vision nette en lui instillant quelques gouttes d'un myotique (ésérine ou pilocapine).

On ne saurait trop insister sur la thérapeutique de ces légères excoriations, presque invisibles, qui guérissent instantanément par l'atropine, et qui, au contraire, peuvent être le point de départ d'accidents très graves si on les irrite à l'aide d'un collyre quelconque ou d'une eau pour les yeux.

J'ai été appelé en consultation pour un jeune homme atteint d'une irido-cyclite grave consécutive à une excoriation de la cornée produite par la projection d'une carte de visite. Cette lésion superficielle, très douloureuse, et non reconnue avait été traitée par un collyre au sulfate de zinc, et des cautérisations de la conjonctive avec la pierre de sulfate de cuivre; d'où exacerbation des douleurs, et production de phénomènes inflammatoires qui ont cédé à un traitement très énergique. (Atropine, sangsues, frictions d'onguent napolitain, lotions chaudes, etc.), mais qui ont failli entraîner la perte de l'organe.

Les instillations d'atropine amènent une guérison définitive. On a cité des cas où la douleur et la photophobie avaient cédé momentannément à des applications d'eau fraîche; mais dans ces cas, sans nouveau traumatisme, il se faisait des rechutes après plusieurs semaines de guérison apparente.

Je n'ai jamais rien observé de semblable.

Quelques auteurs préconisent dans ce cas le *bandeau compressif*.

Je dirai ici ce que je pense de ce mode de traitement très employé, et par conséquent méritant qu'on s'y arrête.

Le bandeau compressif n'est applicable qu'aux traumatismes graves, dans lesquels on a la crainte de voir l'œil se vider, au moindre mouvement du patient.

Dans tous les autres cas, je le trouve *inutile*, et je le considère même comme étant une cause d'inflammation. Je lui préfère de beaucoup le simple carré flottant, ou les lunettes fumées forme coquille. La rétention des larmes, des mucosités, des produits de sécrétion, sous le pansement occlusif, irrite l'œil. Cela est tellement vrai qu'il suffit de bander complètement un œil sain pour faire naître une conjonctivite légère.

Aussi, après l'opération de la cataracte, plus tôt je puis délivrer mon opéré du bandeau, plus je suis assuré d'un bon résultat. Il est rare qu'après le quatrième jour je ne remplace pas tout pansement par un simple linge flottant, au moins pendant le jour.

Après l'opération du strabisme je ne mets aucun pansement, car l'on ne peut donner ce nom à une petite compresse mouillée maintenue par un cordonnet qui fait le tour de la tête, et encore dès le lendemain ne met-on la compresse mouillée que d'une façon tout à fait intermittente. Ceci dit, on ne sera plus étonné de ne me voir faire mention du pansement compressif que dans des cas tout à fait spéciaux.

Parmi les excoriations superficielles et très douloureuses de la cornée, il en est une qui reconnaît une cause assez fréquente. Je veux parler de la projection d'un fragment d'allumette en ignition au moment où on la frotte sur la boîte. J'ai pu l'observer une dizaine de fois. Les malades ont toujours

été soulagés presque immédiatement par les instillations d'atropine.

Ils ont même guéri si rapidement, qu'ils considéraient comme exagérée la réserve que j'apportais dans le pronostic. Il ne faut pas oublier que, lorsqu'il s'agit de brûlure de la cornée, quelle qu'en soit la cause, mais de préférence lorsqu'elle est produite par une base caustique, l'action du corps comburant peut se prolonger, et amener des dégâts auxquels on ne s'attendait pas à première vue. Les brûlures par le vitriol, par la chaux, en sont des exemples frappants. Au moment où l'on voit le malade, on aperçoit à peine une petite traînée blanchâtre, qui rend la cornée un peu opalescente, et quelques jours après, malgré tous les soins donnés, la cornée est mortifiée.

Je citerai deux faits de brûlures superficielles de la cornée qui se sont fort heureusement terminées, et au moment où les malades sont entrés dans mon cabinet, je m'attendais certainement à trouver des dégâts considérables.

Obs. I. — Le premier fait a trait à un ouvrier plombier occupé à la restauration du Comptoir d'escompte. Vers quatre heures de l'après-midi, au moment où à l'aide d'une cuiller il remuait du plomb fondu dans un récipient, une explosion se produisit, et le liquide brûlant fût projeté sur sa figure, où il forma un masque qui la recouvrit presque tout entière.

Mon excellent ami, le Dr Ed. Michel, qui le vit au moment de l'accident, me l'envoya de suite.

A l'aide d'une spatule, je commençai par enlever le plomb qui couvrait les paupières fermées, et j'écartai celles-ci tout doucement. Au-devant du globe oculaire il y avait une coque de plomb qui s'était moulée sur l'œil et affectait la forme de l'œil artificiel.

Écartant fortement les paupières, et à l'aide d'une petite spatule en gutta-percha, j'enlevai ce moule qui se détacha d'une seule masse, et derrière je trouvai l'œil intact. La cornée était à peine excoriée superficiellement et par places.

J'instillai de l'atropine, j'ordonnai au malade d'en ins-

tiller cher lui, et il guérit parfaitement. Le plomb s'était probablement refroidi instantanément au contact du globe de l'œil, comme il l'avait fait au contact de la peau du visage, qui paraissait n'en avoir pas beaucoup souffert.

Obs. II. — Quant au deuxième fait, il se rapporte à un marchand de vin, qui cachetait lui-même ses bouteilles.

Il remuait de la cire fondue qui, tout d'un coup, fût projetée en l'air, lui brûla les mains, les joues, les sourcils; il en pénétra quelques parcelles dans l'œil gauche, et, au moment où je vis le malade, il souffrait beaucoup.

Entr'ouvrant ses paupières, à l'aide de la même spatule, je lui enlevai du cul-de-sac des petits morceaux de cire durcie, j'en détachai de la cornée quelques parcelles qui n'y adhéraient que faiblement, et avaient laissé des excoriations superficielles.

L'atropine et les lotions d'eau chaudes guérirent rapidement cette kératite traumatique superficielle. Lorsque le traumatisme agit plus profondément, la douleur est moins vive, la photophobie moins intense. Mais il n'en est pas moins vrai que la thérapeutique doit être rapide. La base en est toujours l'atropine, à laquelle on fera bien d'associer, seulement chez les gens robustes, une application de sangsues à la tempe ou derrière l'oreille.

Il me reste à dire quelques mots d'une forme d'ulcération traumatique de la cornée autrement grave que toutes celles mentionnées jusqu'à présent, et que, tous les ans, à la même époque, on est sûr de rencontrer plusieurs fois dans sa pratique. Je veux parler de la kératite à hypopion, à laquelle j'ai déjà consacré une petite monographie sous le nom de *kératite des moissonneurs*[1].

J'ai attribué la gravité toute spéciale de cette kératite au surmenage des gens qui sont blessés à l'époque de la moisson. Il n'en est pas moins vrai qu'il faut tenir compte de deux autres facteurs très importants : la blennorrhée du sac, ou dacriocystite chronique, et la nature du corps étranger.

1. *Gazette d'Ophtalmologie.*

Quoiqu'il en soit, la blessure revêt rapidement, en moins de vingt-quatre heures, un caractère de gravité exceptionnelle. Au point de contact du corps vulnérant la cornée s'ulcère et, au pourtour de l'ulcération, elle prend une coloration blanc jaunâtre, dont la teinte devient de plus en plus foncée. Du pus se forme rapidement, et infiltre les lamelles de la cornée; le fond de l'excavation se remplit aussi de globules purulents, qui se creusent un passage d'avant en arrière dans le tissu cornéen et arrivent ainsi jusqu'à la membrane de Descemet.

En même temps l'humeur aqueuse louchit et la chambre antérieure ne tarde pas à se remplir de pus. Derrière la masse blanc jaunâtre, et à travers les interstices du pus interlamellaire, on aperçoit l'iris changé de couleur et contracté. L'injection périkératique est très accusée; les souffrances du malade sont vives, si les soins ne sont pas rapides, la cornée ne tarde pas à s'infiltrer dans sa totalité, elle se ramollit, se nécrose; il se fait une énorme perforation.

Quelle est la conduite à suivre en pareil cas? Tout d'abord l'ésérine doit être instillée. Dans les cas ordinaires, elle suffit à amener la résorption du pus, et elle empêche la perforation. J'en ai cité plusieurs exemples[1]. Son action peut être aidée par une paracentèse; si, malgré cela, l'affection continue sa marche progressive, on a entre les mains deux moyens héroïques; l'opération de Sæmisch, et la cautérisation ignée de la cornée.

Il est rare que la maladie ne cède pas à l'un de ces deux moyens. Je ne cacherai pas mes préférences pour la cautérisation avec la pointe du thermocautère; à laquelle j'ajoute quelques jours après une iridectomie qui remplit deux buts; elle est en même temps antiphlogistique et optique. Je pourrai citer plusieurs faits comme preuve de ce que j'avance; je me contenterai de noter l'observation suivante:

Obs. III. — M. X... cultivateur, faisant la moisson, reçut

1. *Notes sur l'emploi de l'ésérine en thérapeutique oculaire* (*France médicale* et *Gazette d'ophtalmologie.*)

dans l'œil gauche un coup avec un fétu de paille faisant partie d'une gerbe de blé que portait un de ses ouvriers. Dans le premier moment il ressentit une assez violente douleur, mais il se contenta de boucher l'œil avec son mouchoir, et continua son travail. Il ne dormit pas de la nuit, ressentit des douleurs intenses dans toute la tête, fût pris de fièvre, et vint me consulter quatre jours après l'accident.

C'était un homme robuste de quarante-cinq ans; mais alcoolique. Il n'avait jamais fait de maladies graves, sauf une fluxion de poitrine, cinq ou six ans auparavant, et à la même époque. Depuis un mois, il se sentait très fatigué; il ne mangeait pas, et buvait beaucoup. Au moment où je le vis, il avait un embarras gastrique très prononcé, mais qui ne datait certainement pas du jour de la blessure. La peau était chaude; du reste, depuis son accident, il n'avait pas pu goûter un seul instant de repos.

Il n'y avait pas de larmoiement antérieur; en pressant sur la région du sac, on ne faisait pas sortir une seule goutte de pus. L'œil était rouge, douloureux spontanément et à la pression, l'injection périkératique était très prononcée, et les douleurs périorbitaires très vives.

Une ulcération taillée à pic et remplie de pus occupait le centre de la cornée; il y avait aussi du pus dans la chambre antérieure. Le cas était grave; je ne le cachai pas au malade et je le prévins dès lors de la conduite que je me proposai de suivre. J'instillai d'abord de l'ésérine au 1/200 sans me préoccuper des synéchies qui pourraient en être la conséquence, car d'après une formule que j'ai déjà énoncée fréquemment « toutes les fois que l'affection de la cornée est plus grave que les synéchies qui peuvent résulter de l'emploi de l'ésérine, je n'hésite pas à employer ce myotique ». J'ordonnai quatre sangsues à la tempe, un bain de pieds sinapisé et un purgatif énergique. Le lendemain il y avait une amélioration manifeste, qui ne devait pas se maintenir.

Soit que le malade se fût cogné l'œil, soit pour toute autre raison, trois jours après, l'ulcération avait gagné en largeur et en profondeur; l'hypopion s'était élevé dans la chambre

antérieure, et les douleurs avaient repris de plus belle. C'est alors que, sans prévenir le malade du genre de cautérisation que j'allais pratiquer, je lui touchai le fond et les bords de l'ulcération avec la pointe fine du thermo-cautère, que j'ai fait fabriquer à cet usage. A partir de ce moment, l'ulcération non seulement ne s'étendit plus, mais elle ne tarda pas à se cicatriser et peu à peu je vis disparaître le pus de la chambre antérieure. Si, du reste, il avait tardé trop longtemps à se résorber, rien ne m'aurait empêché de faire une paracentèse[1].

Un mois après je pratiquai une iridectomie, et aujourd'hui M. X... est complètement guéri.

Les corps étrangers de la cornée se présentent à l'observation avec une excessive fréquence. Il n'est pas de jour où l'on n'en ait un ou plusieurs à extraire. Lorsqu'ils sont superficiels, la manœuvre opératoire est des plus simples. On fixe le globe de l'œil entre le pouce et l'index, en se servant de ces mêmes doigts pour relever la paupière supérieure et abaisser l'inférieure ; puis avec une aiguille à cataracte on fait basculer le petit corps étranger et on le ramène sur la pointe de l'aiguille. Si le corps est métallique, et surtout s'il a séjourné quelques jours dans la cornée, il laisse autour de lui un cercle de rouille, que l'on enlève en totalité d'un second coup d'aiguille sous la forme d'une petite bague. Il faut avoir soin de ne pas piquer la cornée autour des corps étrangers, car ces blessures superficielles étant extrêmement douloureuses, le malade devient très nerveux, et il est difficile de mener à bien la petite opération[2].

1. Depuis que ce travail est terminé, j'ai eu l'occasion de pratiquer tant en ville qu'à ma clinique, une vingtaine de fois la cautérisation de la cornée avec le thermo-cautère, soit pour des ulcérations phagédéniques, soit pour des ulcères torpides, et chaque fois le résultat a dépassé mes espérances. C'est un moyen excellent, et qui, grâce au chlorhydrate de cocaïne, est absolument indolore.

2. Depuis l'admirable découverte du chlorhydrate de cocaïne comme anesthésique local, toutes les opérations à pratiquer sur l'œil, et en particulier sur la cornée, sont devenues d'une extrême facilité. Je viens de publier dans l

Aussitôt le corps étranger enlevé, le patient est notablement soulagé. Il n'accuse plus cette sensation d'épine qu'il reportait auparavant et constamment à la partie supérieure du globe oculaire.

Si le traumatisme est récent, quelques compresses d'eau fraîche terminent la guérison. Si au contraire le malade a tardé trop longtemps à se faire soigner, soit qu'il ait hésité à venir consulter, soit qu'on l'ait traité pour une simple conjonctivite, ce qui arrive fréquemment, il se fait un peu de suppuration tout autour du corps étranger; mais je. n'ai jamais vu ce dernier être éliminé spontanément. Au contraire, l'inflammation cornéenne s'étend; l'iris se prend et les phénomènes inflammatoires peuvent devenir très graves, et aller jusqu'à l'irido-cyclite suppurative et amener des accidents sympathiques qui nécessitent une prompte intervention. Mais cette complication du corps étranger superficiel est très rare. Quelques fois le corps étranger étant acéré peut traverser la cornée de part en part, arriver jusque dans la chambre antérieure, et s'implanter même dans l'iris et jusque dans le cristallin. Il est évident que dans ces cas l'aiguille à cataracte ne suffit plus.

Néanmoins il faut débarrasser le malade à tout prix et le plus rapidement possible. Il est impossible de fixer des règles absolues. Chaque mode d'intervention peut et doit varier avec les différents cas que l'on rencontre.

Deux observations que j'ai recueillies cette année sont un exemple de ce que j'avance.

Obs. IV. — Mme C... jeune femme de vingt-quatre ans, vient à ma clinique au mois de mars dernier. Elle souffre beaucoup de l'œil droit depuis une huitaine de jours. En frappant avec un marteau sur un morceau de fer, elle croit qu'un éclat métallique lui a sauté dans l'œil. Mais on lui a

Journal de médecine de Paris (20 décembre 1884) le résumé d'une soixantaine d'observations absolument concordantes, et démontrant le parti que peut tirer la chirurgie oculaire de l'emploi de ce précieux médicament. Les premiers échantillons m'ont été gracieusement fournis par M. Mariani.

affirmé qu'elle n'y avait rien qu'un peu de conjonctivite, et on lui a donné un collyre métallique quelconque. C'est alors que son médecin, M. le Dr Guillou (de Montlhéry) qui ne l'avait pas vue jusqu'alors, me l'envoie. Le globe de l'œil est rouge et douloureux; l'iris contracté. Il y a de l'injection périkératique et une photophobie intense. En l'examinant à l'éclairage latéral, on aperçoit au centre même de la pupille un corps étranger qui traverse la cornée de part en part et pénètre dans la chambre antérieure, à une profondeur de deux millimètres environ, et sans faire la moindre saillie au dehors. L'œil est trop enflammé pour qu'on puisse faire le jour même aucune tentative opératoire. Je prescris un collyre à l'atropine, deux sangsues à la tempe droite et des lotions d'eau de camomille chaude. Le surlendemain, l'inflammation ayant cédé et la pupille étant bien dilatée; l'extraction est décidée. Quel procédé employer ? La chose n'était point aisée. Introduire une aiguille à cataracte ou un petit couteau lancéolaire dans la chambre antérieure, repousser le corps étranger d'arrière en avant, et le saisir extérieurement avec des pinces fines, paraissait tout indiqué. Mais la chose n'était pas sans danger. On risquait de blesser l'iris ou la capsule du cristallin. A plus forte raison courait-on ces risques en ouvrant la cornée, et en introduisant dans la chambre antérieure des pinces destinées à pêcher le corps étranger.

Néanmoins, comme il fallait en finir, un de ces deux procédés aurait été mis à exécution, si le moyen que je me proposais d'employer n'avait pas réussi. Voici ce que je fis. Après avoir placé le blépharostat, je saisis solidement la conjonctive avec la pince à fixation et, à l'aide de la pointe d'un couteau de Græffe, je fis dans la cornée autour du corps étranger une rigole circulaire qui le découvrit et me permit de le saisir avec des petites pinces à griffes. J'instillai quelques gouttes d'atropine, j'appliquai pour tout pansement sur l'œil une compresse enduite de vaseline, et un carré flottant. Trois jours après, la malade était complètement guérie. Le traumatisme opératoire avait été réduit à la plus grande simplicité possible.

Obs. V. — Quelques jours après je recevais la visite d'un homme d'une trentaine d'années, ouvrier serrurier qui, en frappant sur une enclume, avait été frappé à l'œil gauche par un éclat de fer. Depuis trois jours que l'accident était arrivé, il souffrait beaucoup et ne dormait ni jour ni nuit. Photophobie intense, globe de l'œil très douloureux spontanément et à la pression, injection périkératique, iris contracté et enflammé. A l'éclairage latéral pratiqué avec difficulté, car le malade souffrait beaucoup et était très indocile, j'aperçus à la partie inférieure et interne de la cornée, à trois millimètres environ du limbe cornéo-sclérotical, un corps métallique ne faisant nulle saillie au dehors, traversant de part en part la chambre antérieure, et s'implantant dans le tissu de l'iris. Il y avait des réserves à faire au point de vue de la formation d'une cataracte traumatique. L'instillation de quelques gouttes d'atropine dilata difficilement la pupille et permit de s'assurer de l'intégrité actuelle du cristallin, tout au moins en dehors de la zone blessée. Il est bon de faire remarquer en passant que l'on peut avoir une déchirure étroite de la capsule, avec opacification limitée du cristallin, sans participation au traumatisme du reste de la lentille. Quoi qu'il en fût, il fallait au plus tôt débarrasser l'œil de cette épine fort dangereuse. La procédé noté dans l'observation précédente n'avait plus la même raison d'être appliqué. L'iris avait été blessé, à mon avis il valait mieux en retrancher un petit lambeau, ce qui devait faciliter l'extraction du corps étranger, et prévenir les accidents inflammatoires possibles dans l'avenir. Je fis à la cornée une incision passant immédiatement au-dessus du corps étranger, que je saisis avec une pince à iridectomie. L'iris vint faire légèrement hernie entre les lèvres de la plaie, je l'excisai avec les pinces-ciseaux. Quelques jours après, le malade était complètement guéri et avait une excellente vision. Le cristallin n'avait pas été touché.

Quelquefois le corps étranger très acéré et tranchant (fragment de capsule par exemple) traverse la cornée de part en part, et ayant épuisé toute son action, tombe dans la chambre antérieure, sans léser l'iris ni le cristallin. Dans ce cas,

il n'y a réellement qu'une chose à faire, c'est de l'extraire les plus tôt possible, sous peine de voir éclater des accidents très graves. J'ai pourtant en ce moment sous les yeux un malade qui présente un exemple très curieux de traumatisme et de tolérance excessive de l'œil.

Obs. VI. — X... ouvrier armurier vient me consulter il y a environ un an. Il dit avoir reçu un coup d'air en chemin de fer trois ou quatre jours auparavant. Il souffre peu, mais comme cet œil a été blessé, il y a une vingtaine d'années, il préfère demander un avis. En effet, le globe de l'œil est légèrement injecté, sensible à la pression. Le malade accuse un peu de photophobie, et quelques douleurs périorbitaires très légères. A l'éclairage latéral, on est frappé d'abord par l'existence de deux pupilles superposées : la pupille normale occupant parfaitement sa place habituelle, et ayant conservé toutes ses propriétés contractiles et une seconde pupille située au-dessous de la première, et faite comme à l'emporte-pièce. Tapissant le fond de la seconde pupille, on voit nettement une opacification cristallinienne limitée et n'occupant pas toute l'étendue de l'ouverture iridienne artificielle. Quant à la pupille normale, elle ne présente ni opacification, ni exsudation, de sorte que le miroir ophthalmoscopique permet d'éclairer parfaitement l'œil dont tout les milieux ont conservé une transparence parfaite. Au-devant et en dehors de la pupille créée par le traumatisme, on aperçoit un corps étranger de coloration jaunâtre et de forme presque régulièrement quadrangulaire, qui n'est autre qu'un éclat de capsule que X... a reçu une vingtaine d'années auparavant dans son œil gauche, et qui depuis cette époque ne l'avait jamais fait souffrir. C'est la première fois que cet œil le préoccupe un peu. L'acuité visuelle n'avait pas baissé ; malgré la phlegmasie iridienne légère actuelle, elle était presque normale. Il fallait aller au plus pressé, et combattre immédiatement l'iritis. Atropine, sangsues à la tempe, compresses chaudes, dérivatifs intestinaux, etc... Le malade se sentit de suite tellement soulagé, qu'il resta huit jours sans revenir me voir. Il ne souffrait plus.

Je le prévins alors du danger que le corps étranger faisait courir à son œil, et les accidents sympathiques suraigus qui pourraient éclater d'un moment à l'autre. Je l'engageai à se faire débarrasser de cet éclat de capsule qui à un moment donné aurait pu nécessiter une intervention rapide. Mais il ne voulut se soumettre à aucune opération. Depuis cette époque il vient se montrer à peu près tous les mois, et son œil continue à ne pas le faire souffrir.

C'est là un exemple de tolérance bien rare, et comme il n'en existe pas beaucoup dans la science ophthalmologique. Il ne faudrait pas s'appuyer sur un cas semblable pour rester les bras croisés devant un corps étranger ayant pénétré dans l'œil. En dehors des accidents limités à l'œil blessé, il faut toujours avoir présent à l'esprit la connexion qui existe entre les deux organes, et savoir prévenir des accidents qui présentent cette particularité d'éclater souvent comme un coup de foudre, et au moment où l'on s'y attend le moins.

Lorsque la cornée a été perforée, presque toujours il y a hernie de l'iris. Dans ce cas, à mon avis, il n'y a pas deux conduites à suivre. Il faut tout d'abord exciser la partie herniée, et instiller quelques gouttes d'un collyre à l'ésérine, afin d'éviter une cicatrice *staphylomateuse*. Quelques jours après, lorsque la plaie cornéenne est bien cicatrisée, il n'y a pas d'inconvénient à remplacer l'ésérine par l'atropine, afin d'éviter l'iritis qui pourrait surgir comme complication du traumatisme.

Cette manière de faire m'a complètement réussi dans les cas nombreux que j'ai eu l'occasion de voir à ma clinique depuis six ans. Dans le cas de perforation avec hernie de l'iris, le malade, étant guéri de sa blessure, doit quelque temps après, et dans *tous les cas* subir une seconde opération ; ce n'est qu'une question de répit plus ou moins long à accorder au patient. *Lorsque la perforation a été centrale*, la pupille entraînée à travers l'ouverture cornéenne n'existe plus. Il y a donc lieu; tous phénomènes inflammatoires ayant disparu, de pratiquer une *pupille optique* destinée à rendre à l'œil blessé tout ou partie de sa vision et agissant ainsi, on

atteint un double but, d'abord de rendre la vue au malade et ensuite de pratiquer une opération essentiellement *antiphlogistique* et indispensable. *Si au contraire la perforation est plus ou moins périphérique*, la pupille est simplement déformée et n'empêche pas les rayons lumineux de passer. Ici l'opération antiphogistique est tout aussi indiquée, mais elle est beaucoup plus difficile à faire accepter au patient, qui n'en voit pas la nécessité, car il ne souffre pas, et il est malaisé de lui faire comprendre les accidents que peut entraîner l'adhérence de l'iris à la cornée.

Tout leucôme adhérent est une menace constante. — L'iris est peut-être, de tous les muscles de l'économie, celui qui se contracte le plus souvent. Aussi peut-on juger des tiraillements incessants exercés sur les attaches de l'iris, et, par leur intermédiaire, sur la région ciliaire. Aussi les iridocyclites graves ne sont-elles pas rares dans ces conditions. Lorsque, à la suite d'un traumatisme, on a affaire à un enclavement de l'iris, le mieux est de proposer au patient de lui pratiquer une iridectomie . S'il s'y refuse, on le prévient des inconvénients graves qui pourraient en résulter, et on lui recommande bien de tenir compte de la plus petite inflammation qui pourrait survenir dans son œil blessé. Il est des cas, rares il est vrai, où la *synéchotomie* peut remplacer l'iridectomie, lorsque l'adhérence iridocornéenne est pédiculée. Voici le procédé que je préfère et que j'ai encore employé tout récemment.

Obs. VII. — Mlle H... agée de dix-huit ans avait été blessée à l'œil gauche par une pointe de ciseaux à l'âge de quatre ans. La perforation s'était faite en bas et en dehors de la pupille, qui était déformée et allongée dans la direction de la cicatrice cornéenne. Depuis quelques temps Mlle H... souffre de son œil qui rougit de temps en temps, en même temps que la vision semble baisser à chaque poussée inflammatoire. A l'éclairage latéral, on aperçoit distinctement un lambeau iridien enclavé dans la plaie cornéenne et réuni à l'iris par un pédicule qui paraît des plus faciles à sectionner. A l'aide d'un couteau de Græfe, instrument préférable à tous les

synéchotomes possibles, je pratique une ponction dans la cornée un peu en dehors et au-dessus du pédicule iridien, puis, faisant exécuter un mouvement de bascule à mon couteau, je sectionne le pédicule d'un seul coup, et l'instrument est retiré ; la pupille reprend sa forme normale, à part une petite encoche à l'endroit de la section du pédicule. Il n'y a pas la moindre réaction inflammatoire et, depuis ce jour là, Mlle H... n'a plus souffert de son œil.

Lorsque l'adhérence de l'iris à la cornée se fait, non plus par un pédicule, mais suivant une surface plus ou moins large, toute tentative de synéchotomie me paraît inutile et même dangereuse. On risque de provoquer une hémorragie dans la chambre intérieure, de détacher l'iris de ses adhérences périphériques (iridodyalise), de blesser le cristallin, etc... *L'iridectomie*, opération relativement facile, est tout indiquée, car il est parfaitement démontré par les faits que, pour combattre les fâcheux effets d'une adhérence irienne, *il n'est pas indispensable de détacher l'adhérence à son point d'implantation, mais il suffit de libérer l'iris, en un point quelconque de sa circonférence.*

Obs. VIII. — Mlle G... de Versailles, âgée de huit ans, en courant dans un jardin, glisse et tombe sur une branche d'arbre qui la blesse à l'œil gauche. Plaie transversale de la cornée, produite comme avec un instrument tranchant. Hernie de l'iris, excision, instillations d'ésérine, etc... Guérison en un mois, avec obstruction pupillaire totale. Conservation de la perception lumineuse; une bougie promenée devant l'œil blessé est aperçue également dans toutes les directions. Pupille optique artificielle. Récupération absolue et intégrale de la vision.

Depuis cinq ans la guérison ne s'est pas démentie.

Obs. IX. — M. B... cultivateur des environs de Paris, avait été blessé quinze ans auparavant par la pointe d'un couteau qu'il tenait à la main, et sur lequel il s'était penché avec violence.

Il en était résulté un leucôme adhérent à la partie inférotinerne de la pupille déformée et tiraillée par la cicatrice

cornéenne. Depuis cette époque (1865) il n'avait pas du tout souffert de son œil; la vision eût été parfaite, sans un léger degré d'astigmatisme amené par la déformation de la cornée. En 1879, sa petite fille ayant mal aux yeux, il me l'amena lui-même. Je constatai l'existence du leucôme adhérent, et je lui recommandai de ne pas hésiter à se faire pratiquer immédiatement une iridectomie, si son œil lui faisait mal, ce qui pourrait arriver, au moment où il s'y attendrait le moins.

M. B... rit de mes appréhensions. Deux ans se passèrent, lorsqu'un jour il arriva à ma consultation souffrant énormément de l'œil blessé, qui était devenu très dur, la pupille était dilatée, et les milieux troubles. Je me trouvais en présence d'une attaque de glaucome aigu, certainement provoquée par les tiraillements de l'iris dans la cornée.

Je pratiquai immédiatement une iridectomie. M. B... guérit rapidement, la vision redevint ce qu'elle était avant la poussée glaucomateuse, et, depuis cette époque, la guérison s'est maintenue.

Ces observations pourraient évidemment se multiplier étant donnée la fréquence des leucômes adhérents, et la non moins grande fréquence des accidents consécutifs. En citant tous les faits que j'ai pu observer, je m'exposerais à des redites inutiles et fatigantes pour le lecteur.

J'arrive maintenant aux perforations dans lesquelles la sclérotique est intéressée en même temps que la cornée, et où, par conséquent, la région ciliaire participe au traumatisme.

Ici le pronostic est absolument différent : autant les plaies de la cornée, même avec hernie assez considérable de l'iris, guérissent en général facilement, lorsqu'elles sont bien soignées, autant, au contraire, les plaies de la région ciliaire sont graves, et nécessitent presque toujours, tôt ou tard, l'énucléation comme je le faisais observer au début de ce travail.

Je citerai deux faits ou des traumatismes, au premier abord extrêmement graves, ont admirablement guéri, *parce que la région ciliaire était restée en dehors de l'action du traumatisme;* et deux autres au contraire qui ont entraîné

leur suite la perte de l'œil malade et des menaces d'accidents sympathiques, *parce que la plaie avait touché à la région ciliaire.*

Obs. X. — M. G... cultivateur était occupé à sertir des cartouches, lorsque tout à coup le tube en bois dur dans laquelle était maintenue la cartouche fit explosion, se brisa en plusieurs fragments, dont l'un d'eux atteignit l'œil gauche. La main droite fût du même coup fortement endommagée. Appelé en toute hâte par dépêche, j'arrivai auprès du malade à neuf heures du soir. L'accident était arrivé à trois heures de l'après-midi.

Écartant avec précaution les paupières, je constatai l'existence d'une plaie transversale de la cornée, passant par l'équateur du globe, mais s'arrêtant des deux côtés à *l'union de la cornée et de la sclérotique.* Il y avait une forte hernie de l'iris, et un chémosis séro-sanguin déjà considérable. Je ne parle pas des deux plaies de la paupière, qui, du reste, quelques jours après, étaient complètement cicatrisées.

La certitude de l'intégrité de la région ciliaire éclaircissait déjà le pronostic, fort sombre néanmoins. Autour de moi la question de l'énucléation immédiate était agitée. Je calmai cette ardeur opératoire, tout en faisant les plus grandes réserves au sujet de la conservation de l'organe et surtout de ses propriétés fonctionnelles. Sans compter le décollement de la rétine possible après un choc aussi violent, cent autres complications pouvaient surgir d'un moment à l'autre. Je prescrivis pour la nuit une potion calmante, quatre sangsues à la tempe, un collyre à l'*ésérine* et des applications locales chaudes. — Le lendemain matin, je fis l'excision de la portion d'iris herniée, je fendis le chémosis dans toute sa longueur, et j'obtins immédiatement une détente. J'eus aussi la satisfaction de constater à l'aide d'une bougie promenée dans le champs visuel, que la rétine n'était pas décollée. Tous les jours, le malade alla de mieux en mieux et un mois après l'accident, jour pour jour, je pratiquai une pupille optique à travers laquelle M. G... voit parfaitement bien. J'attribue le bon résultat obtenu d'abord à l'intégrité de la région cilaire,

puis à l'excision de la hernie-iridienne, du chémosis, et à l'emploi de l'ésérine qui, pour moi, a empêché les accidents inflammatoires du côté de la cornée, et *la cicatrice staphylomateuse.*

Obs. XI... — M. B... employé chez un limonadier des environs de Paris, bouchait des bouteilles d'eaux gazeuses, lorsque tout d'un coup la bouteille qu'il tenait à la main fit explosion, et un fragment de verre le frappa à l'œil gauche.

On me l'amena immédiatement et je constatai l'existence d'une plaie occupant la partie supérieure et externe de la cornée, avec forte hernie de l'iris, et intégrité de la région ciliaire.

La pupille était attirée du côté de la blessure, mais elle n'était pas complètement obstruée comme dans le cas précédent. Instillation d'ésérine, sangsues derrière l'oreille gauche, lotions chaudes. Le lendemain, excision de la hernie de l'iris. Guérison très rapide avec conservation de la vision.

Dans les deux cas le traumatisme avait été très violent. Mais la guérison s'en était suivie, parce que la perforation n'avait pas dépassé le limbe cornéo-sclérotical. Voici, au contraire deux faits où le traumatisme, peut-être moins violent, s'est terminé par la perte de l'organe, *parce que la région ciliaire avait été intéressée.*

Obs. XII. — M. F... marchand de vins se trouvait à la porte de sa maison, leva les yeux pour regarder un ouvrier qui réparait un bec de gaz situé au-dessus de la porte. Un morceau de verre se détacha du bec de gaz et lui tomba sur l'œil gauche.

Il sentit une très violente douleur, rentra précipitamment chez lui, et fit mander son médecin, le Dr Pélaprat, qui de son côté me pria de lui donner mon avis sur cet accident.

Je constatai l'existence d'une plaie verticale commençant au-dessous du diamètre horizontal, et entamant la scélérotique dans une étendue de 3 à 4 millimètres. Épanchement de sang dans la chambre antérieure, avec ecchymose sous-conjonctivale, très étendue. Par la plaie béante on apercevait le corps vitré qui ne demandait qu'à sortir. Ésérine, sangsues,

purgatifs, et dans ce cas, par exception, bandeau compressif pour empêcher l'œil de se vider.

Le pronostic fut très réservé, non seulement pour le présent, mais encore pour l'avenir.

Non seulement il pouvait ne pas recouvrer la vision de cet œil, ce qui était plus que probable, à cause du décollement de la rétine *actuel* ou *futur*, mais encore serait-on probablement obligé de pratiquer l'énucléation, en vue des accidents sympathiques. L'avenir vérifia en tous points le pronostic porté au moment même de l'accident. La plaie cornéo-scléroticale guérit parfaitement. Mais par rétraction elle amena un décollement de la rétine, et trois mois après le malade revenait me voir avec des douleurs violentes du côté blessé. Je proposai l'énucléation. Depuis ce jour je ne l'ai plus revu.

Je mets en fait que, si la région ciliaire n'avait pas été touchée, il aurait guéri comme les deux précédents.

Obs. XIII. — Un enfant de deux ans tombe sur un coquetier qui se brise, et se fait une plaie transversale de la région ciliaire à l'œil droit, sans que la cornée soit intéressée. L'iris est attiré dans la plaie, la pupille est déformée. Ésérine. Malgré la conservation de la vision et l'absence de toute réaction inflammatoire, un pronostic défavorable est porté.

En effet après deux années passées sans nuages, il se fait tout à coup une poussée d'iridocyclite suppurative avec accidents glaucomateux.

Pour donner satisfaction à la famille, qui redoute l'énucléation, une iridectomie est pratiquée, mais sans résultats. L'énucléation devient urgente, et est pratiquée avec succès.

Lorsque le corps vulnérant a traversé la cornée de part en part (pointes de ciseaux, de compas, couteau, etc...) la chambre antérieure se vide, et la cristalloïde antérieure est blessée : *la cataracte traumatique* est alors constituée. Il est rare, comme nous le faisions observer plus haut, que la déchirure de la capsule soit assez petite pour que les masses corticales ne viennent pas se mettre en contact avec l'humeur aqueuse, et que la petite plaie capsulaire se cicatrise isolément. Le plus souvent, les masses corticales se gonflent rapidement et

le cristallin se prend dans toute son étendue. La conduite à suivre est un peu différente chez *l'enfant* et chez *l'adulte*. Chez l'enfant, il n'y a pas de noyau; la substance corticale constitue presque toute la masse cristallinienne. Aussi l'humeur aqueuse se reforme rapidement; les masses corticales gonflent, remplissent la chambre antérieure, et peuvent même devenir assez volumineuses, pour amener une augmentation de la pression intra-oculaire et des accidents glaucomateux; ceux-ci mêmes, dans nombre de cas, seraient plus rapides si la sclérotique de l'enfant n'était pas plus extensible que celle de l'adulte. Une simple ponction, rendue urgente par l'augmentation de la pression intra-oculaire, suffit pour vider les masses corticales qui remplissent la chambre antérieure, et souvent le reste du cristallin disparaît par résorption.

D'autres fois, au contraire, la cataracte traumatique suit chez l'enfant la même évolution que chez l'adulte. Le cristallin se prend dans sa totalité; et la même conduite est suivie chez l'un et chez l'autre.

D'abord, sauf dans les cas urgents cités plus haut, et ils se présentent aussi chez l'adulte, il ne faut pas se hâter d'opérer une cataracte traumatique.

L'œil blessé supporte beaucoup moins le grand traumatisme opératoire de l'extraction cristallinienne que l'œil sain. Il faut laisser l'organe se remettre du choc qu'il a subi, et n'opérer que si l'on est bien sûr de l'intégrité des membranes profondes.

Lorsque l'œil opposé est absolument sain, faut-il opérer? A mon avis *certainement*.

D'abord, comme presque toujours, il y a en même temps hernie de l'iris, d'après les principes posés plus haut, il est nécessaire de pratiquer une iridectomie. Or, il n'y a aucun inconvénient à pratiquer en même temps l'extraction du cristallin cataracté.

Le plus souvent, le malade la réclame lui-même.

La tache blanche qu'il a dans l'œil le tourmente, et l'empêche quelquefois de trouver une situation, etc... et puis, il peut arriver un accident du côté opposé. Et alors le malheu-

reux sera complètement aveugle, tandis que, s'il a été opéré avec succès de sa cataracte traumatique!... En ce qui concerne la cataracte traumatique, il est impossible de poser des règles précises. Il faut que l'œil ne présente aucune trace d'inflammation, qu'il ne soit douloureux ni spontanément, ni à la pression, et surtout que la perception lumineuse soit bonne, et dans toutes les directions du champ visuel.

Si l'on a quelques craintes, il vaut mieux opérer en deux temps, pratiquer d'abord l'iridectomie, et ne procéder à l'extraction que quinze jours ou trois semaines après.

Quelquefois le corps étranger, cause de la cataracte, reste enclavé dans le cristallin. Dans ce cas, il ne faut pas tarder, car par son propre poids, il pourrait venir irriter la région ciliaire, et occasionner une explosion glaucomateuse ou sympathique.

Voici trois exemples de cataractes traumatiques où la conduite du chirurgien à varié avec chacune d'elles :

Obs. XIV. — Le jeune B... de Linas m'est adressé par mon excellent confrère et ami, le docteur Guillou. En frappant sur un clou avec un marteau, il l'a brisé en deux morceaux, et la tête du clou est venue le frapper à l'œil gauche.

Il arrive à ma clinique trois au quatre jours après l'accident. Le docteur Guillou lui avait immédiatement fait instiller de l'atropine. Quand je le vois, la pupille est largement dilatée, le cristallin complètement cataracté. Quelques masses corticales, gonflées, occupent la moitié inférieure de la chambre antérieure.

Il n'y a pas de hernie de l'iris, et ce n'est qu'à l'éclairage latéral que l'on aperçoit une plaie transversale de la cornée déjà cicatrisée. L'œil n'est pas tendu, il est seulement un peu douloureux à la pression. Craignant que le gonflement des masses corticales n'amenât une augmentation de la pression intra-oculaire, j'écrivis au docteur Guillou, le prévenant de ce qui pouvait arriver, et lui donnant un rendez-vous pour l'extraction immédiate du cristallin, si le petit malade se plaignait de vives douleurs et surtout si l'œil se tendait. Trois jours après, je recevais une dépêche m'appelant en toute hâte.

Les masses corticales remplissaient la chambre antérieure. Il n'y avait pas à hésiter. Avec un couteau de Græfe, je taillai un lambeau inférieur un peu plus petit que pour l'extraction de la cataracte sénile. Les masses corticales se précipitèrent avec un petit lambeau d'iris que je sectionnai.

J'obtins ainsi la pupille classique en trou de serrure, et le petit malade guérit sans accident. Avec un verre convexe approprié, il a de cet œil une acuité parfaite, S. = 1.

Obs. XV. — Un enfant de trois ans m'est amené par son père à ma clinique. La veille, tenant à la main un couteau pointu, il s'était penché dessus et s'était fait une perforation de la cornée avec hernie de l'iris. Le cristallin était déjà opacifié, mais les masses corticales n'avaient pas fait irruption dans la chambre antérieure. Je sectionnai immédiatement la hernie iridienne et fis instiller de l'atropine. Depuis cette époque cet enfant n'a pas souffert, et comme il n'y a actuellement aucune indication pour opérer, j'attendrai, et il est probable que les parents viendront d'eux-mêmes me demander d'enlever à leur enfant la tache qu'il a dans l'œil et qui l'empêche de voir. Je les ai prévenus qu'étant donné l'enclavement de l'iris, il pourrait se déclarer d'un jour à l'autre des accidents inflammatoires, et que, dans ce cas, il faudrait opérer immédiatement.

Obs. XVI. M. L..., cantonnier, cinquante ans, cassant des cailloux sur la grand route, reçoit un éclat de pierre sur l'œil droit. Je le vois le surlendemain de l'accident. Je constate d'abord l'existence d'une plaie perforante de la cornée, avec hernie de l'iris, et d'une cataracte traumatique: puis, examinant avec soin à l'éclairage latéral, je ne suis pas peu étonné de voir, caché en partie par les masses corticales antérieures gonflées, le corps du délit dans l'épaisseur même du cristallin. J'excisai immédiatement la portion d'iris herniée, j'instillai de l'atropine, je fis mettre des sangsues à la tempe, et ordonnai des applications constantes d'eau fraîche, destinées à empêcher une réaction inflammatoire vive. La présence du corps étranger dans le cristallin indiquait à mon avis, une intervention rapide. Il y avait à

craindre sa migration, et l'apparition d'accidents beaucoup plus graves.

Par son propre poids, il pouvait aussi tirailler la zonule et luxer le cristallin dans la région ciliaire. Tout se passa à la satisfaction générale. Il n'y eut pas d'inflammation, et huit jours après, je constatai que la perception lumineuse était bonne.

Dans le cas actuel, même sans conservation de la perception lumineuse, l'intervention était indiquée à cause de la présence du corps étranger. Je pris jour avec mon excellent ami, le Dr Conor, et je me mis en devoir d'opérer comme si j'avais affaire à une cataracte sénile ordinaire, l'âge du sujet indiquant la présence d'un noyau dur et nécessitant l'incision d'un lambeau cornéen suffisant. L'incision cornéenne faite, j'introduisis avec beaucoup de précaution dans la chambre antérieure des pinces fines à iridectomie, et je saisis le morceau de pierre qui avait réellement des dimensions très considérables. Puis, le corps étranger extrait par de douces pressions, je fis sortir le noyau cristallinien.

Quelques jours après X... était parfaitement guéri. Ceci se passait il y a cinq ans. J'eus l'occasion de revoir, par hasard, mon patient dans le courant de cette année. Il jouit d'une excellente vision, et depuis cette époque n'a jamais souffert un seul instant.

Les luxations traumatiques du cristallin se rencontrent assez fréquemment. Deux éventualités peuvent se présenter : ou le cristallin luxé dans le corps vitré se résorbe, et alors tout danger disparaît pour l'avenir, ou il ne se résorbe pas, et peut devenir ainsi, en irritant par sa présence la région ciliaire, le point de départ d'accidents glaucomateux ou sympathiques. Le premier cas se présente le plus fréquemment chez les sujets jeunes. Lorsque le cristallin luxé entraîne avec lui des complications, le mieux à faire est de pratiquer le plus tôt possible l'énucléation. Je n'ai jamais essayé d'extraire un cristallin luxé dans le corps vitré. J'ai assisté à quelques tentatives de ce genre. Toutes ont échoué ; elles se sont terminées par le phlegmon de l'œil. On se décidait alors

à énucléer, mais après avoir imposé au patient d'inutiles et terribles souffrances.

Je terminerai ce travail en citant une observation de décollement traumatique de la rétine qui a guéri sans intervention ni médicale ni chirurgicale. Il ne faut pas se hâter de ponctionner les décollements traumatiques, et surtout de porter un pronostic défavorable. Au point de vue légal, cette réserve ne manque pas d'importance. A la suite d'un accident de ce genre, un certificat est demandé; si l'on s'empresse, considérant le décollement, de déclarer que l'œil est irrémédiablement perdu, on s'expose à faire fausse route, et à porter grand préjudice à la partie adverse.

Obs. XVII. — X... âgé de vingt et un ans, ouvrier maçon, passant dans la rue des Chantiers, à Versailles, reçut sur la tête un débris de plâtre tombé d'une maison en construction. Comme lésion extérieure, ce morceau de plâtre ne produisit qu'une petite écorchure au front. Le jeune X... ne perdit pas connaissance, ne ressentit pas de violentes douleurs dans la tête, mais s'aperçut que de l'œil gauche il ne voyait plus qu'à travers un brouillard très épais, et même que dans certaines directions il ne voyait plus du tout.

Il vint immédiatement me consulter, et je constatai à l'ophtalmoscope l'existence d'un décollement occupant la moitié inférieure et interne de la rétine, sans autres lésions.

Le champ visuel supérieur était complètement aboli. Marié et père de deux enfants (il avait à peine dix-huit ans, quand il avait pris femme) X... me demanda un certificat constatant la perte de la vision de l'œil gauche.

Ayant connaissance de faits de guérison spontanée de décollements traumatiques, et ne voulant pas m'engager à la légère, j'eus la bonne inspiration de lui conseiller de se soigner d'abord, lui promettant de lui donner le certificat demandé un peu plus tard.

Je lui fis appliquer un vésicatoire volant derrière l'oreille gauche, et je restai deux mois sans recevoir sa visite. Lorsque je le réexaminai de nouveau à l'ophtalmoscope le décollement n'existait plus.

Il n'était indiqué que par une petite traînée blanchâtre, sorte de cicatrice qui semblait faire adhérer la rétine à la choroïde.

L'épanchement sous-rétinien s'était résorbé, et comme l'œil était antérieurement sain, la rétine s'était recollée.

Il y avait une légère diminution de l'acuité visuelle qui fut notée du reste sur le certificat, dont la teneur fut bien différente de celle qu'il aurait pu avoir, si je l'avais délivré quelques jours seulement après l'accident.

CONCLUSIONS

I. Toute blessure de l'œil, quelque légère qu'elle puisse paraître au premier abord, doit être examinée avec le plus grand soin. L'examen du champ visuel surtout ne doit pas être négligé.

II. Le pronostic, dans tous les cas, doit être extrêmement réservé. Souvent plusieurs jours doivent s'écouler avant que l'on puisse se prononcer.

III. La région ciliaire est le véritable *noli me tangere* de l'œil. Tout traumatisme de cette région augmente de beaucoup la gravité du pronostic.

IV. Toute synéchie antérieure impose au chirurgien l'obligation de faire des réserves pour l'avenir, même lorsque l'œil blessé a récupéré son intégrité fonctionnelle. L'adhérence de l'iris à la cornée, quelque minime qu'elle soit, est une menace perpétuelle.

V. Tout corps étranger de l'œil peut entraîner une ophtalmie sympathique à forme suraiguë.

Les blessures de la région ciliaire amènent plus fréquemment des accidents sympathiques tardifs dont le point de départ paraît être une ossification choroïdienne.

Dr A. Dehenne

CONTRIBUTION

A L'HISTOLOGIE DE LA CHOROÏDE

Par le Dr FONTAN professeur, à l'école de Brest.

L'objet de ce travail est d'apporter une description aussi simple et aussi précise que possible de certains détails plus ou moins connus de l'anatomie de la choroïde.

L'étude de cet organe, dont la difficulté est en quelque sorte proverbiale, a été souvent reprise et poussée fort avant. Pourtant le petit nombre de travaux originaux récents écrits en français[1] d'une part, et d'autre part la difficulté pour des micrographes même experts de vérifier sur un organe aussi compliqué les descriptions des auteurs, font qu'il règne dans beaucoup d'esprits une grande incertitude sur la structure réelle de cette membrane. J'ai longtemps éprouvé moi-même cette incertitude et je me hâte d'ajouter que je suis loin d'avoir éclairci à mes propres yeux toutes ces obscurités. Aussi dois-je avant tout bien spécifier de quels points particuliers je vais m'occuper, afin de n'utiliser que les résultats vraiment nets et démontrables de mes recherches.

Je donnerai d'abord de la choroïde une description sommaire, afin de montrer comment je la comprends; j'indiquerai en combien de couches on doit la diviser et comment les vaisseaux se comportent à travers ces plans successifs; puis je décrirai quelques détails importants de cette portion externe qu'on est convenu d'appeler la suprachoroïde; enfin je m'occuperai des nerfs de cette membrane.

1. En langue française il n'existe guère en dehors des articles de dictionnaire et des chapitres de traités d'ophtalmologie, que six ou sept documents notables, ayant trait à l'histologie de la choroïde. Les noms de Rouget, M. Duval, Chrétien, Tourneux méritent d'être cités en première ligne. Mais à côté de ces travaux, combien de recherches importantes figurent en langue allemande, sous les noms de Kœlliker, H. Muller, Schwalbe, Leber, Iwanof, Scheigger, Sattler, Hensen, Schultze et Babuchin, Hulke, etc...

Une des plus grandes difficultés de ces recherches, venant de la pigmentation de la choroïde, qui cache beaucoup de détails intéressants, j'ai dû me servir surtout d'yeux albinos (lapin et rat), d'yeux à tapis (chat et chien), et enfin, chez l'homme, j'ai utilisé surtout des yeux de vieillards et des glaucomes chroniques.

§ 1. — *Couches de la membrane vasculaire.* Les descriptions des auteurs, disais-je en commençant, laissent encore subsister diverses obscurités dans l'intelligence de la choroïde. Le premier tient incontestablement au dénombrement variable des couches de cet organe, et à la désignation différente que chacun en fait. Ainsi, tandis que la plupart des auteurs décrivent de dedans en dehors une couche épithéliale sous-rétinienne, une couche anhiste élastique ou membrane vitrée, une chorio-capillaire ou membrane Ruyschienne dépourvue de pigment, un stroma pigmenté ou couche des gros vaisseaux, et une suprachoroïde ou lamina fusca, on rencontre dans un article de Perrin[1] une énumération qui comprend : lamelle épithéliale, lame élastique, chorio-capillaire pigmentée, et lamina fusca.

Ainsi certains auteurs réunissent en une seule couche tout ce qui est contenu entre la suprachoroïde et la lame vitrée; en d'autres termes, pour eux, la choroïde proprement dite ne contient qu'une couche. D'autres encore fusionnent la couche des gros vaisseaux avec la lamina fusca.

Mais pour m'en tenir à la portion pigmentée de la choroïde, la distinction en deux couches de cette épaisseur de tissu, est à mon avis le minimum de division. J'estime même qu'il faut pousser plus loin la séparation des plans, non par une division artificielle et dans le seul but d'en rendre facile la description, mais bien pour répondre à un isolement réel des couches, à un dédoublement des plans qui se produit de lui-même dans beaucoup de cas.

Lorsqu'on étudie par la méthode des coupes, après durcissement, certains yeux énucléés, particulièrement ceux affectés

1. Perrin. — Art. CHOROÏDE, in *Dict. encycl. des sciences médicales.*

de glaucomes anciens, on trouve presque constamment ces dédoublements. La coupe en se dégommant éprouve une sorte de dissociation; les débris de la rétine tombent plus ou moins complètement, et tandis que la sclérotique conserve sa courbe normale, la choroïde se tend souvent comme la corde de l'arc sclérotical. Mais cette corde n'est pas unique; elle est formée de deux, trois ou quatre bandes d'un tissu lamelleux pigmenté, plus ou moins séparées les unes des autres et souvent tout à fait indépendantes. On dirait des bandes de dentelle noire étalées les unes sur les autres ou flottantes au hasard de leur légèreté.

Ces accidents de préparation qui se retrouvent très fréquemment, même dans des yeux sains de l'homme ou de divers animaux, peuvent être obtenus avec plus de succès par des dilacérations méthodiques. Quelques auteurs ont cherché à multiplier ainsi les divisions. Je citerai Löwe et Kries[1] qui, dans un travail assez récent, disent que la choroïde du lapin comprend quatre couches.

La membrane élastique interne, disent-ils, n'existe pas chez lui. Cette négation répétée aujourd'hui dans divers articles est absolument erronée. La choroïde entière est très mince chez le lapin, et par suite, la membrane vitrée peut échapper par sa minceur extrême; mais elle existe et on la voit surtout très distinctement sur des choroïdes de lapins albinos traitées par l'acide osmique ou le chlorure d'or. Inutile d'insister sur cette démonstration.

Voici donc les quatre couches décrites par ces auteurs (de dehors en dedans).

1° *Stratum pigmentosum* formé par l'épaississement des lamelles de la suprachoroïde.

2° *Stratum vasculosum* (pigmenté). Ces deux couches vont s'insérer à la paroi interne du canal de Schlemm.

3° *Stratum intervasculare* ou couche de Sattler (*pigmenté*).

4° *Chorio-capillaire* (*non pigmenté*). Ces deux dernières lamelles passent sur l'iris.

1. Löwe et Kries. — *Beitrage für Anatomie der Augen.* — *Arch. für mikrosk. Anat.*, 1878.

Les noms de ces diverses couches et leurs définitions sont assez obscures. Pourquoi donner justement ce nom de *pigmentosum* à cette suprachoroïde plus ou moins condensée qu'on appelait déjà assez improprement *lamina fusca?*

C'est précisément le point où le pigment choroïdien devient le plus rare, et où beaucoup d'auteurs admettent que la couleur brune de la membrane est due au sang inclus dans les troncs vasculaires.

Que signifie après le stratum *vasculosum* (couche des gros vaisseaux) une couche appelée *intervasculare?*

Quoiqu'il en soit il y a là une tentative de dédoublement et c'est un progrès à enregistrer.

Dans mes recherches, j'ai soumis des yeux de lapin, de chat, de chien, de rat, à la macération prolongée dans la liqueur de Müller ou l'alcool au tiers pour les dilacérations; au durcissement par la gomme et l'alcool, ou à l'inclusion dans le collodion humide pour les coupes. Je prendrais toujours les choroïdes de lapins pour types, comme étant les plus faciles à observer.

Si on prend dans l'hémisphère postérieur et particulièrement dans la portion voisine et en dehors du nerf optique, un fragment de quelques millimètres carrés de la coque oculaire entière, la rétine se détache d'elle-même par l'agitation dans l'alcool. Plaçant alors le fragment sur un verre dans quelques gouttes de glycérine, il est facile d'isoler la choroïde en entraînant toutefois avec la sclérotique la portion la plus externe de cette membrane, ou, si l'on veut, le feuillet externe de l'espace suprachoroïdien. Le feuillet interne constituerait la lamina fusca proprement dite. Disons de suite que de fines lamelles détachées alors avec l'aiguille à la face interne de la sclérotique ou à la face externe de la choroïde, présentent identiquement les mêmes caractères. Je décrirai plus loin ces lamelles sous le nom de lamelles de l'espace suprachoroïdien.

J'enlève alors avec l'aiguille tous les filaments lamelleux flottants à la surface externe de la choroïde. Puis retournant en grand la pièce pour lui faire présenter sa face interne gri-

sâtre, pulpeuse, non pigmentée, je brosse doucement cette couche épaisse très peu compacte et qui répond à la choriocapillaire. Il est évident que je n'ai plus alors que le stroma pigmenté.

Le microscope à dissection permet d'apercevoir sur les bords la structure lamelleuse de cette membrane, et en profitant des inégalités de ses bords, on arrive aisément à entraîner un feuillet externe assez fort, très pigmenté, et remarquable parce qu'il contient de grosses traînées claires, parallèles entre elles, séparées par des raies noires. Cette apparence s'observe bien à la loupe et même à l'œil nu. Au microscope on constate l'amas de cellules étoilées, pigmentées, qui forment le stroma intervasculaire et les vaisseaux apparaissent avec des noyaux transversaux qui indiquent des fibres circulaires. De plus, si on a pris soin d'injecter au préalable dans l'artère ophtalmique une solution de nitrate d'argent, on observe très nettement l'imprégnation de l'endothélium intravasculaire. Ces vaisseaux sont surtout des veines.

Ce feuillet correspond donc aux gros vaisseaux parallèles, et notamment aux vasa vorticosa décrits et figurés partout. Ce feuillet présente le même aspect sous ses deux faces, c'est-à-dire qu'il ne contient que ces vaisseaux parallèles et ne saurait être dédoublé sans destruction.

La séparation d'une deuxième lamelle (de dehors en dedans) est presque aussi aisée. Toutefois on l'obtient plus ou moins épaisse, parce qu'on entraîne partiellement quelque peu de la couche sous-jacente. Cette deuxième lamelle présente, à l'encontre de la précédente, un système d'espaces circulaires, clairs, semés sur un fond noir très pigmenté. Cet aspect vu à la loupe m'a fait lui donner le nom de feuillet millepertuis. Il suffit d'un examen sommaire pour se rendre compte que ces espaces clairs sont des lumières de vaisseaux, dirigés perpendiculairement au plan de la membrane, et qui viennent évidemment de se détacher des gros vaisseaux parallèles de la couche précédente. Ils mesurent en général de $0^{mm},025$ à $0^{mm},040$ sur le lapin, le chat et l'homme, étant plus petits au-devant de l'équateur; ils perforent un stroma

plus sombre, plus compact que celui de la couche externe. Les cellules étoilées noires y sont plus denses, plus étroitement intriquées, plus arborescentes, à prolongements plus longs et plus multipliés; elles sont souvent si pigmentées que leurs noyaux ne s'expriment plus par la tache claire habituelle de la plupart des cellules pigmentées.

Entre ces cellules existe une substance conjonctive homogène ou à peine striée. Je n'ai pas porté mon attention sur les fibres lisses observées par divers auteurs. Je n'ai pas remarqué non plus les cellules ovoïdes semblables à des leucocythes de Haase [1].

En examinant les lumières des vaisseaux à un grossissement assez fort (600 D), on voit des noyaux endothéliaux faire saillie à leur intérieur, et les plus grands ont une paroi propre assez épaisse.

C'est dans cette couche qu'on pourrait vérifier les assertions de Morano [2] sur les lymphatiques de la choroïde. Cet auteur attribue on le sait, le rôle de voies lymphatiques à des corpuscules étoilés fusiformes, pigmentés, anastomosés entre eux et qui s'appuient par certains de leurs prolongements sur la tunique des vaisseaux, tandis que leurs autres prolongements communiquent avec les corpuscules du stroma conjonctif choroïdien. Toutes ces cellules formeraient ainsi un réseau tubulé contenant du protoplasma granuleux et pouvant donner passage à une injection de bleu de Prusse.

Cette description comporte bien des incertitudes et n'aboutit pas comme le croit l'auteur à former aux vaisseaux de la choroïde une gaine lymphathique comparable à celle des vaisseaux cérébraux. Pour moi, dans le stroma des cellules anostomosées de la choroïde je n'ai rien pu déchiffrer de pareil.

J'ai donc obtenu jusqu'ici dans l'épaisseur de la membrane pigmentée deux feuillets bien nets, bien individuels, si l'on

1. Haase. — *Arch. für. Ophth.*, t. IV, p. 57.
2. Morano. — *Annali di ottalmologia*, 1877, 1er fascicule.

me permet cette expression, et j'ai laissé encore sur ma lame de dissection une certaine quantité de substance pigmentée. Pour bien apprécier la dernière couche que cette substance forme, il faut sur un nouveau fragment respecter la chorio-capillaire que j'avais précédemment balayée, car en enlevant celle-ci on entraîne toujours un peu de pigment. On prend donc un fragment entier et l'on détache d'abord du côté interne l'épithélium sous-rétinien; puis, retournant délicatement la pièce pour en placer la face externe en haut, on enlève le feuillet des gros vaisseaux parallèles, puis le feuillet des vaisseaux perpendiculaires (ou feuillet millepertuis) et celui-ci aussi mince que possible. On examine alors la dernière couche pigmentée sur la chorio-capillaire à laquelle elle adhère.

Cette dernière couche, plus difficile à étudier à cause de l'épaisseur que garde la préparation, est, comme la précédente, formée de sections vasculaires transversales, et d'un stroma de cellules étoilées noires. La différence est qu'ici les vaisseaux sont plus petits, plus nombreux dans le même espace, et séparés par de plus petites étendues de stroma pigmenté. Il est donc évident que les vaisseaux de la couche précédente se sont divisés, mais sans changer de direction, en gagnant toujours perpendiculairement la couche chorio-capillaire. Au moment où ils vont atteindre celle-ci, les vaisseaux mesurent encore $0^{mm},030$ de diamètre en moyenne.

La couche chorio-capillaire est décrite partout. Les dissociations faites après macération dans le liquide de Müller, montrent un réticulum élégant de vaisseaux capillaires (fig. 1) tous contenus dans le plan de la membrane, tous rayonnant autour d'une lacune circulaire (a) qui représente le point d'arrachement d'un vaisseau perpendiculaire. Ces capillaires que l'on peut voir remplis de globules rouges (b) ont la dimension d'une à deux hématies. Loin d'être sans paroi propre comme le disait Henle, ils sont constitués par une gaine endothéliale qui se soutient fort bien seule (c) quand la substance intervasculaire a disparu. Ils forment des mailles régulières qui mesurent 4 ou 5 fois l'épaisseur

des capillaires eux-mêmes, et contiennent de la substance claire, finement granulée, et un ou deux gros noyaux ovoïdes (d) situés en général contre les capillaires. Ces noyaux, lorsqu'ils sont isolés, ressemblent à des noyaux du tissu conjonctif, mais non aux cellules étoilées du stroma choroïdien. Ils sont revêtus d'une petite quantité de protoplasma, mais n'ont jamais de pigment.

Dans un grand nombre de mailles de ce réseau, la substance fondamentale grenue et les noyaux sont tombés pendant la préparation et l'on voit la lame vitrée, très adhérente à la chorio-capillaire, servir de fond à la préparation, et de soutien à la membrane capillaire.

Ainsi ces dissociations permettent de diviser la choroïde proprement dite ou membrane vasculaire (couches comprises entre la lamina fusca et la membrane vitrée) en quatre lamelles qui sont en procédant de dehors en dedans :

1° Le feuillet des gros vaisseaux parallèles.

2° Le feuillet des branches perpendiculaires de premier ordre.

3° Le feuillet des branches perpendiculaires de deuxième ordre.

4° Le feuillet du réseau capillaire (non pigmenté) ou chorio-capillaire.

§ II. — *Vaisseaux choroïdiens.* — L'examen de cette série de préparations permet de se convaincre, plus que par les descriptions des auteurs, de l'extrême simplicité de l'arbre circulatoire intra-choroïdien. On n'y voit point, en effet, de vaisseaux obliquement dirigés, ni de divisions multiples, inégales et livrées au hasard. Chaque feuillet ne contient que des vaisseaux d'un même ordre, d'une même direction et d'un même système : à l'extérieur les gros vaisseaux parallèles qui serpentent sur la sphère choroïde sans s'y enfoncer ; plus en dedans les branches détachées à angle droit de ces troncs superficiels, et pénétrant perpendiculairement la choroïde, en se bifurquant tout au plus une ou deux fois mais sans perdre leur direction et sans se capillariser. Arrivés à la limite extrême du pigment, les vaisseaux perforants se

divisent tout d'un coup en capillaires divergeant comme les rayons d'une roue, tous de même volume et qui s'étalent en une membrane très élégante décrite ci-dessous.

Cette membrane n'est en somme qu'un lacis vasculaire, immédiatement accolé à la membrane vitrée, et qui, sans les pénétrer, sert certainement à la nutrition de parties situées au delà. La chorio-capillaire est le placenta des couches externes de la rétine.

J'ai étudié ces mêmes dispositions dans des yeux de lapin albinos, dans le tapis des carnassiers (chat et chien) et enfin chez l'homme.

1° Chez le lapin albinos les essais de dissociation que j'ai faits sur des yeux macérés dans la liqueur de Müller, ou dans l'alcool au tiers, m'ont donné des résultats moins nets que je ne l'aurais cru. L'absence de pigment qui est un avantage inappréciable pour bien *voir* est un inconvénient pour *dissocier*; car sous la loupe les plans ne se reconnaissent guère que par l'aspect que le pigment donne aux couches des vaisseaux parallèles ou des perforants. Néanmoins on obtient quelquefois, par une heureuse chance, les trois feuillets du stroma. La disposition des vaisseaux y est naturellement la même que celle des autres lapins.

Quant aux éléments cellulaires incolores, ils permettent de constater l'abondance des fibres élastiques formant un réticulum fin très remarquable dans chacune des couches isolées, et la présence surtout dans les couches internes des cellules lymphoïdes de Haase.

Sur des coupes on peut remarquer que les vaisseaux perforants sont parfois obliques, entre les deux couches de vaisseaux parallèles. Ils restent ordinairement indivis, et forment le réseau chorio-capillaire comme je l'ai décrit.

2° Dans le tapis du chat les trois lamelles pigmentées sont absolument semblables à celles que j'ai décrites ci-dessus; mais au niveau de la substance fondamentale du tapis, la vascularisation présente des détails intéressants. Je n'ai pas à décrire ici le tapis, organe fort bien étudié dans ces derniers temps par Max Schultze et Tourneux; je n'en signalerai

chemin faisant que quelques particularités qui me paraissent insuffisamment décrites.

Le tapis (fig. 3 *a*) est, on le sait, compris entre le stroma pigmenté *b* et la chorio-capillaire *c*. Celle-ci est très mince ainsi que la lame vitrée. La couche spéciale irisante est au contraire chez le chat au moins de $0^{mm},1$; elle contient une trentaine de couches superposées d'éléments cellulaires spéciaux, qui portent le nom de cellules irisantes (*d*). Ces cellules ont la forme de petits bâtonnets nucléaires (*e*) plus ou moins prismatiques, longs de $0^{mm},010$ à $0^{mm},015$, et susceptibles comme on le sait d'être dissociés en fines aiguilles. Ils sont tous couchés parallèlement, et forment ainsi une masse serrée retenue par les vaisseaux perforants du deuxième ordre que nous avons vus dans la plus interne des lames pigmentées.

Sur des coupes faites normalement dans le tapis, ces vaisseaux apparaissent tous clairement remplis de globules, traversant directement toute l'épaisseur de la couche irisante sans fournir aucune division et se terminent, comme je l'ai indiqué, dans la couche chorio-capillaire. Ces vaisseaux qui peuvent contenir de un à deux globules rouges placés de front, ont une paroi propre transparente à double contour, et l'injection de nitrate d'argent y révèle un endothélium.

Mais ce qui est remarquable ce sont les fibres de soutènement du tapis, qui se détachent perpendiculairement de la paroi de chaque vaisseau pour aller dans le plan de la membrane s'insérer à d'autres vaisseaux de même espèce. Ces fibres apparaissent comme des lignes réfringentes présentant quelquefois à leurs points d'attache un double contour. Elles sont manifestement formées par la coupe de membranes excessivement fines qui séparent l'un de l'autre les trente étages de cellules irisantes.

Si sur une coupe normale de choroïde longtemps macérée dans la liqueur de Müller, on froisse à dessin la préparation sous le couvre-objet, on dissocie un grand nombre de cellules irisantes. Celles-ci sont alors chassées de leurs loges et les membranes de soutènement apparaissent très nettement,

cloisonnant un espace vide dont elles maintiennent avec les vaisseaux perpendiculaires la charpente dans sa forme.

En somme, quant aux vaisseaux, c'est toujours la même disposition, mise ici plus en relief par l'épaisseur et la clarté de la couche à traverser.

3° La choroïde humaine offre peu de différences importantes d'avec les organes précédemment étudiés : voici les seules qui méritent d'être signalées.

Dans la suprachoroïde les cellules pigmentées sont presque étoilées, et leurs prolongements courts et larges s'anastomosent quelquefois; mais ces cellules conservent le caractère de cellules plates, disposées en séries sur les lamelles fondamentales revêtues d'endothélium incolore (voir plus loin la suprachoroïde). On trouve dans cette région des filets nerveux et des bandes musculaires lisses isolées.

Les lamelles dissociées dans toute l'épaisseur de la choroïde peuvent être portées au nombre de sept ou huit; il est vrai de dire que la couche des gros vaisseaux se trouve être la quatrième, c'est-à-dire qu'on ne fait que trois couches en dedans des gros vaisseaux; dissociation analogue à celle des autres choroïdes. Chacune des lamelles présente un stratum élastique très fin, très élégant, que Ranvier a figuré d'après une choroïde de chien, et que j'ai trouvé beaucoup plus remarquable chez l'homme que partout ailleurs.

La chorio-capillaire est difficile à isoler; elle reste ordinairement adhérente à l'épithélium sous-rétinien.

A la coupe on remarque que les vaisseaux perforants restent encore volumineux et indivis jusque dans la chorio-capillaire. Mais ils marchent obliquement à travers le stroma et non perpendiculairement. De plus, le réseau capillaire est moins régulier et contient des vaisseaux d'un ordre plus élevé.

§. III. *Cellules de l'espace suprachoroïdien.* — On s'est beaucoup occupé de l'espace suprachoroïdien depuis les travaux de Schwalbe et ceux contradictoires de Leber. Mais la plupart de ces recherches ont porté sur la physiologie de cette région et je ne veux pas m'en préoccuper ici. Au point

de vue purement anatomique, la couche suprachoroïdienne est constituée par des espaces plus ou moins cloisonnés qui séparent la choroïde de la sclérotique. On est convenu d'appeler *lamina fusca* tout ce qui forme la paroi interne de ces espaces, et *suprachoroïde* ce qui en constitue la paroi externe. Mais en réalité, histologiquement, ces deux parois sont presque identiques et formées par de minces lamelles accumulées, et dont un certain nombre passe d'un bord à l'autre, témoignant ainsi de l'incomplète organisation de cette prétendue bourse séreuse.

On a décrit ces lamelles (Voir Chrétien *loc. cit.*) comme formées de réseaux de fibres élastiques agglutinées par une substance amorphe. C'est bien cette disposition que j'ai rencontrée dans la suprachoroïde humaine. Quant aux éléments cellullaires, ils sont de plusieurs ordres: on y trouve d'abord des cellules pigmentées plates et à prolongements courts et larges. On sait en effet que les cellules pigmentées sont d'autant plus ramifiées et grêles qu'on les observe plus profondément dans la choroïde.

On rencontre ensuite des cellules non pigmentées, analogues à des leucocythes, et enfin des cellules non-pigmentées endothéliales dont la présence serait précisément la preuve de la nature séreuse pour les uns, lymphatique pour les autres, de ces membranes.

Je dois faire remarquer ici que la présence d'un endothélium n'implique pas nécessairement l'organisation séreuse ou lymphatique d'une membrane. L'endothélium, comme l'a montré Ranvier, revêt tous les vaisseaux conjonctifs individuellement, et ces fines lamelles dont il est ici question se rapprochent plus de trabécules de substance conjonctive, reliées entre elles par des fibres élastiques, que d'une membrane bien organisée.

Pour faire la paroi d'une séreuse, il faut plus que l'endothélium, il faut une couche épithéliale plate, continue, reposant sur une membrane élastique, un *basement membrane* qui est l'élément caractéristique d'une paroi bien organisée. Or ici il n'existe rien de semblable, et l'endothélium signalé

paraît n'être que la gaine endothéliale propre à chaque vaisseau conjonctif. Du reste cet endothélium se trouve sur tout feuillet, quelque artificiel qu'il soit, qu'on a pu former dans toute l'épaisseur de la choroïde.

Mais mon attention a porté principalement sur les cellules pigmentées de cet espace qu'on regarde ordinairement comme simple variété des cellules étoilées et anastomosées qui forment le stroma choroïdien. Or si ce sont encore des corpuscules conjonctifs, une modification très importante s'est accomplie en eux : Ils ont cessé d'être étoilés et anastomosés.

Si en effet l'on entraîne par dissociation des filaments de ces lamelles flottantes, voici ce que l'on voit sur les mieux isolées (fig. 2) : D'abord des faisceaux légers (a) finement striés, colorés en rose pâle par le picro-carmin, ne présentant pas la réfraction du tissu élastique, mais soutenus et comme tramés par des fibres élastiques. Sur ces faisceaux, des cellules pigmentées (b) disposées en séries, les revêtant partiellement et présentant l'aspect des cellules des tendons si bien étudiées par Ranvier. Ces cellules sont plates, avec un renflement voisin du centre, produit par un noyau ovoïde, épais, qui apparaît en clair sur le pigment. Elles sont irrégulièrement polygonales, aussi larges que longues, et le pigment remplit toute l'épaisseur de la cellule, sauf l'écorce même. Cette absence de pigment dans la zone corticale fait que le noyau, clair lui-même, n'est pas voilé par une couche noire; et ensuite qu'une ligne transparente assez épaisse (c) indique les limites des cellules voisines, ou si l'on veut, l'affrontement de deux zones corticales claires. Cet aspect a été rendu par la figure 2 planche 1 dessinée à la chambre claire avec un grossissement de 700 D.

Ces cellules diffèrent des cellules endothéliales par leur épaisseur d'abord, et aussi parce qu'elles ne forment pas autour des faisceaux une gaine continue; mais elles n'en constituent pas moins des lamelles de revêtement qui tapissent en partie les travées de l'espace suprachoroïdien. De plus on ne peut s'empêcher de remarquer qu'elles se rapprochent singu-

lièrement d'un épithélium, puisqu'elles se juxtaposent bord à bord, sans interposition d'aucune substance fondamentale.

Parmi ces cellules plates, il en existe quelques-unes chez lesquelles le pigment fait absolument défaut (d); elles sont, sauf ce point, identiques aux précédentes.

Chez le lapin et chez le chat, il n'existe pas dans ces espaces de cellules pigmentées, à prolongements anastomosés. Les cellules plates noires ont pu par leurs formes irrégulières et parfois presque étoilées, lorsqu'elles sont isolées les unes des autres, faire croire à leur anastomose en réseau; mais en réalité les cellules à prolongements anastomotiques ne se rencontrent que dans la. couche des gros vaisseaux, et non dans la suprachoroïde; le groupement des cellules se fait par la juxtaposition des bords, et non par anastomose de prétendus prolongements.

J'ai constaté pourtant l'aspect anastomotique dans quelques cellules de l'homme.

Un autre argument qui pourrait être invoqué pour faire considérer ces cellules plates pigmentées comme se rapprochant d'un endothélium, c'est qu'elles sont appliquées sur des lamelles où l'on ne trouve pas d'endothélium, par exemple dans la zone la plus interne de l'espace suprachoroïdien. On rencontre l'endothélium de Schwalbe, surtout sur les lamelles externes ou le pigment fait à peu près défaut. Si l'on dilacère en effet les lamelles suprachoroïdiennes qui sont restées adhérentes à la face interne de la sclérotique, on voit qu'elles sont formées de membranes très fines, à peine colorées par le picro-carmin, très difficile à étaler, et présentant sur leur deux faces un semis de petits noyaux ovoïdes en relief, assez espacés les uns des autres, et qui correspondent chacun à une grande plaque endothéliale. Ces plaques dont les bords se distinguent faiblement en l'absence d'une imprégnation d'argent, mesurent de $0^{mm},040$ à $0^{mm},080$ tandis que les cellules précédemment étudiées mesurent $0^{mm},020$ à $0^{mm},025$. les bords sont peu sinueux.

Le revêtement est complet sur chacune des lamelles que

l'on a pu isoler. Mais dans des lamelles un peu plus internes, dans la lamina fusca, là où les cellules noires sont en séries, il semble que les cellules endothéliales proprement dites fassent défaut, comme s'il y avait une certaine suppléance entre ces deux espèces d'éléments.

De ces faits je suis amené à conclure que seules les lamelles les plus externes de la suprachoroïde possèdent un endothélium vrai non pigmenté ; que les travées les plus profondes sont surtout en rapport avec des séries de cellules plates presque toutes pigmentées et groupées en lamelles; que dans cette région les cellules pigmentées diffèrent des autres cellules noires du stroma, par leur aspect, par leurs connexions, et sans doute aussi par leur fonction.

(*A suivre.*)

LÉGENDE (Pl. I)

Fig. 1. — Couche chorio-capillaire (lapin 580 D).
a. — Point d'arrachement de chaque vaisseau perforant.
b. — Capillaires remplis de globules rouges.
c. — Gaine endothéliale des capillaires vides.
d. — Noyaux des espaces intervasculaires.
f. — Mailles vidées de leur contenu granuleux et laissant voir la lame vitrée.
Fig. 2. — Lamelles de la suprachoroïde (lapin 700 D).
a. — Faisceaux conjonctifs arrachés à la face externe de la choroïde.
b. — Cellules pigmentaires en série.
c. — Lignes claires de jonction de ces cellules.
d. — Cellules analogues sans pigment.
Fig. 3. — Choroïde et tapis (chat 580 D).
a — Couche irisante ou organe du tapis.
b. — Stroma pigmenté.
c. — Chorio-capillaire.
d. — Cellules irisantes.
e. — Les mêmes isolées et fortement grossies.
f. — Vaisseaux perforants de deuxième ordre.
g. — Capillaire de la chorio-capillaire.
h. — Fibres de soutènement du tapis.
i. — Lame vitrée.
j. — Épithiosus rétinien.

Dr FONTAN.

CONGRÈS DE COPENHAGUE. — 8e SESSION. — 1884.

SECTION D'OPHTALMOLOGIE[1] (FIN)

HUITIÈME SÉANCE. — 15 AOUT 1884 (APRÈS-MIDI).

Présidence de M. Cowell.

M. LYDER BORTHEN (Trondhjem). *La perception visuelle, spécialement par rapport au sens des couleurs, expliquée par le mouvement moléculaire.*

Introduction. — L'auteur nous fait observer que le mot d'ordre, pour ainsi dire, des sciences naturelles, étant maintenant « l'unité des forces », c'est par là qu'il faut chercher partout à expliquer les phénomènes. Plus on arrive, dans son explication, à une source commune, plus il semble qu'on approche de la vérité.

La lumière étant, selon les idées de notre temps, considérée comme un *mouvement* (vibration), l'auteur pense qu'il ne serait pas irrationnel de regarder notre sens de la lumière comme provenant de *formes continues de mouvement*, de telle sorte que le mouvement de la lumière lui-même, d'une manière ou de l'autre, passe à la matière et s'y poursuit, dans ce cas spécial, par les organes de perception de l'œil avec leurs organes conducteurs.

Tant que pour expliquer les innombrables effets sur le système nerveux, on est obligé de recourir à des interprétations ou à des explications différentes, il est probable, — selon les idées du temps — que l'on est encore loin de la vérité. Or, si, pour tout ce qui concerne la vue seulement, on parvenait à faire l'application de la théorie d'ondulation de la lumière, dans sa propagation à travers l'appareil visuel, il y aurait toute probabilité que, du moins sous ce rapport, on se serait rapproché de la vérité et de la solution de la question. *Mais, comme on n'a pas encore démontré qu'il y eût des différences de structure dans les organes conducteurs (nerfs), ce serait encore là une preuve de l'unité des forces agissantes.*

Quelques circonstances relatives à la physique de la lumière. — L'auteur rappelle que la lumière (blanche) est hétérogène dans sa composition, et que les différentes espèces de lumière se distinguent les unes des autres par des *longueurs d'onde et des vitesses de vibration différentes.*

Des expériences nous ont montré que les qualités de la lumière solaire se retrouvent dans le spectre : la *chaleur* se trouve sur-

1. Compte rendu d'après Van Duysse.

tout du côté gauche du spectre (dans le rouge), et spécialement dans la partie sombre, extérieure; du reste elle se trouve aussi vers le côté droit (violet), mais avec une force qui va en décroissant. L'*intensité de la lumière* du spectre est *essentiellement* la plus grande dans le jaune (où est *absolument* la plus forte chaleur); le spectre est lumineux cependant à partir des rayons rouges foncés jusqu'aux violets, donc environ dans toute la partie médiane du spectre. L'*effet chimique* se montre surtout du côté droit, et va en décroissant vers le côté gauche.

Chacune des qualités nommées : la chaleur, la lumière et l'effet chimique, se trouve donc *dans chacun des composants de la lumière blanche, quoique à un degré différent.*

Les physiciens enseignent que ces qualités ne se trouvent pas dans chaque sorte de lumière, comme trois rayons différents, mais qu'elles sont trois effets différents d'un seul et même rayon d'une sorte de lumière donnée.

Les différentes sortes de lumière considérées dans leurs rapports avec les éléments rétiniens. — L'auteur cite les faits constatés par les expériences que, ni les rayons très rouges (Knoblauch et Brücke), ni les très violets n'atteignent la rétine, parce qu'ils sont absorbés en traversant l'œil.

Ce sont exclusivement les ondulations du spectre qui entrent en rapport direct avec la rétine.

En considérant ces deux facteurs, les différentes sortes de lumières et l'élément rétinien, une circonstance qui attire tout de suite l'attention, c'est que, *tandis qu'il y a beaucoup de lumières différentes, il n'y a que deux organes de perception.*

Et si nous ne nous tenons qu'aux cônes, ceux-ci se trouvant seulement dans la macula lutea, nous voyons qu'un seul et même cône est soumis au sort et au traitement les plus différents, selon qu'il est atteint d'une sorte de lumière ou de l'autre, chaque lumière traitant le cône à sa manière.

Comme exemple, l'auteur prend la longueur et la vitesse de vibration d'une onde de lumière rouge, et en essaie les effets supposés sur un cône rétinien.

L'auteur regarde comme évident que le mouvement nommé de l'éther *ne peut passer et se tenir exclusivement à la masse d'éther qui remplit* le cône avec sa fibrille nerveuse et sa cellule terminale (donc pas à la matière elle-même), et il en cherche la raison dans la *nécessité de la durée de l'impression* pour qu'une perception puisse avoir lieu, dans la *formation même de l'image*, et dans l'*atrophie du nerf visuel.*

Dans le premier cas, — si l'on s'imaginait la transmission du mouvement de l'éther extérieur à celui de la matière, mais non

pas à la matière elle-même, il ne serait nullement si facile à comprendre la nécessité de la *durée* de l'impression; mais celle-ci deviendrait naturelle, si l'on regardait le mouvement comme transmis à la matière même.

Dans le second cas, la *formation* même de l'*image* montre que, si un point lumineux est au-dessous d'une certaine grandeur, si, en d'autres termes, le nombre des rayons descend à un certain minimum, le point n'est plus visible. c'est-à-dire qu'il ne forme pas d'image régulière. Comme dans le premier cas, ceci se comprend facilement, si l'on présume que c'est la matière elle-même qui doit être mise en mouvement, mais difficilement, si l'on suppose le mouvement transmis d'éther à éther.

Enfin — dans le troisième cas — l'*atrophie* du nerf optique et l'extinction complète de la vue, qui en est le résultat, seraient très difficiles à expliquer, si l'on ne supposait la transmission directe à la matière du mouvement de l'éther extérieur. Il est vrai que la densité et l'élasticité de l'éther varient avec l'état de la matière (compression et température), et l'on pourrait comprendre que le dérangement de la matière nerveuse causât du dérangement dans la masse d'éther nerveux et rendit par là difficile l'action de la vue qu'il occasionne; mais il serait en tout cas incompréhensible, en s'imaginant le mouvement transmis d'éther à éther, qu'il n'y eût, comme dans une atrophie du nerf optique, pas même une impression de lumière. Il en est autrement si c'est la matière qui doit être mise en mouvement pour que l'impression optique se fasse.

Ce qui précède semble démontrer nécessairement que *ce n'est que par la transmission à la matière même* (à ses molécules) *des ondulations de l'éther extérieur, que peut se produire une impression optique.*

L'hypothèse est donc acceptable en soi. L'influence de la lumière sur la matière qui l'entoure, par exemple le changement de température qu'elle y produit, se doit, nous le savons, à l'absorption; quel empêchement y aurait-il donc à présumer la même absorption et la même influence pour ce qui regarde la matière de la substance nerveuse? Et les molécules de la matière influant, comme on le sait, sur l'éther qui les entoure, on peut d'un autre côté avoir le droit de prétendre que celui-ci a de l'influence sur eux.

Mettons maintenant qu'un cône rétinien soit exposé à la lumière. Il est d'abord probable que l'ondulation de l'éther extérieur est communiquée immédiatement à la masse d'éther du cône, et qu'ensuite le mouvement qui en résulte passe à la matière (aux molécules du cône) et commence à y agir.

Pour nous expliquer l'effet de la lumière rouge aussi bien que

celui des autres lumières, il est nécessaire de se rappeler les qualités inhérentes aux différentes sortes de lumière : la *chaleur*, l'*effet chimique* et l'*action même de la lumière*. Si nous nous souvenons ensuite de la distribution quantitative de ces qualités dans le spectre, nous verrons que la lumière rouge non seulement a l'effet de la lumière, mais qu'elle agit par la chaleur, et a le moins d'effet chimique. Par conséquent, le cône est le plus influencé par la chaleur et subit le moins d'effets chimiques. Or, la transmission de la chaleur à une matière étant accompagnée d'une dilatation et d'un mouvement moléculaire acéléré, la lumière rouge produirait un *mouvement accéléré* dans les cônes *rétiniens*, tout en les laissant assez intacts sous le point de vue chimique. Mais la théorie d'ondulation enseigne qu'un mouvement vibratoire, provoqué par un autre semblable, ne se distingue de celui-ci que par son amplitude, et non par la durée des oscillations.

De cette façon nous voyons la lumière rouge se frayer un chemin, dans et par ses qualités, dans le cône rétinien, et transmettre son mouvement aux molécules du cône; le mouvement qui en résulte, on peut se l'imaginer, s'avançant par la fibrille des nerfs jusqu'à la cellule terminale du centre optique de la fibrille nerveuse.

De ce qui précède résulteront les conclusions suivantes : *les molécules seront influencées selon les qualités inhérentes aux ondes de l'éther; les vibrations moléculaires seront en raison inverse du nombre des oscillations de ces ondes (l'unité d'oscillation est maintenue), et de cette façon la cellule terminale subira l'impression du* SON *de la lumière*; *l'amplitude d'oscillation moléculaire correspondra aux ondulations de l'éther, et la cellule terminale recevra par là une impression de l'intensité de la lumière.*

En procédant comme nous avons fait avec la lumière rouge, nous verrons que toute lumière avec les *mêmes* qualités, mais à un degré différent, sera sensée produire un effet analogue, quoiqu'un peu modifié. Prenons par exemple la *lumière verte*; à des longueurs d'onde plus courtes et à une vitesse d'oscillation plus grande, elle joint un moindre effet calorifique et un plus grand effet chimique. Ce changement dans la quantité des qualités, s'il est permis de s'exprimer ainsi, ne saurait être sans une certaine influence sur la matière attaquée. L'auteur pense que l'effet chimique d'une *lumière quelconque agit sur les molécules de telle sorte qu'il en résulte une puissance d'oscillation plus grande* OU RENDUE PLUS FACILE. L'auteur est ainsi disposé à mettre l'effet chimique en rapport avec les conditions d'élasticité des molécules.

Quand à l'effet de la chaleur. M. Lyder Borthen conclut : si la supposition des physiciens est juste, c'est-à-dire si l'amplitude est moindre pour des longueurs d'onde plus petites et une plus grande vitesse d'oscillation, *il faut que l'effet de la chaleur, inhérent aux différentes sortes de lumière, suffise exactement à produire dans la matière une dilatation pouvant servir à une oscillation moléculaire, laquelle correspond à une amplitude donnée,* quand l'effet de la chaleur en général est en raison directe de l'amplitude et par conséquent de la facilité avec laquelle la matière donnerait passage à une onde de lumière avec une plus grande amplitude.

Le mouvement produit dans une matière doit ainsi toujours être conforme à la lumière donnée.

Le raisonnement dont nous nous sommes servi est naturellement applicable à toute sorte de lumière.

Nous savons que la force vive va en décroissant du côté violet du spectre. Or, si la plus grande partie de cette force vive amoindrie sert à produire l'*effet chimique*, l'*effet de la chaleur* en sera amoindri d'autant, de même que la dilatation produite dans la matière. Mais il n'est pas non plus besoin d'une grande chaleur ni d'une dilatation considérable, les amplitudes allant en diminuant du côté droit du spectre. Si nous savons maintenant que la lumière *violette* a une *petite* amplitude et une *grande* vitesse d'oscillation, nous comprenons qu'elle puisse se passer d'un grand effet de chaleur, mais qu'il lui faille un grand effet chimique.

Il nous reste à dire quelques mots de la *lumière jaune*, qui s'écarte un peu de notre relation schématique. Avec ses longueurs d'onde plus petites et sa vitesse d'oscillation plus grande, elle devrait avoir moins d'effet de chaleur que la rouge. Mais c'est bien le contraire : *outre la plus grande intensité de lumière, elle a encore le plus grand effet de chaleur, c'est-à-dire la plus grand force vive.*

La raison en peut être : *ou* la faible absorption des rayons par l'atmosphère, qui fait qu'un plus grand nombre de ces rayons nous atteignent ; *ou* bien la grande amplitude d'oscillation de la lumière jaune, *ou bien* encore ces deux circonstances réunies.

L'augmentation des vibrations du mouvement moléculaire, qui provient de la plus grande amplitde (dans le mouvement de l'éther), nécessite une dilatation plus considérable de la matière, et, sous ce rapport, elle se trouve secondée par un plus grand effet de chaleur.

Ainsi toutes les qualités et tous les effets de cette lumière peuvent être mises d'accord entre elles et avec les lois que nous avons fait valoir pour la lumière rouge.

L'auteur, après avoir rempli les exigences de la physique dans cette étude de l'influence des différentes lumières sur les organes de perception, a essayé d'expliquer la force vive des ondulations de l'éther dans son rapport avec la matière pondérable. Par sa décomposition en effet chimique, en chaleur et en travail mécanique, cette force a produit dans les molécules de la matière un mouvement égal à celui de l'éther.

NEUVIÈME SÉANCE. — 16 AOUT 1884 (MATIN).

Présidence de M. Schmidt Rimpler.

M. F. Bjerrum. *Réfraction chez les nouveau-nés.*

Les résultats des auteurs qui se sont précédemment occupés de cette question ne sont nullement concordants.

Nous rencontrons en premier lieu les chiffres de Jaeger, Ely et Horstmann. La plupart des nouveau-nés examinés par Jaeger étaient myopes ; ceux de Ely emmétropes, et ceux de Horstmann hypermétropes d'un léger degré seulement. En examinant 100 yeux sans atropine, Jaeger avait trouvé les chiffres suivants : H 17 ; E. 5 ; M. 78 (48 avaient une myopie de $\frac{1}{1}$ à $\frac{1}{-}$). M. Bjerrum ne croit pas à l'exactitude de ces chiffres, parce que l'auteur n'a pas eu recours à l'atropine. Nous résumerons les données des autres auteurs qui se sont occupés de la question.

Ely : (atropine à $\frac{1}{2}$ p. 100) 154 yeux : 69 p. 100 H ; 14 p. 100 E ; 18 p. 100 M.

Horstmann (atropine : 70 p. 100 H ne dépassant pas 1,50 D ; 20 p. 100 E ; 10 p. 100 M ne dépassant pas I D. Tous les yeux se rapprochent donc de l'E.

Königstein : 300 enfants. Atropine $\frac{1}{10}$ p. 100. Sur 600 yeux pas un seul cas de myopie ; peu d'emmétropies ; presque tous hypermétropes (la plupart $\frac{1}{10}$ — $\frac{1}{20}$).

Schleich (atropine) : 150 enfants examinés. Réfraction hypermétropique chez tous. Chez 53 p. 100, 4 D et au delà ; chez 36 p. 100 2 à 4 D ; chez 11, 1 à 2 D.

Ulrich (atropine) : 102 enfants âgés de quelques heures à quelques jours. Chez tous hypermétropie moins forte que dans les cas de Schleich.

Dans une lettre communiquée à l'auteur, M. Löwegren, en exposant ses doutes sur la théorie congénitale de la myopie, dit qu'il n'a jamais rencontré cette dernière chez les nouveau-nés.

L'auteur s'est livré à une série de recherches systématiques sur la réfraction des nouveau-nés, en raison des dissidences qui existent entre les travaux des auteurs précédemment nommés.

Il est arrivé à des conclusions analogues à celles de Schleich et Königstein. M. Bjerrum a examiné 63 enfants. L'atropine à $\frac{1}{4}$ p. 100 a été instillée, 2 heures avant l'examen à l'image droite. Parmi ces enfants, 16 étaient âgés de 2 à 24 heures ; 16, de 1 à 2 jours ; 31, de 2 à 5 jours. *Pas un seul n'avait un œil myope.* 27 étaient emmétropes et 36 hypermétropes dans les proportions suivantes : H I, 50 à 2, 50 D, 15 cas ; H 3 à 4 D, 16 cas ; H 5 à 7 D, 4 cas ; H 9 D, un seul cas.

L'emmétropie, dont Schleich ne veut pas entendre parler, existait dans 43 p. 100 des cas. Tous les travaux publiés sur la réfraction des nouveau-nés reconnaissent la prédominance de H. L'auteur ne nie pas la possibilité de la myopie congénitale et héréditaire. Il fait observer que, dans un cas de — D à la naissance, il n'y avait plus, vers le septième mois de la vie extra-utérine, que —6 D.

S'étendant ensuite sur les conditions du fond de l'œil chez les nouveau-nés, l'auteur, comme Jaeger et Königstein l'ont déjà indiqué, décrit l'aspect blanc bleuâtre, blanc grisâtre de la papille, ce qu'il importe de ne pas perdre de vue dans les cas d'amblyopie ou d'amaurose. Chez les jeunes enfants examinés par Bjerrum, la périphérie du fond oculaire était d'un gris clair et non pas rouge, et les vaisseaux étaient très foncés, le tout rappelant l'aspect des rétines décollées.

Chez ces deux enfants, âgés d'un jour, l'auteur a constaté des hémorragies d'un rouge clair, avec points blancs au centre, localisées tant à la périphérie rétinienne qu'au voisinage de la papille.

Frithiof Holmgren (Upsala). *Sur le sens des couleurs.*

Holmgren n'a pas eu l'intention d'échafauder une théorie basée sur des faits connus ; il s'est efforcé au contraire d'augmenter et et de renforcer les matériaux qui pourront l'asseoir plus solidement. Il s'est posé deux questions :

1. *Comment les couleurs sont-elles vues ?* Ou *quelles sont les qualités des perceptions colorées ?* Cette question n'a été jusqu'ici résolue que partiellement et au point de vue du sens normal des couleurs ; au point de vue des autres sens des couleurs, on a conclu par des voies détournées.

Partant de la division des différentes espèces de cécité chromatique, Holmgren indique un nouveau principe de division, et caractérise les différences observées par lui entre la cécité *vraie* pour les couleurs (centrale) et la cécité *fausse* (périphérique). Les

images négatives consécutives servent à établir le diagnostic différentiel.

Par l'étude attentive de 6 cas de cécité monolatérale pour les couleurs, il a fixé les perceptions chromatiques de tous les genres connus. Il a représenté leurs spectres, en regard du spectre normal, sur un tableau peint à l'huile (démonstration). Ce mode de représentation est le seul qui soit réellement suffisant pour donner une idée objective des perceptions subjectives des couleurs. Holmgren a décrit antérieurement deux de ces spectres : celui d'un aveugle pour le rouge et celui d'un aveugle pour le violet. Trois points sont spécialement démontrés sur les spectres :

1. *La longueur.* Le « raccourcissement » (chute brusque de la courbe de perception) à l'extrémité rouge, chez l'aveugle pour le rouge (jusque B environ) ; à l'extrémité violette, chez l'aveugle pour le violet (jusque G environ). Les autres spectres ne sont pas raccourcis.

2. *Qualité des couleurs principales.* Les deux couleurs principales chez l'aveugle pour le rouge sont le *jaune* (s'étendant vers le vert) et le *bleu* (s'étendant vers le violet), ou bien encore du *jaune vert* réel ou du *bleu violet.* Chez l'aveugle pour le vert, c'est le *rouge orange* et le *bleu cyanique* (pas tout à fait sûr). Chez l'aveugle pour le violet, les couleurs principales sont le *rouge* et le *vert*, tous deux tirant sur le bleu. Chez l'aveugle pour toutes les couleurs, les deux couleurs principales sont un gris *chaud* et un gris *froid.*

3. *La position des limites entre les couleurs principales.* Chez l'aveugle pour le rouge, au voisinage de F, chez l'aveugle pour le vert, plus près de C, on voit le mieux la différence en posant simultanément devant le même spectre solaire objectif un aveugle pour le rouge et un aveugle pour le vert. Chez l'aveugle pour le violet, la limite est située au delà de D (vers le jaune-vert); chez l'aveugle pour toutes les couleurs, elle est au voisinage de F.

Nous savons maintenant, en nous basant sur l'observation des faits, comment toutes les espèces d'aveugles pour les couleurs voient ces dernières. La possession de ces données, la possibilité de nous les assimiler supposent ce point important : c'est que le sens normal pour les couleurs renferme en lui toutes les perceptions des autres sens des couleurs, et qu'il se trouve, vis-à-vis d'eux, comme représentant un stade de développement et d'éducation plus parfait.

Cette donnée justifie deux autres méthodes de contrôle.

1° *Contrôle avec les parties de notre propre champ visuel, aveugles pour les couleurs.* On sait que, dans la zone moyenne

nous ne voyons que le *jaune* et le *bleu* (et le gris) ; à l'extrême périphérie du gris seulement. Depuis longtemps on s'est représenté la première comme étant aveugle pour le rouge, et la dernière comme atteinte de cécité totale pour les couleurs. Holmgren a, depuis des années, exprimé cette idée que les aveugles pour le rouge ont les mêmes perceptions que les voyants normaux dans la zone moyenne, ce qui a donné lieu à de l'opposition contre la théorie de Young-Helmholtz.

Holmgren est maintenant en position de démontrer que nous avons, dans les parties périphériques de la zone moyenne, les mêmes perceptions que les aveugles pour le rouge dans leur champ visuel central, et que, dans la zone périphérique, nous voyons les couleurs absolument comme les aveugles pour toutes les couleurs. La preuve se trouve dans la représentation objective des couleurs, obtenue de la façon suivante : aux points du périmètre correspondant à la zone moyenne, on fixe une couleur d'épreuve et l'on cherche pour le centre du champ visuel une couleur équivalente. Cette dernière est alors l'expression exacte ne notre sensation dans la zone moyenne. De cette manière, on peut utiliser un œil dans le même but que les deux yeux d'un sujet atteint de cécité monolatérale pour les couleurs, et parcourir la série toute entière des tons colorés. Le résultat montre une concordance parfaite, dans la zone moyenne avec la cécité pour le rouge, et dans la zone périphérique avec la cécité totale pour les couleurs.

A cette occasion il faut remarquer — point antérieurement ignoré — que les mêmes transitions de la perception s'observent au voisinage de la tache aveugle, comme celles qui marquent le passage de la périphérie vers le centre du champ visuel tout entier, mais les zones sont plus étroites. Cela est important pour la théorie, parce que cela indique que ces transitions sont dans un certain rapport avec la rareté plus grande des éléments percepteurs.

2° *Contrôles avec cécité monolatérale artificielle* — aussi bien avec la cécité vraie qu'avec la cécité fausse. — La première est produite à l'aide de la lumière spectrale, la seconde avec les verres. Dans l'examen de la cécité monolatérale, il y a deux méthodes : *a*) avec le stéréoscope ou des appareils qui séparent les champs visuels ; *b*) avec des images consécutives négatives.

On doit ici exclure soigneusement le jugement pour s'en tenir à la perception pure. Un simple exemple peut expliquer ce point : que l'on pose devant un œil un verre jaune ou jaune brun et qu'on regarde — l'autre œil étant couvert — un objet jaune vert, il apparaîtra bientôt gris. Si on le dispose ensuite dans l'un des champs d'un stéréoscope, sous le verre jaune brun et qu'on cherche, pour l'autre champ visuel dépourvu de verre coloré, l'objet qui

paraisse de même couleur que l'objet d'épreuve, ce dernier paraîtra aussi coloré et avec la couleur du verre. Dans le premier cas on a vu avec le jugement, dans le dernier avec la perception.

II. *Quelles sout les couleurs simples ou fondamentales?*

Nous possédons, par suite de nos recherches, des données sur toutes les couleurs qui sont vues, et nous avons concurremment montré que toutes ces couleurs appartiennent au sens normal pour les couleurs. Nous pouvons maintenant rechercher les couleurs fondamentales par l'étude approfondie du sens normal seulement des couleurs. C'est du reste ce champ-là qui a jusqu'ici servi aux recherches sur les couleurs fondamentales. Mais, dans ces études, on s'est toujours servi de la vision avec toute la rétine ou du moins avec une grande partie de cette dernière : les objets colorés (d'épreuve) étaient de dimension à couvrir par leurs images un nombre considérables d'éléments percepteurs de la rétine. Dans toute observation se produisait ainsi une excitation de divers éléments percipients et par suite des couleurs de mélange. La détermination des couleurs fondamentales se faisait ainsi en quelque sorte *ad libitum*. Les uns ont considéré toutes les couleurs comme fondamentales, les autres en ont pris cinq, quatre, trois. Ce dernier nombre, celui de la théorie Young Hemholtz, est le plus petit possible.

Les couleurs fondamentales aussi doivent être déterminées par voie expérimentale.

Si l'on veut élargir le champ des perceptions élémentaires, il faut atteindre aux éléments eux-mêmes, il faut exciter les éléments rétiniens, isolément, les uns après les autres, et étudier les perceptions qui en sont la conséquence.

Holmgren a été conduit à cette entreprise par les brillants résultats obtenus par un autre expérimentateur dans ses recherches sur la physiologie de la peau. Les conditions toutefois étaient moins faciles ici.

Il faut, pour cela, employer les plus petits objets colorés possibles, ce qui n'a pas réussi jusqu'ici, parce qu'il n'est pas possible d'obtenir avec des objets d'étendue restreinte des images rétiniennes nettes. Mais on réussit à apercevoir nettement les points les plus petits, lorsqu'on les observe avec le télescope.

Les meilleurs objets sont des trous, les plus petits que l'on puisse faire dans une mince plaque de métal, derrière laquelle se trouve une plaque de verre dépoli éclairée. L'appareil est disposé de telle sorte que la plaque de verre, derrière le trou, puisse être éclairée par la lumière voulue, avec l'intensité de lumière voulue aussi, tandis que le télescope peut être rapidement disposé au degré d'éloignement exigé par rapport au trou. Naturellement

toutes espèces d'objets de couleur et de sources lumineuses peuvent utilisées ici, pourvu que ces objets soient suffisamment petits.

Les points peuvent être considérés comme élémentaires lorsque, par un éloignement plus grand du télescope ou par une diminution de l'éclairage, ils ne peuvent être rapetissés en apparence, ce qui arrive pour certains rapports des facteurs en cause.

L'auteur n'insiste pas ici sur les particularités de la méthode ni sur ses variétés. Il s'attache surtout aux résultats principaux qu'il a obtenus avec des couleurs spectrales aussi pures que possible.

Il fait d'abord observer que l'examen en question est difficile et fatiguant, qu'on ne doit pas du tout s'attendre à avoir des perceptions nettes de couleurs saturées; on doit se contenter de les avoir suffisamment distinctes pour se faire une conviction, ce que l'exercice et l'expérience permettent d'acquérir.

On peut maintenant se demander : *Parmi les couleurs spectrales, parmi les perceptions, quelles sont les simples et quelles sont celles qui sont mélangées?*

Les points colorés minimaux, ainsi que les perceptions élémentaires doivent en décider. Un point élémentaire est-il vu partout avec la même couleur, cette couleur est fondamentale. Est-il vu une fois en un point avec telle couleur, une fois en un autre avec une autre couleur, c'est une couleur de mélange, car un seul et unique élément de la rétine ne peut élaborer qu'une seule perception spécifique.

On peut pour cela se servir d'un seul point lumineux (avec regard mobile) ou d'un système de points minimaux.

Comme résultat principal, on constate que le *jaune* et le *bleu* sont des couleurs de mélange. Le *rouge*, le *vert* et le *violet* se sont comportés comme des couleurs simples.

Si l'on dispose le petit trou dans le jaune du spectre, on peut provoquer des conditions telles que le point minimal apparaît, non comme *jaune*, mais qu'il nous laisse indécis si on le voit *rouge* ou *vert*. Le regard étant mobile, il revêt tour à tour ces deux couleurs sans jamais paraître jaune.

De la même manière, le bleu s'est laissé — mais plus difficilement — décomposer en vert et violet. Des examens variés de toutes les manières conduisent toujours au même résultat.

Le rouge, le vert, le violet ne se laissent pas décomposer. Il est remarquable qu'un point rouge, les autres conditions étant égales, paraît plus grand et plus jaune vers le centre de la fovea centrale, tandis qu'à la périphérie de cette dernière il paraît plus petit et plus rouge. Pour le violet, c'est l'inverse qui a lieu; un point violet paraît toujours plus grand à la périphérie. Il semble aussi plus bleu, et parfois blanc bleuâtre; au centre, il est plus petit et d'un

violet plus saturé et est à la fin à peine visible. Ces données sont fort explicites quant à la répartition des éléments et sont en bonne harmonie avec ce que l'on sait — d'après des expériences moins délicates — de la répartition des éléments dans la rétine. L'auteur réserve, pour une publication ultérieure, les explications afférentes au sujet. Les conclusions théoriques sont également réservées pour une occasion prochaine, ainsi que les données qui se rapportent à la cécité des couleurs.

Il est clair que toutes les théories qui ne s'appuient plus sur le principe de l'énergie spécifique, ne sont pas compatibles avec les données acquises. La théorie de Hering est dans ce cas. Le jaune n'étant pas une couleur fondamentale, cette théorie ne peut plus suffire. Il faut aussi rappeler la donnée du physicien Thalen, qui a observé que, dans un spectre solaire très large (9 prismes), et d'une faible intensité lumineuse, on ne voit plus guère de jaune : le vert et le rouge se touchent immédiatement, ce qui serait tout à fait impossible si le jaune était une couleur fondamentale. Ce qui donne encore à réfléchir sur la théorie de Hering, c'est l'observation faite par Holmgren que les points colorés minimaux donnent facilement des images consécutives positives, jamais négatives.

Il s'est convaincu que, pour obtenir des images colorées consécutives négatives, on doit toujours se servir de champs colorés d'une certaine étendue, suffisamment grands pour que l'image rétinienne couvre plusieurs éléments de nature diverse, ce qui paraît fort important.

L'auteur termine en faisant observer que toutes les recherches sur les *perceptions élémentaires*, avec les *points minimaux*, sont faites dans le domaine de la fovea centralis. Les recherches au voisinage de la tache aveugle, celles qui ont été faites avec d'autres objets que les points minimaux, seront expliquées dans la communication *in extenso*.

Un nouveau champ de recherches est ouvert : sans aucun doute beaucoup de chercheurs s'y engageront, pour le plus grand profit de la science.

Discussion

M. G. HAENEL (Dresde). La simple observation d'un phénomène de la nature peut donner l'explication de ce fait, avancé dans la communication de M. Holmgren, qu'un point jaune très petit peut paraître, non plus jaune, mais rouge ou vert. Lorsque l'air est serein et que le soleil plonge dans la mer calme et unie, on ne voit au dernier moment qu'un point très petit du disque solaire. A ce

instant, le dernier rayon solaire jette un éclat verdâtre et l'astre a disparu. Ce dernier rayon direct, on peut aisément le distinguer d'une image consécutive dont la perception suit immédiatement.

M. SAMELSOHN (Cologne) demande à M. Holmgren si le spectre du violet, démontré par lui, correspond à l'état réel dans la nature. Il a été frappé par l'extrémité pourpre et par la zone délimitante d'un blanc éclatant. M. Holmgren ne peut-il pas, à la suite de ses recherches sur la cécité périphérique pour les couleurs, confirmer la donnée de Landolt, qui pense que cette cécité est relative et dépend de l'éclairage.

M. L. VOLFFBERG (Erlangen) estime qu'on ne peut en aucune façon ranger sous la rubrique : daltonisme congénital, la faiblesse du sens des couleurs. Le daltonisme congénital se caractérise par ce fait que certaines perceptions colorées font défaut, tandis que les autres fonctions de l'œil sont normales. Dans ce cas, les centres qui président, par un processus psycho-physique, aux perceptions colorées voulues, font défaut. Le processus physique de la perception du rouge, par exemple, n'est pas apte à subir une amplification dans sa qualité. Un sujet donné peut apercevoir, à un éclairage diminué, certaine couleur rouge mieux qu'un autre individu, mais, dans les mêmes conditions optiques, il ne voit pas un rouge plus rouge que l'autre. Le centre pour le rouge manque en totalité et alors existe une cécité typique pour le rouge, l'acuité visuelle étant d'ailleurs parfaite; ou le centre pour le rouge existe, et l'on ne peut alors, avec une vision normale, se représenter une faiblesse pour le sens du rouge. Si, dans le cas de faiblesse du sens des couleurs, on n'a pu déceler un trouble fonctionnel quelconque, cela provient de ce qu'on n'a pas su examiner convenablement le sens de la lumière. L'auteur a étudié ce dernier dans toutes les anomalies du sens chromatique, et croit pouvoir affirmer qu'il n'existe pas de faiblesse du sens chromatique, qui ne soit causée par quelque anomalie fonctionnelle.

M. Wolffberg montre un schéma de champ visuel, relatif à un cas de cécité apparente pour le rouge vert causée par une hyperesthésie de la rétine (névrite optique), et les relevés de plusieurs cas de cécité typique pour le bleu, causée par une héméralopie idiopathique. L'auteur a déjà insisté, dans sa communication sur l'examen du sens de la lumière par l'examen du sens chromatique à un éclairage diminué, sur l'importance qui revient à l'examen du sens de la lumière dans les anomalies du sens des couleurs. Les courbes établies par lui démontrent la dépendance intime dans laquelle le sens quantitatif des couleurs se trouve vis-à-vis du sens de la lumière. De même qu'une faible diminution de l'éclairage suffit, pour l'œil normal, à diminuer ses capacités dans l'apprécia-

tion des couleurs, de même il suffit pour l'œil pathologique d'augmenter légèrement l'éclairage pour faire naître une anomalie apparente du sens des couleurs. Le daltonien de naissance se comporte vis-à-vis des diverses clartés comme nous-mêmes, et en s'exerçant, mieux que nous-mêmes; mais la cécité des couleurs ne se perd pas avec un éclairage favorable; autrement il ne s'agit plus de daltonisme, mais d'une anomalie du sens de la lumière.

A ce point ce vue la proposition de Holmgren de distinguer la cécité centrale pour les couleurs et la fausse cécité des couleurs est très acceptable. La cécité centrale se laisse déterminer qualitativement; la fausse quantitativement seulement. Quant à l'examen quantitatif du sens des couleurs, M. Wolffberg croit qu'elle ne peut se faire que par l'examen du sens de la lumière. Quels que soient les objets d'épreuve que l'on soumet à l'œil, ils sont appréciés au point de vue du sens de l'espace et du sens de la lumière. Si on veut apprécier numériquement le sens des couleurs, on ne peut y parvenir en faisant lire, par exemple, des lettres colorées; car des daltoniens, notoirement connus comme tels, peuvent les lire, de même que les voyants normaux, aussi longtemps que la clarté des lettres et celle du fond sont différentes.

Si on compare, comme Wolffberg l'a fait, la dépendance du sens des couleurs vis-à-vis de l'angle visuel et vis-à-vis du sens de la lumière, on constate que l'angle visuel, dans des limites plus étendues, est sans influence notable sur le sens des couleurs, tandis que la clarté de l'objet et le sens de la lumière, mis à l'épreuve par lui, ont une influence tout à fait marquée. En d'autres termes, le sens quantitatif des couleurs ne se laisse pas déterminer par des variations de l'angle visuel, mais bien par des variations de la clarté. Si l'on compare la clarté de divers pigments, comme dans les tables de Ole Bull, on ne mesure pas le sens quantitatif des couleurs, mais bien le sens qualitatif.

DIXIÈME SÉANCE 16 AOUT 1884, APRÈS-MIDI

Présidence de M. Noyes

M. Nieden (Bochum). *La galvano-caustique dans la thérapeutique oculaire.*

La galvano-caustique trouve spécialement son application dans les affections de la conjonctive et de la cornée, qui reconnaissent pour origine une infection mycotique (trachome, xerosis conjontival, ulcère rongeant de la cornée, ulcère marginal scrofuleux).

Elle procure ici la désinfection d'une manière parfaite, ce qui

est prouvé par le nettoyage du fond du l'ulcère, et favorise la réparation, qui se montre presque immédiatement après l'opération (humeur aqueuse plus claire, dilatation de l'iris, résorption de l'hypopion).

Elle remplace, dans la plupart des cas, la kératotomie. Si cela est nécessaire, l'anse incandescente peut opérer l'ouverture de la chambre antérieure à travers le fond de l'ulcère. L'opération n'est presque pas douloureuse, se fait sans narcose, sans écarteur des paupières, sans assistance.

L'expérience de l'auteur porte sur les cent premiers cas d'ulcère qu'il a traités par la galvano caustique. Il y avait là 83 ulcères. cornéens graves, dont 3 rongeants. Hypopion dans 66, 2 p. 800. 82 fois une séance unique de cautérisation a suffi; 12 fois il a fallu recommencer, et dans 6 cas, on a dû recourir de 3 à 6 fois à la cautérisation ignée, avant d'arrêter le processus.

La névralgie ciliaire disparaît rapidement. La guérison s'obtient dans un espace de temps de moitié plus rapide que n'importe quelle autre méthode et avec des opacités bien moins prononcées, 93 fois une macule cornéenne a persisté, sept fois un leucome. Aucun œil ne s'est perdu par phtisie. La durée du traitement a été en moyenne de 13, 5 jours par cas.

L'auteur termine sa communication par la démonstration d'un petit galvano-cautère coudé (modification du modèle Sattler). Le thermocautère de Paquelin ne saurait convenir dans ces cas.

DISCUSSION

M. Schmidt-Rimpler n'est pas partisan aussi convaincu du fer rouge. Il ne voit pas la différence qui pourrait résulter de l'emploi du galvano-cautère ou du fer incandescent. Le premier a encore le désavantage de ne rien perdre de sa chaleur après l'attouchement. Il produit en outre, en raison de certains mouvements de l'œil, des brûlures sur des points inattendus. L'expérience thérapeutique est une chose très subjective et M. Schmidt-Rimpler estime que sa manière de voir est partagée par une série d'ophtalmologistes. Dans l'ulcère rongeant, la meilleure thérapeutique consiste dans l'iodoforme et l'application de la chaleur humide antiseptique. Depuis qu'il emploie cette méthode, M. Schmidt-Rimpler doit rarement avoir recours à l'opération de Sæmisch, dont il apprécie du reste toute la valeur. Les statistiques démontrent peu au point de vue des résultats thérapeutiques. Elles sont d'autant moins convaincantes lorsqu'il s'agit d'une série d'affections cornéennes non identiques.

M. SAMELSOHN est partisan de la méthode recommandée par Nieden, dans les cas d'ulcères rongeants, dont le rebord infiltré indique la marche progressive, tandis que le fond de l'ulcère reste clair. Là où le fond montre une progression vers la profondeur, il faut combiner la méthode avec la ponction ou la section cornéenne.

M. WICHERKIEWICZ (Posen) emploie la galvano-caustique depuis plusieurs années. Elle lui a donné d'excellents résultats. Il se sert de galvano-cautères aplatis, de largeur variable, lorsque le fond tout entier de l'ulcère est infiltrés. Si ce sont les bords qui sont infiltrés il a recours à un galvano-cautère fin et pointu.

Toutefois la galvano-caustique ne saurait remplacer dans certains cas l'opération de Sæmisch, lorsque, par exemple, l'affection cornéenne a donné lieu à un épanchement purulent et fibrineux dans la chambre antérieure. La simple perforation avec le galvano-cautère pointu, comme le recommande M. Nieden, ne saurait suffire à éloigner un exsudat de cette nature. Sitôt qu'on s'est débarrassé par la kératotomie et que la chambre antérieure est rétablie, rien n'empêche de cautériser le tissu cornéen infiltré.

La méthode galvano caustique est difficile et douloureuse à appliquer dans le trachome, lorsque les grains trachomateux sont nombreux. M. Wicherkiewicz la tient pour peu avantageuse. On obtient de meilleurs résultats par l'écrasement et l'expression du contenu des granulations.

DÉMONSTRATIONS

1) M. JULER (Londres) fait la démonstration de l'œil artificiel de *Frost* et du périmètre auto-enregistreur de *Mc. Hardy*[1] de Londres.

2) M. HANNOVER (Copenhague) montre des yeux hémisectionnés de nouveau-nés, dans lesquels existe, entre la sclérotique et la choroïde, une substance spongieuse sur la nature de laquelle il ne se prononce pas [2].

3) M. WALDAUER (Mitau) fait la démonstration d'un couteau spécial pour l'opération de l'entropion.

4) M. MELCKENS (Copenhague) explique son *appareil pour démasquer la simulation de l'amaurose unilatérale*, inspiré par la

1. Voir description détaillée avec figure in *Ophlalmic Review*, mars 1882. *A rew selfs registering perimeter.*

2. L'auteur ayant fait la même démonstration pour la section anatomo-pathologique en présence de Virchow, le professeur de Berlin a émis l'opinion qu'il s'agissait d'une lésion à rapprocher de celle que l'on constate dans la pachyméningite.

méthode de Fless et Berthelet (*Jahresb. de Virchow et Hirsch* 1882).

5) M. Webster Fox (Philadelphie) présente des échantillons d'*onguent boro-glycériné.*

La boro-glycérine d'une couleur ambrée, est une substance vitreuse, insoluble dans l'alcool et l'eau. C'est un antiseptique astringent, de grande valeur dans toutes les affections catarrhales. On la prépare en chauffant 62 parties d'acide borique et 92 parties de glycérine, jusqu'à ce que le mélange cesse de perdre de son poids (jusqu'à réduction aux deux tiers environ). A proprement parler, il semble qu'on ait affaire à une solution saturée d'oxyde dans la glycérine.

L'auteur recommande ce produit dans les ulcères de la cornée (avec addition d'ésérine) : dans les granulations palpébrales des jeunes sujets, compliqués de pannus (kératite trachomateuse), avec addition de sulfate d'atropine (gr. IV pour 3 I) ou de sulfate de cuivre (gr. ij pour 3 I); contre la blépharite marginale et l'eczéma des paupières, il recommande la solution de boro-glycérine dans la glycérine. Cette même solution s'emploie également dans l'ophtalmie des nouveau-nés (instillations toutes les deux heures) ; dans cette affection on applique l'onguent la nuit, sur le bord des paupières.

6) M. Ole Bull (Christiania) montre un atlas représentant un grand nombre de maladies du fond de l'œil. Les figures, dessinées à l'aquarelle avec un talent hors ligne, comptent parmi les plus belles qu'il nous ait été donné de voir.

BIBLIOGRAPHIE

La cocaïne devant les diverses sociétés savantes. — (*Académie de Médecine, séance du* 18 *novembre.*) — M. Panas. — L'anesthésie générale, lorsqu'il s'agit de faire une opération sur le globe de l'œil, n'est pas sans inconvénients. Il me suffira de vous rappeler à cet égard les vomissements qui suivent les opérations de cataracte.

Il y avait donc un grand intérêt à trouver un agent qui soit anesthésique local, permettant les opérations sur le globe, sans entraîner les inconvénients de l'anesthésie chloroformique.

Cet anesthésique local paraît avoir été trouvé : c'est le chlorhydrate de cocaïne.

Cette substance est connue depuis longtemps, mais c'est Koller qui a, le premier, imaginé de l'employer pour l'anesthésie locale des muqueuses, de la muqueuse oculaire en particulier.

J'ai renouvelé les expériences de Koller, et c'est le résultat de ces expériences que je désire vous communiquer.

Je me suis servi pour mes essais d'une solution contenant 5 centigrammes de chlorhydrate de cocaïne par gramme de liquide, et j'ai fait, suivant les cas, de une à six instillations de quelques gouttes de ce liquide, les espaçant de telle sorte que la dernière était instillée une demi-heure après la première.

Dans ces conditions, j'ai obtenu des résultats variables, suivant qu'il s'agissait d'un œil sain ou, tout au moins, non enflammé, comme l'est d'habitude un œil cataracté, ou d'un œil enflammé.

Avec un œil sain, j'ai pu constater que l'anesthésie des parties superficielles du globe était parfaite. Dans mes opérations de cataracte, par exemple, j'ai pu, sans que le malade accuse aucune douleur, placer le blépharostat, saisir la conjonctive, inciser la cornée. Les choses étaient toutes différentes lorsqu'on atteignait l'iris. Il semble que la situation profonde de cet organe le mette à l'abri de l'action de l'anesthésique.

La même chose s'est produite lorsqu'il s'est agi de strabotomie. Toutes les manœuvres nécessitées pour la recherche du muscle sont indolores, mais la préhension du muscle et sa section sont douloureusement ressenties par le malade.

Ces inconvénients n'existent plus lorsqu'il s'agit d'une opération qui porte exclusivement sur les parties superficielles, telles que : abrasion de la conjonctive, résection d'un staphylome, extraction d'un corps étranger, etc. Dans ces diverses circonstances, la cocaïne rend de réels et très signalés services.

Ce qui est vrai pour l'œil non enflammé, l'est beaucoup moins pour un œil enflammé. L'action de l'anesthésique dans ce cas est bien moindre, souvent même elle est complètement nulle. C'est probablement à cette manière d'être de la cocaïne, différente, suivant qu'il s'agit ou non d'un œil enflammé, qu'il faut attribuer la divergence dans les résultats obtenus par les divers observateurs qui l'ont expérimentée.

En terminant, je signalerai un inconvénient de la cocaïne, c'est son prix élevé. J'espère d'ailleurs que ce prix baissera par la suite, au fur et à mesure des progrès qui seront réalisés dans sa fabrication.

M. Dujardin-Beaumetz. — Les propriétés de la cocaïne ne se manifestent pas seulement sur le globe oculaire, elles se manifestent sur toutes les autres muqueuses : la muqueuse laryngée ou pharyngienne, par exemple.

Il n'est pas jusqu'à la muqueuse stomacale qui ne puisse être influencée d'une manière favorable par l'application directe d'une solution de cocaïne.

Cette application suffit dans quelques cas à faire disparaître de violentes douleurs gastralgiques.

La cocaïne peut encore être employée avec avantage chez les morphiomanes. Injectée sous la peau, elle produit des effets analogues à ceux que produit la morphine, et n'en a pas les inconvénients.

M. Constantin-Paul. — La cocaïne a encore l'avantage de dilater la pupille à la manière de l'atropine, mais comme elle ne provoque qu'une dilatation passagère, elle est bien préférable à cette dernière lorsqu'il s'agit de pratiquer l'examen ophtalmoscopique du fond de l'œil.

(*Société de Chirurgie, séance du 19 novembre.*) — M. Terrier. — J'ai eu à vérifier depuis ces derniers temps, les faits curieux signalés par Koller au sujet de l'influence de la cocaïne comme anesthésique local du globe oculaire.

Tout récemment, ayant à enlever des productions épithéliales placées sur la cornée, j'ai instillé dans l'œil quelques gouttes d'une solution de cocaïne. L'opération a pu être faite sans douleur aucune. Or, le malade dont il s'agit, avait subi quelque temps auparavant la même opération, et celle-ci avait été particulièrement douloureuse.

J'ai également fait une opération de cataracte par le même procédé. Le malade, homme fort intelligent, avait été opéré d'un premier œil sans anesthésie d'aucune sorte, il lui était donc facile d'apprécier la différence entre les deux opérations. Or, la douleur fut bien moindre dans la seconde opération.

Notons, toutefois, que l'insensibilité a paru ne porter que sur les parties superficielles du globe. C'est ainsi, par exemple, que la ponction de la cornée a été indolore, tandis que la contre-ponction a été douloureuse au moment où j'ai piqué les couches profondes de la cornée. En outre, la cataracte étant volumineuse, j'ai pratiqué l'iridectomie. La section de l'iris a été très douloureuse. Ces remarques, d'ailleurs, ont été faites hier à l'Académie par M. Panas.

M. Nicaise. — J'ai employé la cocaïne en solution à 2 p. 100, sur quatre malades. Sur trois d'entre eux, j'ai obtenu une anesthésie à peu près complète, mais très fugace des couches superficielles de la cornée; chez le quatrième malade, l'anesthésie était tout à fait incomplète.

Je n'ai jamais observé de dilatation de la pupille.

Il serait à souhaiter que l'action anesthésique de la cocaïne se

fît sentir également sur l'arrière-gorge, cela faciliterait singulièrement les opérations qui se pratiquent sur cette région.

M. Chauvel. — Il y a déjà longtemps que l'on utilise les propriétés anesthésiques de la coca dans les maladies du larynx.

M. Terrier. — Il n'est pas très commode de se rendre compte, en ce moment, avec quelque précison des résultats que produit la cocaïne, parce que cette substance est encore difficile à se procurer : peut-être est-ce à cette cause qu'il faut attribuer l'absence de dilatation pupillaire, chez les malades de M. Nicaise.

Pour mon compte, en effet, j'ai toujours une dilatation de la pupille. Il m'est même arrivé, dans un cas, d'augmenter la dilatation produite par l'atropine, à la suite de l'instillation d'une certaine quantité de cocaïne. On a dit également que la cocaïne était sans action sur un œil enflammé; mon premier malade avait depuis longtemps une affection inflammatoire du globe, et cela n'a pas empêché cependant l'anesthésie cornéenne de se produire.

De l'emploi du chlorhydrate de cocaïne comme moyen antiphotophobique dans certaines affections oculaires. — (*Note adressée à l'Académie de médecine*, le 2 décembre 1884, par le Dr A. Coursserant, de Paris.) — L'attention du public médical a été, dans ces derniers temps, vivement attirée sur le chlorhydrate de cocaïne qui possède cette curieuse propriété d'anesthésier certaines muqueuses, en particulier la conjonctive oculaire, et même la cornée. Sans entrer plus avant dans la discussion des faits, je crois pouvoir avancer que le chlorhydrate de cocaïne peut être employé avec grand avantage contre un des symptômes les plus gênants et les plus rebelles souvent de certaines ophtalmies; je veux parler de la photophobie et du blépharospasme. Le siège de ce symptôme, qui quelquefois constitue toute l'affection à lui seul (d'où le nom d'ophtalmie photophobique idiopathique), a tour à tour été placé soit dans le nerf optique de la rétine, soit dans l'iris, soit enfin dans la cornée; aujourd'hui on est à peu près d'accord pour admettre que la photophobie est due à une action réflexe ayant ses deux pôles d'une part dans une des enveloppes ou membranes de l'œil; de l'autre dans la cornée, et principalement dans ses couches antérieures les plus riches en filets nerveux sensitifs (cinquième paire).

Or, d'après mes observations, peu nombreuses encore il est vrai, mais me paraissant concluantes, le chlorhydrate de cocaïne, en anesthésiant la cornée, amende considérablement la photophobie et le blépharospasme, et quelquefois les supprime complètement.

Dans certaines formes de kératites ulcéreuses, dans l'iritis simple, dans certaines rétinites photophobiques, le chlorhydrate de cocaïne

paraît rendre des services signalés, soit employé seul, soit comme adjuvant des médications usitées en pareils cas.

Je me suis servi d'une solution à 5 p. 100, instillée toutes les cinq à dix minutes entre les paupières; quatre à cinq instillations suffisent souvent pour faire cesser le blépharospasme et la photophobie.

Je me propose de poursuivre cette expérimentation et de soumettre à l'Académie le résultat de mes observations ultérieures.

Action physiologique du chlorhydrate de cocaïne. — (*Académie des sciences*, séance du 17 novembre.) — M. VULPIAN a entrepris de nouvelles expériences sur l'action de cette substance, connue déjà en partie pour ses propriétés sur la sensibilité qu'elle abolit dans les tissus sur lesquels on vient à en placer.

Injectée chez un chien, à la dose de quelques centigrammes, sous forme d'une solution au centième, elle a déterminé une insensibilité passagère de la cornée transparente, mais assez longue encore cependant pour démontrer que les injections de chlorydrate de cocaïne pourraient être utilement employées lorsqu'il est nécessaire de pratiquer une opération douloureuse sur l'œil.

Quand on l'injecte dans le torrent circulatoire, on voit aussi se produire une dilatation de la pupille, ainsi que des effets analogues à ceux que l'on obtient lorsqu'on électrise le bout supérieur du grand sympathique. Les injections intra-veineuses ont aussi une faible action sur la sensibilité générale. F. DESPAGNET.

Le Gerant : FÉLIX ALCAN.

BOURLOTON. — Imprimeries réunies, B.

Fig. 1.

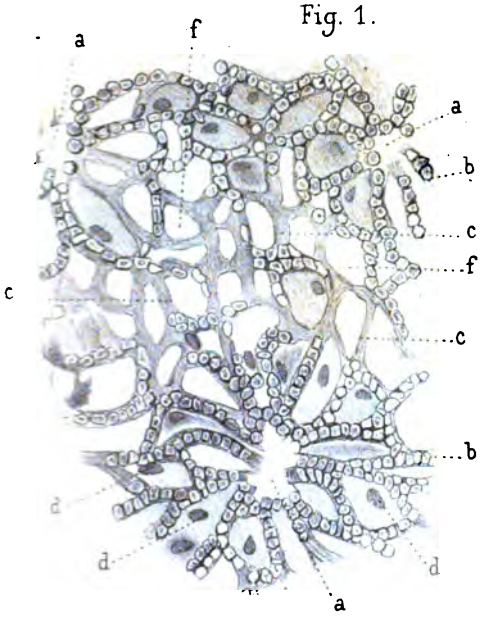

Fig. 2.

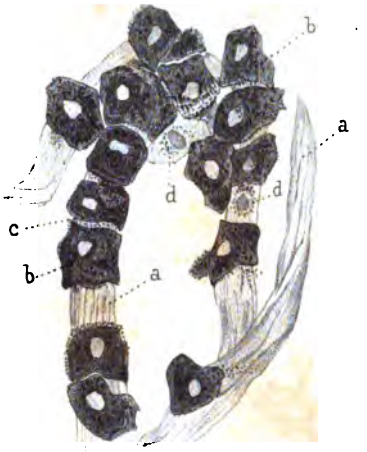

Fig. 3.

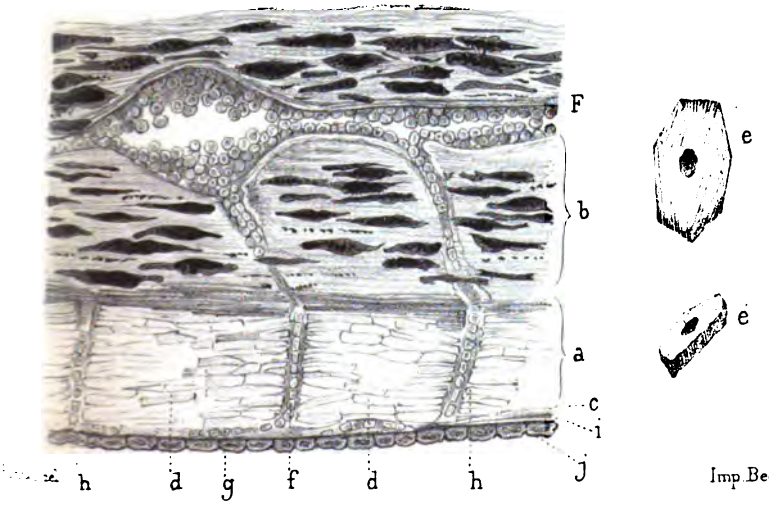

Imp. Becquet fr. Paris.

Anatomie et Physiologie de la Choroïde (Fontan.)

Félix Alcan, Editeur.

SOCIÉTÉ FRANÇAISE D'OPHTALMOLOGIE

COMPTE RENDU DE SA TROISIÈME SESSION

Par F. DESPAGNET

PREMIÈRE SÉANCE. — LUNDI 26 JANVIER 1885.

Présidence du Dr Juda (d'Amsterdam)

M. PROUFF (de Limoges). — **De la sclérotoscopie et de quelques déductions immédiates.** — Par le mot *sclérotoscopie* le Dr Prouff désigne l'inspection directe de la sclérotique à seule fin de se renseigner sur la forme générale du globe oculaire.

En pratiquant cet examen sur une longue série de sujets, on peut vérifier l'exactitude des propositions suivantes :

1° Si le globe oculaire, vers l'équateur, apparaît comme sensiblement rond, en ce sens qu'une coupe équatoriale de la sclérotique donnerait sensiblement la figure d'un cercle, il est presque constant que, dans ces cas, la cornée, elle aussi, appartient à peu près exactement à la forme sphérique;

Il nous sera, en effet, facile de vérifier que l'image d'un cercle réfléchie par le centre de cette cornée sera aussi un cercle. Alors il n'y a pas d'astigmatisme cornéen congénital;

2° Si, au contraire, le globe oculaire vers l'équateur nous semble aplati dans un sens et renflé dans le sens opposé, si bien qu'une coupe équatoriale de la sclérotique donnerait non plus la figure d'un cercle, mais sensiblement la figure d'une ellipse, il est très habituel que, dans ces cas, la cornée, elle aussi, appartient non plus à la forme sphérique, mais à la forme ellipsoïdale à trois axes inégaux. Il existe alors un astigmatisme régulier de la cornée.

Dans ces cas, en effet, l'image d'un cercle réfléchi par le centre de la cornée, n'est plus un cercle, mais une courbe ellipsoïdale;

3° Le grand axe de l'image elliptique cornéenne est sensiblement parallèle au grand axe de la figure elliptique que donnerait la coupe équatoriale de la sclérotique. De même pour les petits axes : le petit axe de l'image cornéenne est parallèle au petit axe de l'ellipse sclérotícale;

4° Plus le globe oculaire est aplati, et plus aussi l'astigmatisme cornéen est prononcée.

Ces propositions ne sont pas, nous le savons, rigoureusement exactes, mais elles sont voisines de la vérité mathématique.

Les exceptions démontrent seulement que la cornée, au point

de vue de sa forme, possède une certaine autonomie. Mais il n'en est pas moins vrai que cette autonomie est restreinte, et toutes les fois que la sclérotique, qui est le moule du globe oculaire, affecte une forme franchement aplatie, alors la cornée obéit et prend une forme ellipsoïdale à trois axes inégaux.

Le Dr Prouff fait ensuite comprendre l'influence décisive que possède la direction des axes principaux sur la forme de la fente palpébrale chez les personnes très astigmates.

Puis il démontre que, en présence d'une cornée atteinte à la fois de taies et d'astignatisme cornéen plus ou moins régulier, il est possible, grâce à la sclérotoscopie d'une part, et à l'ophtalmométrie de l'autre, de dire à peu près quelle a été la part de la kératite dans la production de cet astigmatisme. Mais ce que, M. Prouff veut surtout démontrer c'est l'antagonisme qui existe, entre la myopie progressive et l'astigmatisme cornéen conforme à la règle, quand cet astigmatisme est très prononcé.

Si un œil présente la formule : 0° —4D —6D, par exemple, tout le monde sait que le premier terme (0 —4D) qui représente l'astigmatisme est invariable ; eh bien, le deuxième terme (— 6D) est invariable aussi, ou peu s'en faut. Il démontre par les lois de l'hydrostatique, puis par l'action de la sangle des obliques, qu'au point de vue mécanique l'antagonisme est complet.

Les faits viennent d'ailleurs confirmer la théorie.

1° Un œil atteint d'un haut degré d'astigmatisme congénital ne présente presque jamais de staphylome postérieur.

2° Par contre-expérience, les yeux atteints de myopie progressive, ou de staphylome postérieur, ne présentent jamais d'aplatissement manifeste du globe.

Pourquoi, enfin, le globe oculaire prend-il cette forme aplatie, particulière aux yeux astigmates? On remarque sur beaucoup de ces yeux que la région qui est renflée présente une teinte légèrement bleuâtre qui est due à un amincissement de la sclérotique. La cause primordiale de l'astigmatisme serait donc, chez le fœtus, une répartition inégale de l'étoffe qui constitue la sclérotique et, par suite, une inégalité de résistance. D'où ces deux renflements aux deux régions les moins étoffées; puis réaction mécanique sur la forme de la cornée qui, dans un même méridien, offre une convexité en raison contraire de la convexité de la sclérotique vers l'équateur.

M. Chibret. — La pression intra-oculaire est plus forte sur les parties où la sclérotique est amincie; par suite, elle devrait amener une augmentation de l'astigmatisme ce qui ne s'observe pas généralement.

M. Martin dit qu'il y a de grandes difficultés à constater cet

aplatissement qu'il a cependant rencontré dans certains cas d'astigmatisme congénital.

M. Javal vient confirmer les observations de M. Prouff. Il a même souvent constaté que l'astigmatisme est en rapport avec une déformation du crâne.

M. Motais (d'Angers). — **Capsule de Ténon chez l'homme.** — La capsule de Ténon, encore si controversée, se compose d'après la plupart des auteurs (Sappey, Richet, Tillaux, Panas, etc.), d'une sphère creuse entourant le globe. De la face externe de cette sphère partent des expansions fibreuses qui forment, d'une part, les gaines musculaires, d'autre part, les ailerons ligamenteux. Membrane spécifique, gaines musculaires, ailerons ligamenteux font partie *d'une seule et même membrane.*

Mes dissections d'anatomie comparée et humaine m'ont démontré au contraire que la capsule de Ténon est formée de deux membranes superposées, mais parfaitement distinctes :

1° Une capsule interne ou bulbaire;

2° Une capsule externe ou musculaire.

1° *Capsule bulbaire.* Mince, transparente, doublée d'un endothélium à sa surface interne; elle s'étend du nerf optique à la cornée. Elle adhère au globe en avant et en arrière au niveau de l'entrée dans la sclérotique des vaisseaux ciliaires postérieurs, de sorte que dans l'opération de l'énucléation du globe, on la déchire forcément et sans la superposition d'un autre plan membraneux moins adhérent, on entrerait inévitablement dans le tissu cellulo-graisseux de l'orbite.

De la face externe de cette membrane à l'équateur de l'œil, se détache une expansion circulaire, un diaphragme qui se fixe en haut et en bas sur la lèvre interne du cartilage tarse, en dedans sur la crête de l'os unguis en avant de l'aileron interne, en dehors près du rebord orbitaire en avant de l'aileron externe.

2° *Capsule externe.* Dans leurs $\frac{4}{5}$ postérieurs, les muscles sont réunis entre eux par une aponévrose commune qui se dédouble sur leurs bords pour leur former une gaîne.

Un peu en arrière de l'équateur, cette aponévrose se divise en deux lames :

1° Une lame postérieure qui se replie en arrière pour tapisser l'hémisphère postérieur du globe *dont elle est séparée par la capsule bulbaire.* C'est évidemment cette lame qui n'a pas été isolée de la capsule bulbaire qui a fait croire que les gaînes musculaires et les ailerons provenaient de cette dernière.

2° Une lame antérieure qui se porte partout au rebord orbitaire, et qui de plus, en haut et en bas passe à la lèvre externe des cartilages tarses.

Rapports des muscles avec les deux capsules. — Les muscles ne sont en rapport avec la capsule externe que dans leurs $\frac{4}{5}$ postérieurs. Près du tendon cette capsule abandonne complètement le muscle. La lame postérieure de la capsule externe forme sous le muscle, au point de séparation, une sorte de cravate sur laquelle le muscle se réfléchit.

La lame antérieure s'épaissit au niveau du point où elle se sépare du muscle et forme une bande fibro-musculaire (M. Sappey ayant découvert des fibres musculaires lisses dans les ailerons) à laquelle Ténon donnait le nom d'aileron ligamenteux. Cet aileron est très développé en dehors (aileron externe), moins développé en dedans (aileron interne). Il est double pour le muscle droit supérieur et se rend d'une part sur la gaine du tendon du muscle grand oblique et d'autre part à l'angle externe de l'orbite avec le tendon du muscle releveur. L'aileron du muscle droit inférieur se jette sur le muscle oblique inférieur qu'il enveloppe et se prolonge jusqu'à l'orbite avec l'aileron du muscle petit oblique lui-même.

La partie antérieure de la capsule bulbaire entoure le cinquième antérieur du muscle et le tendon s'attache sur les bords et n'adhère pas ni en avant ni en arrière au tendon dont elle est séparée par une bourse séreuse.

La capsule unique admise jusqu'ici constituait une exception anatomique qui aurait dû frapper par son étrangeté. On ne voit nulle part dans l'économie une membrane séreuse devenir tour à tour une gaine musculaire, du tissu cellulo-adipeux, des ligaments, des expansions fibro-musculaires. Ma description ramène la capsule de Ténon aux conditions normales : d'une part, une séreuse pour l'articulation énarthrodiale de l'œil, d'autre part une aponévrose commune aux muscles de l'œil, comme on l'observe dans tous les muscles groupés dans une région.

M. Poncet. — La division des feuillets des aponévroses est un peu théorique. Le bistouri permet de trouver tous les feuillets qu'on désire, mais leur existence est loin néanmoins d'être démontrée. Aussi sans vouloir incriminer les assertions de M. Motais qui sont basées sur des recherches très minutieuses, M. Poncet voudrait qu'on lui apporte des épreuves histologiques et qu'on lui démontre l'existence de ces feuillets sur des coupes perpendiculaires.

M. Boucheron. — Je voudrais dire un mot des rapports chirurgicaux de la capsule de Ténon avec les muscles droits en ce qui touche l'opération de la strabotomie.

L'hémisphère antérieur de la capsule en passant au-devant des muscles droits contracte avec eux des *adhérences* dont la destruction méthodique constitue le moyen de doser l'action de la strabotomie.

C'est sur la disposition précise de ces *adhérences* que je désirerai appeler l'attention.

Ce n'est pas toute la surface extérieure du muscle qui est adhérente à la capsule, ce sont seulement les bords du muscle qui sont fixés à la capsule par des tractus fibreux que j'ai dénommés *adhérences prémusculaires* et qui sont disposés selon les méridiens de l'œil (*Sur les adhérences aponévrotiques des muscles droits avec la capsule de Ténon*, in *Annales d'oculistique*, 1879).

Entre ces *adhérences prémusculaires* se trouve une petite cavité séreuse irrégulièrement cloisonnée comme les bourses séreuses accidentelles. Ce sont ces *adhérences prémusculaires méridiennes* qu'il faut sectionner en proportion du degré du redressement de l'œil strabique.

D'autres adhérences existent encore dans le plan du muscle et fixées aussi aux bords du muscle. Ce sont les adhérences latérales, plus minces et moins résistantes et moins importantes dans la strabotomie que les adhérences prémusculaires.

M. Fontan. — Pour confirmer les vues très intéressantes de M. Motais sur l'existence de deux capsules, l'une interne ou séreuse, l'autre externe ou musculaire, je pense qu'il serait bon d'étudier histologiquement la constitution de ces membranes. La séreuse est-elle tapissée non seulement d'un endothélium, mais même d'un *basement membrane* revêtu d'un *endothélium continu?* C'est là la condition nécessaire à une membrane organisée en séreuse. M. Motais a-t-il vérifié cette organisation dans la capsule bulbaire; en a-t-il reconnu l'absence dans la portion musculaire de la capsule orbitaire?

M. Motais croit que la séparation des gaines existe et n'est pas le fait du scapel. Il est arrivé à cette conclusion par l'anatomie comparée et cette division existe très nettement chez les poissons et chez divers mammifères. Quant aux préparations histologiques, elles seraient dans le fait d'une importance capitale, mais, en province, mal outillé, il n'a pu les faire. Il insiste sur le contrôle de l'anatomie descriptive par l'examen histologique.

M. de Wecker. — **La combinaison de l'avancement capsulaire et de la ténotomie.** — Avant d'aborder sa communication M. de Wecker dit quelques mots sur une *nouvelle suture à double point* pour l'*ectropion sénile*, suture qui aurait l'avantage de faire rentrer le bourrelet conjonctival sans attirer les cils en dedans.

M. de Wecker revient ensuite à l'*avancement capsulaire*.

Ce procédé permettrait de mesurer, plus exactement qu'on ne peut le faire par l'avancement musculaire, la correction que l'on se propose d'obtenir, en ne faisant porter la correction que sur l'œil

dévié et amblyope, et en ne touchant qu'à un seul muscle, ce qui diminuerait les chances d'avoir à la suite de l'opération des insuffisances musculaires. Chez les malades opérés ainsi, on ne voit plus ni protusion du globe oculaire, ni enfoncement de la caroncule. Voici comment se pratique l'avancement capsulaire ; on fait une incision semi-lunaire de 3 à 4 millimètres dans la conjonctive bulbaire, au-devant du muscle affaibli, on pratique une boutonnière dans la capsule s'étendant aux deux extrémités du tendon ; deux fils placés l'un au-dessus, l'autre au-dessous du diamètre horizontal de la cornée traversent le lambeau externe de la conjonctive, la capsule, le tendon du muscle, puis encore la conjonctive au bord de la cornée. On procède ensuite au détachement du tendon. Suivant que l'effet correcteur doit être plus ou moins considérable, on se borne à un simple détachement du tendon, ou l'on dégage soigneusement la conjonctive et la caroncule au-devant du tendon. Celui-ci détaché, on libère avec le crochet la capsule latéralement sur le globe oculaire, puis on ferme les sutures.

Les fils peuvent rester en place de deux à six jours. Depuis que M. de Wecker pratique cette opération, il n'a plus recours à l'avancement musculaire que dans les cas de strabisme secondaire excessif. Un tableau donnant la statistique de 140 avancements capsulaires montre les résultats obtenus.

M. Abadie réplique à M. de Wecker que l'avancement musculaire ne doit pas être abandonné au profit de l'avancement capsulaire. L'avancement musculaire a pour avantage de permettre un dosage exact de la correction. Soit, par exemple, un cas de strabisme interne : on avancera le droit externe de façon à obtenir au moment même de l'opération une légère divergence. Si cette divergence persiste le lendemain, l'expérience a appris qu'il suffit d'enlever les sutures pour voir l'œil reprendre sa place normale, au milieu de la fente palpébrale. S'il restait néanmoins de la divergence, on détruirait le lendemain quelques adhérences avec le crochet à strabisme, avant que le muscle avancé ne soit complétement fixé. En agissant ainsi, on demeure toujours maître de l'opération.

M. Meyer préfère aux procédés préconisés soit par M. de Wecker, soit par M. Abadie, la simple suture conjonctivale que faisait de Graefe, avec une anse de fil passée sous la conjonctive et dont les deux chefs sont noués au dehors de façon à faire un pli conjonctival.

eprocédé est suffisant et a l'avantage d'une grande simplicité.

M. Motais fait remarquer qu'au point de vue expérimental l'avancement capsulaire produit les mêmes effets que l'avancement musculaire, mais plus atténués.

M. de Wecker. — Le contrôle de l'avancement musculaire n'est pas aussi exact que l'a dit M. Abadie. On obtient les mêmes effets

avec l'avancement capsulaire qu'avec l'avancement musculaire, et le dosage en est plus facile. Quant à la suture conjonctivale simple si elle amène les résultats dont parle M. Meyer, à plus forte raison devra-t-on en attendre de plus grands de l'avancement capsulaire

M. Vacher, dans sa communication sur l'*astigmatisme* et la *cataracte* conclut que l'astigmatisme est très fréquent chez les cataractés et que, si les deux yeux sont pris, l'œil le premier affecté est plus astigmate que l'autre. Il croit que l'hérédité, dans la cataracte, est liée à la préexistence d'un astigmatisme héréditaire. L'astigmatisme statique du cristallin existant seul doit donner lieu à des contractions partielles du muscle ciliaire, afin de diminuer les cercles de diffusion, contractions d'autant plus fortes et plus prolongées que l'astigmatisme est plus fort. Il en résulterait des tractions, des pressions sur les couches du cristallin qui pourraient bien amener des changements moléculaires et l'opacification du cristallin.

M. G. Martin, qui a fait des recherches dans le même sens que M. Vacher, arrive à des résultats tout différents. Il objecte d'abord qu'il est presque impossible de déterminer exactement l'astigmatisme d'un œil aveugle qui ne peut fixer. Sur 159 yeux cataractés, M. Martin a trouvé moins d'astigmates que Nordenson n'en a trouvé dans les écoles, il ne peut donc pas considérer l'astigmatisme comme cause de la cataracte. En revanche l'axe de l'astigmatisme pourrait avoir une certaine importance pour le lieu d'élection de la section cornéenne, de façon à faire annuler l'astigmatisme préexistant par l'astigmatisme post-opératoire.

M. Chibret dit qu'avant de conclure, on doit avoir un nombre plus considérable d'observations sérieusement prises.

Quant à l'astigmatisme opératoire, il n'est pas toujours corrigible par les verres correspondant à l'astigmatisme trouvé à l'ophtalmomètre, l'expérience doit donc surtout guider dans le choix des verres.

M. Gayet a observé que la cataracte est plus fréquente dans les campagnes qu'à la ville, ce qui cadrerait peu avec l'idée que l'accommodation qu'exige l'astigmatisme soit une cause d'altération du cristallin.

M. Javal, sans vouloir aller aussi loin que M. Vacher, tient à constater que souvent il a observé un astigmatisme plus fort chez celui des deux yeux cataractés qui est le plus avancé. Les observations négatives de M. Martin ne sauraient infirmer les faits positifs relevés par M. Vacher.

M. Terson. **De la scléro-iridectomie dans le glaucome.** — Cette nouvelle opération, combinaison de la sclérotomie et de l'iri-

dectomie faites simultanément, aurait tous les avantages, grâce à la conservation d'un pont cornéen, d'une large incision sans en avoir les inconvénients; elle épargnerait au malade les ennuis de deux opérations successives, pratique vantée par les meilleurs praticiens. M. Terson fait son incision comme pour la sclérotomie, en faisant l'incision d'entrée assez large pour que l'on puisse attirer l'iris au dehors et le sectionner. Il n'a eu qu'à se louer des résultats obtenus par cette méthode.

SÉANCE DU MARDI 27 JANVIER 1885

Présidence de M. Fontan (de Brest)

M. DRANSART. — **Traitement du décollement de la rétine par l'iridectomie et la sclérotomie.** — M. DRANSART, de Somain, apporte une nouvelle contribution au traitement du décollement de la rétine par l'iridectomie. Les 23 cas opérés par le Dr Dransart se répartissent en trois catégories :

Recollements complets	7
Recollements incomplets	12
Recollements nuls	4
Total...	23

Tous ces cas, dit-il, ont été pris au hasard de la clinique, sans faire le moindre choix. Dans la première catégorie, l'acuité visuelle récupérée a été très variable: 1/4, 1/6, 1/10 et même 1/100; chez les deux plus jeunes sujets seulement, l'acuité visuelle est revenue à peu près à son taux normal. M. Dransart signale les relations cliniques qui existent entre le glaucome, la myopie et le décollement de la rétine. Il y a dans ces trois affections un phénomène dominant, c'est le trouble circulatoire intra-oculaire. Il y a donc lieu de diriger contre ces trois processus l'opération régulatrice par excellence de la circulation intra-oculaire, l'iridectomie, en y ajoutant, le cas échéant, d'autres adjuvants qui agissent dans le même sens, tels que la sclérotomie et la pilocarpine. Enfin il y a dans le décollement de la rétine une séparation de tissus qui impose forcément de recourir au repos. Il ne suffit pas d'évacuer le liquide ou de le faire résorber : il faut encore donner le temps aux tissus disjoints de réparer leurs moyens d'union, si faibles qu'ils soient, entre la choroïde et la rétine. En raison des résultats obtenus, l'auteur engage ses confrères à essayer cette méthode. Il rappelle, en terminant que MM. Galezowski et Poncet ont, il y a quelques années, préconisé ce mode de traitement.

M. BOUCHERON. — Les résultats favorables dans la thérapeutique

du décollement de la rétine sont soumis à des conditions pathogéniques locales et générales. Voici les deux principales.

1° Le *décollement rétinien doit être tout à fait récent.* Lorsque le décollement date déjà de quelque temps, la rétine soulevée se *rétracte* dans une certaine mesure. — Il y a *aussi rétraction des fibrilles de la trame vitrée* mises en état de raccourcissement par le soulèvement de la rétine.

De cette *rétraction de la rétine et du vitreum,* il résulte que la rétine ne peut plus se réappliquer à la choroïde, même si l'exsudat choroïdien tend à disparaître. Il faudrait que ce soit la choroïde et la sclérotique qui vinssent au-devant de la rétine rétractée. Ce phénomène physique est analogue à celui qui se produit dans le thorax, lorsque le poumon s'est rétracté à la suite d'une pleurésie. — C'est la cage thoracique qui va à la rencontre du poumon rétracté. L'opération de Letiévant et d'Estlander a justement pour effet de faciliter ce mouvement de la paroi thoracique.

2° Il faut obtenir une diminution rapide de l'arthritisme du sujet, arthritisme dont la localisation oculaire a produit l'exsudat choroïdien et le décollement de la rétine.

(Boucheron. *Du décollement rétinien par exsudat choroïdien* in *Bulletin de la Société française d'ophtalmologie,* 1884.

Si de nouvelles poussées d'arthritisme se font du côté de la choroïde, il y aura reproduction de l'exsudat choroïdien, le décollement récidivera, ou augmentera, s'il avait seulement diminué.

Or, on sait combien est tenace l'arthritisme sénile dont les manifestations oculaires sont souvent la cause du décollement.

La salivation pilocarpinique rend des services, parce que le sujet élimine par ce procédé, en proportion notable, l'acide urique et autres produits arthritiques qui se trouvent dans la salive.

(Boucheron. *De la présence de l'acide urique dans la salive et autres secrétions glandulaires,* in *Comptes rendus de l'Acad. des sciences,* 1881.)

Ainsi c'est seulement dans les décollements très récents que l'iridectomie peut favoriser le recollement de la rétine après disparition de l'exsudat, et d'autre part, même dans ces cas récents, si le malade est atteint d'un arthritisme tenace et difficile à modifier rapidement, comme dans l'état sénile, le décollement se reproduit.

M. Dianoux qui a essayé deux fois le traitement par l'iridectomie n'a eu qu'à s'en louer. Il le combine du reste toujours à l'action de la pilocarpine dont il a vanté depuis longtemps les bons effets et qui, sans être une panacée, lui a donné quelques guérisons durables. Mais chez les personnes âgées, si dix injections sérieuses

n'ont pas donné de résultat, il faut recourir à d'autres moyens : iridectomie, position horizontale, bandeau compressif, etc.

M. Fieuzal a eu par l'iridectomie plus de revers que de succès, de même que par la pilocarpine. Ce qui lui a le mieux réussi, ce sont les pointes de feu superficielles et nombreuses faites sur la sclérotique à l'endroit du décollement, et répétées à plusieurs reprises. Il a observé aussi dans un cas récent un succès complet par la méthode que lui a enseignée Wolfe et qui consiste en une incision de la sclérotique de 6 millimètres au point le plus saillant du décollement.

M. Poncet. —Il n'existe pas de décollement sans ramollissement du corps vitré et sans altération de la choroïde. Il propose comme traitement une iridectomie périphérique et aussi près que possible du décollement, à travers laquelle on insinuerait une petite spatule pour détacher les adhérences de la zonule avec la sclérotique et donner issue au liquide sous-choroïdien.

M. Galezowski. — Il y a déjà plusieurs années, à la suite de recherches faites en collaboration avec M. Poncet, nous avons préconisé l'iridectomie dans le décollement de la rétine, et, plusieurs fois nous avons eu à en constater les excellents effets. Nous étions arrivés à considérer l'iridectomie comme un moyen curatif de premier ordre parce que nous envisagions le décollement rétinien chez le myope comme le résultat d'une choroïdite séreuse. La choroïdite existe aussi dans les cas de décollement que l'on rencontre chez les syphilitiques ou les goutteux, mais c'est une choroïdite plastique contre laquelle il faut simultanément instituer le traitement antidiathésique. L'iridectomie est un excellent traitement du décollement, surtout si on la combine avec la position horizontale prolongée et les antiphlogistiques. Mais dans quelle partie faut-il faire cette iridectomie? Au début de nos recherches je la pratiquais toujours dans le point immédiatement correspondant au décollement, pensant ainsi obtenir une action plus énergique. Je me suis plus tard convaincu qu'il n'en était rien. L'iridectomie agit non pas directement sur la région altérée, mais sur le système circulatoire général de l'œil, et dès lors peu importe la place ou on la pratique. Quant à la manœuvre opératoire que nous propose M. Poncet, c'est-à-dire de passer après l'iridectomie, une spatule dans la plaie et de détacher les adhérences de la zonule avec la sclérotique pour donner issue au liquide sous-choroïdien, je la repousse formellement. Car si légitimée par des déductions théoriques elle est praticable dans le laboratoire, elle est absolument impossible dans le domaine clinique.

M. Parisotti. — J'ai eu à observer dans le courant de l'année passée un fait qui m'a convaincu une fois de plus de la vérité que

tout décollement spontané de la rétine est dû à un travail inflammatoire de la choroïde.

J'ai fait l'autopsie d'un œil énucléé par M. Galezowski chez une dame menacée d'ophtalmie sympathique de l'autre œil.

L'historique ne faisait rien ressortir qui put faire naître le soupçon d'une choroïdite qui aurait existé, de sorte que la myopie seule, qui était très forte, semblait avoir causé le décollement que l'on constatait; je trouvai une ossification allant du pôle postérieur au pôle antérieur au niveau de la partie la plus décollée et envahissant en partie le corps ciliaire.

M. Dransart a toujours pratiqué l'iridectomie en haut pour agir non localement, mais sur la circulation générale de l'œil.

M. Teillais (de Nantes). — **De la luxation spontanée du cristallin.** — La luxation spontanée du cristallin est une affection peu commune même lorsque sa spontanéité n'est pas absolue et qu'elle succède à des lésions antérieures du globe oculaire, telles que ramollissement du corps vitré; synchisis étincelant, myopie élevée déterminant une élongation du globe oculaire dans le sens antéro-postérieur.

Le plus souvent le phénomène, malgré sa manifestation rapide et la modification soudaine de la vision, n'excitera aucune surprise, car il est pour ainsi dire attendu et n'arrive que comme la complication ou le dénouement d'un état pathologique préexistant.

Encore faut-il pour déterminer le déplacement du cristallin, l'influence d'un élément étranger, une chute par exemple, un accès de toux dont le malade sait vous rendre un compte exact.

Or si le médecin a prévu la maladie et si le malade a pu en saisir la cause, où est la spontanéité?

Il conviendrait mieux, ce me semble, de donner à ces lésions le nom de luxations secondaires ou consécutives.

Les luxations spontanées seront celles qui se produiront sans un secours étranger ou fortuit, tout en admettant des circonstances qui favorisent le relâchement ou la déchirure de la zonule de Zinn; ce seront, si l'on veut, une particularité de structure du ligament supérieur, des anomalies de poids et de volume, des troubles de nutrition dus à la sénilité ou à l'état général.

Dans les trois cas qu'il m'a été donné d'observer depuis cinq ans, la luxation du cristallin a offert le vrai caractère et l'allure franche de la spontanéité!

C'est d'abord une femme de quarante-deux ans dont la constitution était des plus affaiblies et qui, dans la convalescence d'une maladie grave, a été prise de luxation des deux cristallins à deux

mois d'intervalle. Ses yeux n'avaient jamais présenté aucun trouble et elle n'avait subi aucune violence.

Le second exemple de l'influence de l'état général seul, sans lésion oculaire antérieure, sur la production de la luxation est relatif à une jeune fille strumeuse.

Le troisième est celui d'un vieillard de soixante-dix-huit ans, hémiplégique, qui a présenté tout à coup de la diplopie monoculaire à la suite de la luxation du cristallin gauche.

Je propose, au point de vue étiologique, la division suivante des luxations du cristallin :

Luxations spontanées;

Luxations secondaires ou consécutives;

Luxations traumatiques;

M. Dufour demande si ces luxations spontanées n'ont pas suivi un effort musculaire, la toux, le vomissement, etc., ainsi qu'il a pu le constater dans trois cas dans une même famille probablement prédisposée par une faiblesse congénitale de la zonule.

MM. Prouff, Chibret et Meyer ont constaté, comme M. Dufour, à la suite de la luxation du cristallin, une myopie subite qui illustre la théorie d'Helmoltz sur l'action du muscle ciliaire dans l'acte de l'accommodation.

M. Parent demande si ce changement de réfraction n'est pas plutôt constitué par un astigmatisme myopique, car il est probable que, dans ces cas, le cristallin a pivoté sur un de ses axes; or, quand une lentille est inclinée sur un de ces axes, l'un de ces méridiens devient plus réfringent.

M. Abadie, outre les modifications de l'état dioptrique de l'œil, tient à faire ressortir le danger que court un œil dont le cristallin est luxé et flottant, heurtant sans cesse le corps ciliaire, menace perpétuelle d'accidents glaucomateux. On a conseillé contre ces accidents l'iridectomie. M. Abadie repousse cette opération et insiste sur la nécessité d'extraire le cristallin, ce qui n'est pas aussi dangereux, ni aussi difficile qu'on a voulu le dire. Même dans les cas en apparence les plus défavorables, les résultats ont toujours été excellents entre ses mains.

M. Gayet est d'avis que lorsque le cristallin est luxé dans la chambre antérieure, il faut immédiatement l'extraire.

M. Nicati insiste sur la facilité avec laquelle on a une perte considérable de corps vitré pendant l'extraction d'un cristallin luxé. Par conséquent l'extraction du cristallin luxé n'est pas si facile qu'on le dit.

M. Armaignac a eu plusieurs fois l'occasion d'extraire des cristallins luxés et il n'a jamais eu de difficultés sérieuses.

M. Prouff. — A observé une double luxation spontanée chez une jeune fille qui trois ans après était atteinte de glaucome subaigu des deux yeux. L'acuité visuelle est très mauvaise. Il fut procédé sur l'œil gauche à l'extraction du cristallin dans sa capsule avec iridectomie préalable. A droite, on fit une simple iridectomie. Avec l'œil gauche la malade lit encore aujourd'hui les caractères les plus fins avec + 10 D. A droite, la vision est à peu près nulle.

M. Baudry (de Lille). — **Sur un mode particulier de transmission de la syphilis aux paupières.** — Cette communication a pour but principal d'appeler votre attention sur un mode particulier de transmission accidentelle et involontaire de la syphilis. Elle a pour point de départ l'observation qu'il m'a été donné de faire de deux cas de chancres infectants des paupières inoculés à des enfants « en nettoyant leurs paupières malades avec de la salive imprégnée du virus syphilitique ».

Dans la première observation « chancre induré du bord libre de la paupière inférieure droite » il est question d'une petite fille de vingt-deux mois, atteinte de blépharo-conjonctivite aiguë et contaminée par une personne étrangère, atteinte de plaques muqueuses buccales; celle-ci nettoyait les paupières de l'enfant avec ses doigts préalablement imbibés de sa salive, parce que, disait-elle, « en grattant un peu, les croûtes tombaient plus facilement ».

La deuxième observation concerne un petit garçon de quatre ans atteint de chancre induré du bord palpébral supérieur et du grand angle de l'œil gauche. Ici, c'est la mère qui contamine son enfant en lui donnant les mêmes soins. « C'est ce que font la plupart de mes voisines, me dit-elle, lorsque leurs enfants ont les yeux collés et malades[1]. »

Les ulcérations syphilitiques des paupières sont loin d'être rares. Dans l'espace d'une seule année, on en a observé *cinq* cas dans le service de M. le professeur Fournier. Comme fréquence, les chancres palpébraux viennent après ceux des lèvres, et il n'y a pas de clinique spéciale un peu suivie qui n'enregistre annuellement plusieurs cas de cette affection.

En parcourant les observations publiées sur le chancre des paupières, on constate qu'il est facile de remonter dans la plupart des cas à la source de la contagion. Le *contact direct* des paupières soit avec la langue, soit avec les organes génitaux malades d'ulcérations spécifiques, constitue certainement un des

1. Baudry. *Contribution à l'étude du chancre des paupières*. In 8°. Paris, Berthier, éditeur, 1885.

modes les plus habituels de transmission chez l'adulte. Inutile d'insister sur le mécanisme de la contagion dans les rapports vénériens anormaux. La lubricité a toutes les fantaisies, et elles sont parfois avouées par le malade.

La bouche est un foyer de diffusion de la syphilis d'autant plus dangereux que les lésions restent souvent inaperçues (baiser). Dans les deux observations que je rapporte, la transmission aurait certainement pu se faire par un baiser donné sur les yeux; mais les questions pressantes que j'ai adressées sur ce point m'ont convaincu du contraire; d'ailleurs les deux enfants étaient atteints de blépharo-conjonctivite avec sécrétion muco-purulente assez abondante, circonstance plus propre à inspirer le dégoût qu'à attirer les caresses sur ces organes malades.

Le *doigt* est un autre agent de transmission que je range comme importance après la bouche. Le médecin et la sage-femme, en pratiquant le toucher vaginal chez une personne infectée, son non seulement exposés à contracter un chancre primitif des doigts et de la main, si ces parties présentent comme porte d'entrée la moindre solution de continuité, mais ils peuvent encore par le doigt ou la main dont le revêtement épidermique est intact, transporter le virus syphilitique.

Les *attouchements*, quels qu'ils soient, vénériens ou non, peuvent également être le point de départ de l'inoculation, et nul doute que si la région céphalique ne jouissait pas de la curieuse immunité que l'on sait pour le chancre mou, et si les paupières n'exécutaient pas ces mouvements continuels d'abaissement et d'élévation qui déplacent les matières infectantes, cette partie de la face ne fût plus souvent le siège de ces ulcérations, le malade transportant le pus du chancre avec ses propres doigts.

Le mode de contamination démontré par mes deux observations constitue une variété de contagion par *attouchement*, et il menace plus particulièrement le nouveau-né et la première enfance; sa connaissance n'intéresse pas seulement le médecin à cause de son caractère insolite, et parce qu'il peut donner l'explication de chancres des paupières dont la cause échappait, mais elle conduit à la prophylaxie de ces accidents. Ici encore, c'est le *doigt* qui transmet le virus syphilitique, ayant comme véhicule la salive.

En ce qui concerne les deux enfants auxquels j'ai donné mes soins, on ne peut mettre en doute ce mode d'inoculation : le nettoyage des paupières enflammées et préalablement excoriées avec la salive infectée par des plaques muqueuses. Dans l'observation I, M. et Mme R..., la nourrice et son mari, n'ont jamais eu d'affections syphilitiques; ils n'en présentent aucune trace, leurs enfants sont très sains, et la petite Léonie elle-même a toujours été

bien portante, jusqu'à l'époque où elle reçut accidentellement les soins que l'on sait de la belle-sœur de sa nourrice atteinte de nombreuses syphilitides buccales. Dans l'observation II, le mécanisme de la contagion est à peu près le même. Les parents avaient contracté la syphilis quelque temps avant la contamination de leur enfant, le père avait eu des accidents secondaires, mais ne présentait plus à l'époque aucune manifestation ; la mère, au contraire, avait des plaques muqueuses buccales. L'apparition d'accidents secondaires chez les enfants a démontré qu'il s'agissait bien d'ulcérations syphilitiques des paupières ; dans les deux cas aussi, l'enquête minutieuse et la confrontation ont établi non moins nettement le point de départ des accidents. L'inoculation a, du reste, été facilitée par l'état d'inflammation antérieure des paupières. Rien de plus rationnel que d'admettre, comme porte d'entrée, la dénudation de l'un des points de la surface de leur bord libre, consécutive à l'inflammation antérieure plus ou moins prolongée. L'existence d'une blépharite ou d'une blépharo-conjonctivite antérieure a été constatée chez un certain nombre de malades atteints du chancre palpébral. En outre, ces voiles membraneux, leurs commissures, constituent comme les régions anale, inguinale et axillaire, comme le sein, un terrain favorable à l'absorption de la matière infectante, la peau y est très fine, constamment humectée par la présence des larmes, et les fissures s'y produisent avec la plus grande facilité.

Je signalerai d'autres modes de transmission accidentelle de la syphilis que l'on admettra comme possibles, mais comme exceptionnels, tels que : 1° l'inoculation par des linges et éponges souillés par un liquide chargé de virus syphilitique ; 2° la projection de pus chancreux ou de salive infectée dans la région oculo-palpébrale. « C'est un accident, a dit spirituellement Ricord, qui ne saute que rarement aux yeux. »

En résumé, la syphilis acquise est très commune dans l'enfance, et il n'y a pour ainsi dire pas de région du corps par où elle ne puisse pénétrer. En réfléchissant à combien de sources variées de contamination l'enfance est exposée on est même surpris qu'elle ne soit pas encore plus fréquente.

M. Bacchi rapporte quatorze observations de syphilis des membranes profondes de l'œil, s'étant présentées pour la plupart chez des malades dont le traitement spécifique avait consisté dans l'emploi de l'iodure de potassium qui ne fait que débiliter l'organisme sans fruit aucun. Le mercure seul devrait être employé dans les accidents primaires et secondaires et l'iodure seulement plus tard.

M. Baudry. — **De l'anesthésie générale en chirurgie oculaire.** — Ma seconde communication est passible, je le sais, de deux reproches : la question qui en est le sujet est depuis longtemps déjà discutée ; venant après la précieuse découverte de Koller, elle vous paraîtra un peu rétrospective.

Cependant si, comme tous ceux qui ont expérimenté la cocaïne, j'ai été émerveillé en quelque sorte de sa propriété anesthésiante, je dois avouer qu'elle ne m'a pas toujours donné satisfaction et que je crois encore à l'indication des anesthésiques généraux dans un certain nombre de cas. Ne vous attendez pas d'ailleurs à une exposition complète du sujet ; le temps me manquerait ; je veux seulement vous dire aujourd'hui, ce que j'ai remarqué de particulier dans ma dernière série de 127 chloroformisations dont l'observation a été prise avec le plus grand soin.

Comme vous le savez, messieurs les ophtalmologistes modernes, en ce qui touche la pratique de l'anesthésie générale, se rangent en trois catégories : 1° ceux qui ne donneront jamais le chloroforme, ou l'éther, dans la crainte d'un accident mortel ; 2° ceux qui, assez heureux pour n'avoir pas eu jusqu'aujourd'hui d'accidents mortels à déplorer, ou bien déterminés d'avance à se mettre au-dessus de tout ce qui peut arriver, en font un usage habituel ; 3° les éclectiques enfin, convaincus de leurs avantages inappréciables et aussi de leur inocuité à peu près absolue, *pourvu qu'ils* soient bien administrés, les mettent en usage dans certains cas particuliers.

A l'exemple d'un certain nombre de mes confrères ici présents, je n'ai pas toujours adopté la même ligne de conduite en ce qui concerne l'anesthésie générale. Témoin d'un cas de mort, et habitué à voir mes maîtres en ophtalmologie pratiquer la plupart de leurs opérations sans le secours des anesthésiques, je les imitai tout d'abord, jusqu'au jour où, dans une opération d'iridectomie, pour un cas de glaucome aigu, chez une femme âgée de soixante-quinze ans, l'indocilité, les mouvements désordonnés de la malade me créèrent de tels embarras que je résolus de recourir à l'avenir dans un cas semblable à l'usage du chloroforme. L'indocilité de l'opéré constitue pour moi une première indication de l'anesthésie générale, car, si le succès de l'opération dépend en grande partie de l'habileté de l'opérateur et des bonnes conditions générales du malade, la docilité et l'immobilité de celui-ci jouent également un rôle important. C'est de ces éléments variés, c'est aussi de la comparaison entre les avantages et les inconvénients de la narcose que je tire ses indications et ses contre-indications.

Tout d'abord, y a-t-il opportunité de l'anesthésie générale en chirurgie oculaire ? Les uns la regardent comme indispensable ;

d'autres objectent qu'en s'en servant, on joue bien légèrement avec la vie humaine; les plus nombreux ne jugent utile de l'employer que lorsque la cocaïne est impuissante.

Il est certain que si l'on veut établir la balance des risques, il n'est généralement pas question en chirurgie oculaire d'accident fatal par le fait de l'affection elle-même, ou du choc traumatique chirurgical résultant de la douleur ou de la longue durée de l'opération.

Ce n'est pas comme en chirurgie générale où la nécessité de l'application des anesthésiques couvre à l'avance la possibilité d'un désastre.

D'un autre côté, si nous consultons les statistiques, nous trouvons que les opérations oculaires pratiquées avec la narcose fournissent le plus fort contingent de morts, après la réduction des luxations, et les opérations pratiquées sur les organes génito-urinaires. De 1849 à ce jour, c'est-à-dire en trente-six ans, j'ai relevé dans les publications quarante-sept cas de mort par les anesthésiques généraux, dont trente-six par le chloroforme, quatre par l'éther, trois par le bichlorure de méthylène, deux par le mélange d'éther et de chloroforme, un par l'éthylène et un par le chloral injecté dans les veines. Je n'hésite pas à dire qu'il faudrait au moins tripler ces chiffres si l'on voulait avoir une approximation qui se rapproche de la vérité [1]. Mais la question suivante se pose immédiatement : La mort est-elle le fait de l'anesthésique ou de l'opéré ? solution hérissée de difficultés parce que, d'une part, les observations sont incomplètes, et que, d'un autre côté, il existe des faits que rien ne peut expliquer, solution cependant d'une importance capitale, parce qu'elle devient la source de contre-indications absolues ou relatives.

Voyons cependant ce que nous enseigne la statistique. La mort dans l'opération de :

Énucléation	12 fois.
Strabisme	12 —
Iridectomie	9 —
Cataracte	7 —
Ablation d'une tumeur de la paupière supérieure	1 —
Carie de l'orbite	1 —
Opération non indiquée	2 —

La quantité de chloroforme inhalé a été de 8 grammes en moyenne. Aucune indication précise n'a été donnée, comme quan-

[1] Voyez le tableau des cas de mort dans mon mémoire : *De l'anesthésie en chirurgie oculaire*, Berthier, éditeur, 1885.

tité, pour les autres anesthésiques, sauf pour le cas de mort par le chloral dont 6 grammes ont été injectés dans la veine. Une fois, la mort survient avant l'opération ; seize fois, cinq minutes après le début des inhalations ; cinq fois, à la fin de l'opération, la narcose ayant été complète ; six fois, la mort a été tardive, et, dans le cas que j'ai eu à déplorer, elle a eu lieu quinze heures après l'opération. Il s'agissait d'une petite fille de deux ans, d'une santé magnifique, sans antécédents héréditaires, atteinte d'un vaste leucome adhérent à chaque cornée. 15 grammes de chloroforme anesthésique furent nécessaires pour obtenir la narcose complète ; période d'agitation un peu trop prolongée ; pas de vomissements. Je pratique une iridectomie sur chaque œil. Réveil parfait. L'enfant demande à boire et boit à plusieurs reprises dans la journée. Quinze heures après l'opération, accès de convulsions et mort. L'autopsie n'a pu être faite. Dans ce cas, on est autorisé à attribuer la mort à une irritation congestive des centres nerveux et des méninges, irritation produite par le ehloroforme.

Je ne m'arrêterai pas ici au mécanisme de la mort par les anesthésiques ni aux lésions anatomo-pathologiques qu'ont révélées les autopsies et qui sont le point de départ des contre-indications. Huit de mes chloroformés présentaient des lésions cardiaques ; un neuvième (c'était une femme) un athérome artériel prononcé. La narcose a été dans ces cas des plus régulières. Je signalerai cependant le danger des anesthésiques chez les enfants ayant des antécédents tuberculeux ou congestifs des méninges, chez les personnes atteintes de lésions rénales, ou chez celles qui sont impressionnables, peureuses, sujettes aux lypothymies et dont le cœur fait à chaque instant des faux pas.

L'un des principaux reproches adressés aux anesthésiques généraux, au chloroforme en particulier, c'est de déterminer des vomissements avant, pendant et après l'opération. On a certainement exagéré leur gravité, mais on a peut-être trop passé sous silence les hémorrhagies dont ils peuvent être le point de départ. Quant à l'issue du corps vitré, elle n'est à craindre que lorsqu'il existe une cause pathologique prédisposante. Sur 127 chloroformisations, je n'ai eu que trois fois des vomissements. L'un des malades était gastralgique, le deuxième, une petite fille de sept, ans avait mangé à notre insu; le troisième était un alcoolique. Ai-je eu affaire à une série heureuse, ou bien dois-je attribuer cette rareté du vomissement à la pureté du chloroforme que j'emploie (chloroforme extrait du chloral) et à l'immobilité absolue dans laquelle je tiens à laisser mes opérés ? Ceux-ci ne sont jamais transportés dans un autre lit que le deuxième jour et je leur évite auparavant le plus petit déplacement. J'estime qu'un certain nombre de vomissements

post-opératoires sont dus aux mouvements d'oscillation que l'on fait subir aux opérés pendant leur transport sur un brancard ou sur une civière. Je ne fais qu'énumérer les autres inconvénients tels que des mouvements et un réveil intempestifs pendant l'opération, conséquence d'une anesthésie incomplète; l'impossibilité pour l'opéré d'aider l'opérateur en dirigeant son regard dans telle ou telle direction, argument qui perd de sa valeur avec les sourds ou bien ceux qui ne comprennent pas la langue de l'opérateur. La difficulté de nettoyer la plaie et de pratiquer l'expulsion des masses corticales dans les opérations pratiquées sur le segment supérieur de l'œil fuyant sous la paupière, l'impossibilité de constater soi-même et surtout de faire constater immédiatement au malade le résultat favorable de l'opération, un réveil agité sont d'autres reproches adressés à la narcose mais très discutables. Quoi qu'il en soit, je fais surveiller de très près l'opéré jusqu'à ce qu'il ait bien repris ses sens.

Partant d'un autre point de vue, les partisans de la narcose dans presque toutes les opérations pensent qu'il est peut-être philantropique et tout aussi moral de donner aux opérés le maximum du bénéfice de l'opération en les narcotisant, tout en les exposant aux dangers de l'anesthésie. Le professeur Jacobson défend cette manière de voir avec l'autorité et la conviction que donne la pratique de dix mille opérations pratiquées avec le chloroforme sans un seul cas de mort. « Sans doute, dit-il, un opérateur habile peut avoir des succès sans l'emploi des anesthésiques, mais il en aurait de plus nombreux encore s'il les employait. » Cela peut-être vrai, mais les preuves font défaut. Il y a bien la statistique de Hasket Derby, de Boston, portant sur cent extractions de cataracte avec ou sans narcose : ce chiffre est suffisant. M. Hirschberg (de Berlin) (Voy. *Berliner klin. Wochensch.*, 1884, n° 50) a fait aussi la comparaison sur un nombre limité d'opérations, et il conclut à la pureté des résultats.

Vous vous ralliez tous sans doute à l'opinion autrefois exprimée par Giraldès, que « si l'anesthésie générale était bannie de la chirurgie des adultes, il faudrait y revenir pour la chirurgie oculaire des enfants »; non pas que ceux-ci jouissent d'une immunité absolue, comme on l'a dit, illusion que détruit en tout cas la statistique récente de Demme, mais parce qu'ils manquent de raison et qu'ils ne sauraient garder dans la majorité des cas l'immobilité nécessaire. Je sais bien que certains chirurgiens font, de parti pris, l'énucléation chez les enfants sans narcose, ayant recours pour immobiliter la tête et le corps à des appareils compliqués ou à plusieurs aides; que d'autres, à l'exemple de Dupuytren, préfèrent l'anesthésie morale, c'est-à-dire l'engourdissante stupéfaction pro-

duite par un soufflet; que d'autres, plus rares, renvoient les indociles à l'âge auquel leur viendra peut-être avec la raison le calme nécessaire pour supporter l'opération du strabisme; quant à moi, je ne saurais adopter pareilles mesures et je ne me dispense de la narcose que dans le cas d'opérations devenues peu douloureuses avec l'emploi de la cocaïne.

Passant immédiatement à l'âge extrême, j'ai remarqué combien les vieillards supportent facilement le chloroforme, malgré certaines tares du côté circulatoire central et périphérique.

A l'âge adulte, il faut comme l'a dit Schweigger, compter plutôt avec la peur qu'avec la douleur. Il est des personnes si sensibles, si nerveuses, si affolées par la crainte de l'opération que nous ne saurions leur placer facilement l'écarteur; nous sommes avertis qu'il est inutile de tenter d'aller plus loin; chez d'autres, très calmes au début, il survient tout à coup au moment où l'on s'y attend le moins une révolte de l'œil et des mouvements désordonnés. Malheureusement on ne peut diagnostiquer à l'avance la docilité des malades. Il faut donc jusqu'à un certain point compter avec l'imprévu. Néanmoins, à l'exemple d'un certain nombre de chirurgiens, j'ai recours, pour calmer le malade, à une sorte d'entraînement préliminaire; j'habitue l'œil au contact des instruments et j'engage le malade à regarder dans les différentes directions. Ces exercices préliminaires sont très utiles chez les personnes de la campagne dont l'intelligence est souvent bornée.

Nous aurons à compter pendant quelques années encore avec l'influence de l'habitude. Je m'explique : là ou l'on opère habituellement avec le secours de l'anesthésie, personne ne veut être opéré sans éther ou chloroforme. Un grand nombre de malades soumis une première fois à la narcose réclament avec insistance le bénéfice d'un anesthésique général pour subir une nouvelle opération et rien ne pourra dans quelques cas les dissuader, ni l'assurance formelle qu'on leur donnera de ne rien sentir avec la cocaïne, ni même la crainte qu'on leur fera entrevoir d'une catastrophe.

Le but de l'anesthésie n'est pas seulement de supprimer la douleur physique et l'anxiété, c'est aussi d'amener la résolution des muscles de l'œil et des paupières si nécessaire dans le cas d'augmentation de la tension intra-oculaire, résolution que la cocaïne est impuissante à nous donner aussi complète que les anesthésiques généraux. C'est ainsi, qu'à mes yeux, il y a indication à employer le chloroforme, non seulement dans les opérations très douloureuses ou de longue durée, telles que l'énucléation, l'ablation d'une tumeur de l'orbite, certaines opérations des paupières, mais toutes les fois qu'il y a menace de procédence

du corps vitré, comme dans les cataractes compliquées, le glaucome, etc. Dans la plupart des autres opérations, et chez des malades dociles, la cocaïne permet de renoncer à l'anesthésie générale, laquelle, ainsi que nous l'avons vu, n'est pas absolument sans danger.

M. le professeur Gayet dans un article remarquable (*Archives d'ophtalmologie*, n° 5, 1884) a plaidé chaudement la cause de l'anesthésie générale, seulement, il préconise, pour éviter les dangers du chloroforme, l'emploi préalable de la morphine et de l'atropine, substances qui ont sur les nerfs d'arrêt du cœur une action opposée à celle de l'anesthésique. La narcose lui paraît indispensable pour obtenir la réduction parfaite des angles de l'iris excisé et le nettoyage complet de la plaie, l'expulsion des débris et la restitution autant que possible *ad integrum* des parties intéressées.

La méthode qu'emploie mon aide et ami le Dr Chatain pour l'administration du chloroforme est la méthode sidérante ou anglaise. Il fait à l'aide d'une compresse de toile grossière un cylindre creux dont le sommet plissé est tenu mollement dans la main de façon à permettre l'accès de l'air atmosphérique.

Je citerai en terminant le fait particulier suivant : Chez une malade dont l'état cardio-pulmonaire m'inspirait de l'inquiétude et qui tenait absolument, malgré mes observations, à être chloroformée, parce qu'elle l'avait déjà été une première fois sans accident, je résolus de m'en tenir à une anesthésie incomplète. Il s'agissait de l'énucléation de l'œil gauche. De cinq en cinq minutes, une demi-heure avant de commencer l'administration du chloroforme, j'instillai quelques gouttes d'une solution de chlorhydrate de cocaïne à 5 p. 100. Dix minutes après le début des inhalations, la période d'excitation étant passée, je saisis un pli de la conjonctive avec la pince à fixation, mais la malade contracta douloureusement les paupières et porta la main à la tête comme pour se débarrasser de l'écarteur. *La muqueuse conjonctivale desensibilisée par la cocaïne redevenait sensible à la période d'excitation chloroformique.*

En résumé, la cocaïne rend inutile l'emploi des anesthésiques généraux :

1° Dans la plupart des opérations qui se pratiquent sur les parties superficielles du segment antérieur de l'œil ;

2° Dans l'opération de la cataracte sénile simple, dans l'iridectomie pratiquée sur un organe non enflammé et dans le strabisme.

On aura recours à l'anesthésie générale chez les enfants et les adultes indociles, dans le cas de cataracte compliquée, d'iridectomie pour glaucome, d'énucléation et d'opération de longue durée sur les paupières et dans l'orbite.

Les vomissements seront moins fréquents si l'on fait usage d'un chloroforme très pur et si le malade garde l'immobilité la plus complète après l'opération.

L'emploi préalable ou simultané de la cocaïne ne dispense pas d'une anesthésie chloroformique profonde dans le cas où celle-ci est jugée nécessaire.

L'anesthésie générale a les mêmes contre-indications en chirurgie oculaire qu'en chirurgie générale.

M. Dubois préconise l'anesthésie par le chloroforme avec les mélanges titrés d'air suivant la méthode de Paul Bert, en se servant de l'appareil très ingénieux dont il est l'auteur et dont on peut tous les jours constater le maniement facile à l'hôpital Saint-Louis dans le service de M. Péan. M. Dubois donne ensuite quelques détails physiologiques très intéressants sur l'état de la pupille pendant qu'on administre le chloroforme.

Au début de la chloroformisation, on constate une dilatation de la pupille très légère. Les reflexes persistent. Puis se produit du myosis qui indique l'anesthésie complète et permet l'opération.

Si on pousse l'anesthésie, il se produit à un moment une forte dilatation de la pupille et les reflexes rétiniens sont supprimés. C'est un signe d'anesthésie profonde, et il faut supprimer le chloroforme. Mais au cours de la chloroformisation peut survenir également une dilatation forte avec conservation des reflexes rétiniens. C'est un signe que le malade va vomir ou se réveiller. Il faut alors donner du chloroforme.

M. Goupillat ne chloroforme jamais ses malades pour les opérations oculaires. Il se contente de leur donner une insensibilité relative en commençant, la veille de l'opération, à leur faire prendre une potion de chloral.

M. Landolt appelle l'attention des membres du congrès sur l'intérêt pratique qu'il y a à mesurer exactement l'*amplitude de la convergence*. Il propose d'adopter définitivement comme unité de convergence l'angle métrique de Nagel, qui s'écrit *a. m.* et qui correspond au système métrique actuellement en usage. L'orateur fait passer un petit instrument qui lui permet de mesurer le punctum proximum de la convergence, c'est-à-dire le point où la convergence est au maximum. Ce point est situé en moyenne à 10 centimètres et demi de l'œil, et nous possédons par conséquent 9, 5 *a. m.* de convergence. Or la plupart de nos occupations se faisant à 30 ou 35 centimètres de l'œil, il semble que nous ayons de la convergence en excès et que la nature ait été prodigue. Il n'en est rien. En effet, pour qu'une personne qui travaille de près puisse s'appliquer à ce travail sans interruption pendant un certain temps, l'expérience prouve qu'il faut qu'elle possède en réserve

les deux tiers de sa force de convergence. Supposons une personne qui lit à 35 centimètres elle use 3 *a. m.* de convergence; pour que la fatigue ne se produise pas rapidement, il faut qu'elle ait en réserve 6 *a. m.* de convergence, c'est-à-dire une force de convergence normale.

M. LE PROFESSEUR FUCHS (de Liège) fait part de ses recherches sur les *lésions anatomiques dans l'atrophie des nerfs optiques.* Chez tous les sujets, il existe de l'atrophie des nerfs optiques, atrophie physiologique qui débute par le périphérie du nerf et atteint également quelques fibres centrales. Cette atrophie peut débuter chez l'enfant. Cette atrophie ne cause pas de troubles fonctionnels notables, parce que les faisceaux périphériques du nerf optique se terminant autour de la papille, il y a tout au plus dans ces cas un agrandissement du *punctum cæcum* physiologique. Les quelques fibres centrales atrophiées vont aux régions les plus périphériques de la rétine; leur altération passe donc inaperçue.

M. BOUCHERON (de Paris). — **Les Cyclites exsudatives.** — L'*iris* enflammé émet des exsudats riches en matières fibrinogènes qui se coagulent pour former des synéchies.

La *choroïde* irritée expérimentalement, par exemple avec le cantharidate de soude injecté dans l'espace extra-choroïdien, émet aussi des exsudats riches en matières fibrinogènes qui décollent la rétine (Boucheron, *Décollement rétinien expérimental par exsudat choroïdien*, in *Bulletin de la Société française d'ophtalmologie* 1884[1].)

Les *procès ciliaires* irrités émettent également *des exsudats plus ou moins riches en matières fibrinogènes* (*Cyclites exsudatives*).

M. Boucheron se propose de démontrer :

1° L'existence de l'exsudat à la surface des procès ciliaires;

2° La variété d'aspect de ces exsudats;

3° Le rapport des exsudats avec le ligament suspenseur du cristallin et avec le vitréum;

4° Les rapports de l'exsudat avec les cellules épithéliales ou épithélioïdes des procès ciliaires.

La démonstration est basée sur les pièces pathologiques provenant d'animaux en expérience ou d'yeux humains atteints de cyclite peu intense choisis de telle sorte que les lésions soient *récentes* ou *primaires*[2].

1. Les expériences ont été reproduites et vérifiées par Simi (de Florence), in *Bolletino d'Oculistica*, 1884.

2. Les objets d'étude expérimentale sont les *yeux de lapins* dans lesquels une injection de cantharidate de soude au centième a été faite dans l'espace

Sur les yeux de lapin on observe un exsudat fibrineux coagulé sous forme de fines fibrilles spiroïdes disposées en réseau caractéristique, prolongées avec quelques globules blancs ou rouges diapédés. Cet exsudat se montre à l'état pur dans la chambre antérieure et dans l'espace situé entre la choroïde et la rétine décollée. A la surface des procès ciliaires cet exsudat fibrineux figuré existe également et l'on voit le réseau fibrineux interposé entre les fibrilles du ligament suspenseur et aussi entre les fines fibrilles de la trame du vitréum. Au niveau de la choroïde, l'exsudat décolle la rétine et se montre coagulé dans l'espace compris entre la rétine et la choroïde. Sur quelques pièces, l'exsudat traverse la rétine et se coagule à sa surface vitréenne tantôt sous formes d'exsudat compact presque amorphe tantôt en exsudat figuré globulaire; ce dernier a généralement décolé l'hyaloïde de la rétine. Ainsi chez le lapin, le tractus uvéal irrité produit plusieurs variétés d'exsudats, l'un *figuré fibrillaire*, l'autre *compact* à peu près *amorphe* et le troisième *globulaire*.

Chez l'homme, dans les yeux ou l'irritation des procès ciliaires est peu intense on trouve aussi un exsudat qui est souvent amorphe, apparaissant au microscope en masses compactes remplissant la chambre antérieure, la chambre postérieure, les interstices et les fibrilles du ligament suspenseur du cristallin et recouvrant toute la surface des procès et de la zone ciliaire en comblant les vallons interposés entre les procès ciliaires.

Comme cet exsudat est amorphe chez l'homme il est impossible à distinguer dans la trame vitrée, même quand il y a pénétré. Mais chez le lapin soumis à l'expérience, l'exsudat étant figuré, on voit parfaitement cet exsudat dans la trame vitrée au milieu de laquelle il s'est coagulé sous la forme de réticulum fibrineux caractéristique.

Sur le vivant, à l'ophtalmoscope, on distingue dans les yeux de lapin en expérience de gros flocons flottants du corps vitré correspondant à l'exsudat intra-vitréen. Chez l'homme, les flocons flottants du corps vitré observés dans les cyclites correspondent aussi à l'exsudat émané des procès ciliaires ou des autres parties du tractus uvéal.

Au début de l'irritation expérimentale du tractus uvéal les cel-

extra-choroïdien, ou des yeux soumis à une cautérisation péricornéenne à la potasse caustique, les rapports intérieurs de l'œil sont ainsi intacts. Les yeux sont énuclées après trente-six ou quarante-huit heures d'expérience. Durcissement dans le liquide de Muller, plusieurs préparations sont faites sans addition d'aucune substance; d'autres avec l'aide de la gomme, alcool, picrocarminate et glycérine, ou kématoxiline.

Les *yeux humains* choisis sont ceux qui renferment un sarcome choroï-

lules épithéliales, aquipares et vitréipares[1] (Boucheron) sont à peine modifiées; elles ont laissé passer par exosmose l'exsudat à l'état liquide provenant des vaisseaux. A cette période la *restitutio ad integrum* est possible et facile.

A une période plus ancienne, après un processus plus intense, une partie des cellules épithéliales sont altérées ou détruites, elles laissent échapper le pigment qu'elles renferment, lequel est repris par les leucocytes ou émigre à l'état de granulations isolées dans le corps vitré. Les cellules de la zone ciliaire subissent parfois une transformation spéciale décrite par M. Haensell.

Au début, le corps vitré ne renferme que l'exsudat mélangé avec quelques globules diapédés, mais les cellules sécrétantes de l'humeur vitrée (épithélium ciliaire) étant modifiées par le processus, la sécrétion du liquide vitré lui-même est modifiée. La mucine vitrée est également modifiée et la consistance du vitréum diminuée. Plus tard, les cellules propres de l'hyaloïde et de la trame vitrée se modifient, ainsi elles reviennent à l'état embryonnaire primitif, pour se transformer partiellement en tissu conjonctif rétractile. Ces altérations de la trame du vitréum sont plus graves et plus durables que les altérations portant seulement sur le liquide du vitréum.

La description des lésions secondaires ou tardives du vitréum a été réservée par M. Boucheron. Il s'est surtout préoccupé de montrer l'existence des exsudats ciliaires et de signaler que ces exsudats sont le plus souvent amorphes chez l'homme dans les cyclites légères ou à la première période des cyclites. M. Boucheron fait aussi remarquer que l'état amorphe de l'exsudat a rendu très difficile la démonstration de cet exsudat dans l'intérieur du vitréum chez l'homme. Mais les exsudats figurés obtenus expérimentalement chez les animaux ont fourni la preuve décisive que les exsudats provenant des procès ciliaires pénétrent dans le corps vitré, et peuvent y être reconnus au microscope grâce à leur figure en réseau caractéristique.

SÉANCE DU MERCREDI 28 JANVIER 1885.

Présidence de M. Landolt

M. Coppez (de Bruxelles). — **De l'extraction de la cataracte molle et en particulier de la cataracte traumatique par aspiration.** — M. Coppez présente l'observation de malades ainsi

un peu développé avec décollement incomplet de la rétine et irido-cyclite peu intense.

1. *Bulletin de la Société française d'ophtalmologie*, 1883.

opérés de cataractes congénitales, traumatiques ou autres. Il incise la cornée et la capsule avec une aiguille large de Bowmann; puis, au moyen d'une seringue à cuvette creuses il aspire les masses ramollies et il obtient ainsi un champ pupillaire parfaitement noir, sans avoir jamais d'hernie de l'iris ni d'issue du corps vitré. La douleur est nulle, les accidents opératoire insignifiants et la vision bonne.

M. Redard (de Paris). — **Note sur les procédés opératoires à employer pour la cataracte molle chez les enfants.** — Il dit que la discision est passible de beaucoup de reproches et que l'aspiration doit lui être préférée dans beaucoup de cas. Mais les diverses seringues employées, celles de Bowmann en particulier, ont leurs inconvénients; l'aspiration se fait dans leur intérieur d'une façon aveugle. Il préfère une aspiration qu'on pourrait appeler intelligente, et qui est faite par la bouche à l'aide d'un appareil que M. Redard fait circuler. On gradue ainsi à volonté la force de l'aspiration.

M. Galezowski. — **De l'extraction de la cataracte sans iridectomie.** — Il y a peu de questions qui puissent nous préoccuper autant que l'opération de la cataracte, et nous en trouvons la meilleure preuve dans les nombreuses modifications qu'ont subies les divers procédés préconisés pour cette opération.

Les deux méthodes qui surtout se sont disputé jusqu'à ce jour la prédominance sont la méthode d'extraction à lambeau et la méthode de de Græffe. Quelle supériorité comme avantages n'a-t-on pas attribué à ce dernier procédé sur tous les autres? Mais aujourd'hui si nous regardons autour de nous, et si nous examinons la description des méthodes opératoires adoptées par nos éminents confrères d'Amérique et des différents pays d'Europe, si nous analysons ces méthodes en détail, nous voyons qu'il ne reste plus rien de la méthode de de Græffe et nous pouvons dire avec un auteur belge que du procédé il ne restera bientôt que le couteau.

Sans vouloir entrer dans les détails de cette opération que nous avons faite pendant des années, ce qui serait superflu, il me suffira de rappeler que les deux temps principaux consistaient dans l'*incision sclérotícale* et l'*excision de l'iris*. On croyait par ces deux moyens combinés éviter les phlegmons de l'œil et les iridocyclites. Or je prends la liberté d'attirer l'attention de la Société sur ce fait que si le phlegmon n'était pas fréquent dans le procédé de de Græffe, il n'en existait pas moins. Quant à la plaie périphérique sclérotícale, elle exposait à des cyclites et tout le monde est d'accord sur ce point. L'iridectomie ne prévient pas le phlegmon,

les diverses statistiques des auteurs le prouvent, et mes propres résultats m'ont démontré que là où l'opération a été faite le plus régulièrement possible, soit que l'excision de l'iris ait été faite au moment même de l'extraction, soit qu'elle ait été faite quelques mois auparavant, les irido-cyclites suppuratives peuvent se produire.

Pour moi, l'iridectomie dans l'extraction de la cataracte comme méthode générale est donc jugée, et elle ne doit être conservée que pour des cas exceptionnels, tels que blessure de l'iris, synéchie postérieure, cataracte capsulo-lenticulaire, cataracte avec augmentation du tonus de l'œil, etc, etc.

En 1882 j'ai commencé à pratiquer l'extraction sans excision de l'iris, et pour ne pas avoir de hernie consécutive, j'ai porté l'incision tout entière sur la cornée à 2 millimètres du bord supérieur. Le plus communément, l'iris rentre seul après la sortie du cristallin. Dans le cas contraire, je le refoule dans la chambre antérieure à l'aide d'un petit stylet en argent. L'expérience de tous les jours m'a démontré qu'il n'y avait aucun inconvénient à refouler ainsi l'iris non excisé, et qu'il ne s'enflammait pas, bien qu'il pût être froissé, contusionné par le cristallin au moment de sa sortie.

Les résultats que j'ai obtenus par ce procédé sont bien supérieurs à ceux que j'observais par la méthode de de Græffe. Les irido-cyclites sont excessivement rares, et les phlegmons ne sont pas plus fréquents que dans le procédé de de Græffe. En dehors de ces avantages qui sont de la plus haute importante, il y en a d'autres qui offrent autant d'intérêt : ce sont les résultats optiques. Avec la conservation intacte de l'iris, et de la forme normale de la pupille, l'acuité visuelle est beaucoup plus nette. L'astigmatisme que je rencontrais autrefois neuf fois sur dix, je ne le trouve plus maintenant avec mon procédé qu'une fois sur quatre-vingt.

Voici du reste le tableau statistique de mes opérations de cataracte faites par mon procédé, extraction sans iridectomie. Cette statistique a été faite avec le concours de mes aides MM. Despagnet et Parisotti.

Cataractes opérées sans iridectomie à ma clinique depuis août 1882	379
Cataractes opérées en ville dans ma clientèle particulière depuis cette même époque, toujours sans iridectomie	107
	486

Sur ce nombre :

Succès complets	437
Iritis, suivies d'obstruction pupillaire	37
Phlegmon de l'œil	13
	486
Cataractes secondaires ayant nécessité une discision.	53
Prolapsus du corps vitré	10
Hernies de l'iris	25

Les hernies ont été causées huit fois par l'imprudence des malades, une fois par une attaque d'*épilepsie* survenue le lendemain de l'opération, une fois par une crise de *delirium tremens*.

L'iritis est survenue souvent entre le neuvième et le dixième jour. Dans la plupart des cas nous avons trouvé chez nos malades des antécédents syphilitiques. Une seule fois l'iritis a été provoquée par l'ozène et s'est terminée par une irido-choroïdite.

Le phlegmon a eu cinq fois pour origine les blessures ou traumatismes, causés par imprudence. Dans cinq cas les malades étaient glycosuriques ; enfin dans cinq cas nous n'avons pu retrouver de cause déterminante.

La suppuration du lambeau cornéen a eu lieu cinq fois, mais cette suppuration a pu facilement être arrêtée par le *spray phéniqué* lancé directement sur le globe oculaire et la plaie.

Voici maintenant le *modus faciendi* de mon procédé :

1° Les paupières écartées avec mon blépharostat articulé, je saisis le globe en bas de la cornée avec une pince à fixer;

2° Avec un couteau de Græffe très fin je fais la ponction à la jonction de la cornée transparente avec la sclérotique à 3 millimètres au-dessus du diamètre horizontal;

3° Je pousse la pointe du couteau vers la partie inférieure de la pupille et j'incise la capsule de bas en haut en décrivant un arc de cercle ; je fais ensuite la contre-ponction du côté opposé dans les mêmes points que la ponction;

4° J'incise ensuite la cornée à 2 millimètres du bord sclérotical;

5° Je retire le blépharostat et la pince à fixer et je laisse à l'œil un moment de repos;

6° J'écarte la paupière supérieure en haut avec le petit doigt de la main droite, en même temps j'appuie avec la curette sur le bord sclérotical de la plaie;

7° Avec le pouce de la main gauche j'appuie et presse sur le bord inférieur de la cornée. Le cristallin s'engage et sort sans difficulté ;

8° Ensuite l'iris rentre souvent seul, sinon je le repousse avec le stylet fin d'argent;

9° J'instille immédiatement le collyre d'ésérine;

10° Je lance sur l'œil opéré et plus spécialement sur la plaie le *spray phéniqué* pendant une à deux minutes et je fais le pansement antiseptique phéniqué.

Je considère l'emploie du *spray phéniqué* immédiatement après l'opération de la cataracte comme une des conditions les plus importantes pour la guérison de la plaie cornéenne.

M. Chibret fait toujours l'extraction linéaire, dans les cataractes traumatiques et en a toujours eu de bons résultats. Quant à l'astigmatisme post-opératoire même avec le procédé de M. Galezowski, il l'a toujours observé, quelquefois même plus prononcé que dans les autres méthodes.

M. Panas qui depuis deux ans extrait les cataractes sans iridectomie a toujours pu constater l'astigmatisme opératoire.

M. Abadie qui déjà, au premier congrès, avait montré que toute suppuration survenue après l'opération de la cataracte était due à une infection de la plaie, revient avec insistance sur cette importante question. Les instruments sont quelquefois la cause de l'infection, mais le facteur le plus important est le milieu ambiant, l'air atmosphérique plus ou moins chargé de micro-organismes. Presque toujours les suppurations se présentent par séries et souvent synchroniquement dans plusieurs cliniques. Quant à la raison pour laquelle la suppuration ne se produit que très rarement dans l'iridectomie, il la trouve dans le fait qu'après l'extraction du cristallin il reste toujours des masses albumineuses qui forment avec l'humeur aqueuse un liquide de culture très favorable à la pullulation des microbes. M. Abadie voudrait que l'on opérât toujours dans des salles spéciales absolument aseptiques.

M. de Wecker croit que l'infection vient toujours des instruments.

M. Gorecki, qui pratique toujours l'extraction linéaire de Graefe, propose comme pansement l'acide borique sec pulvérisé.

M. Terson, qui en est venu, comme M. Galezowski, à l'extraction à lambeau sans iridectomie, repousse énergiquement l'incision de la capsule faite avec le couteau après la ponction de la cornée. Avec le procédé à lambeau, la hernie de l'iris est rare.

M. Meyer, resté fidèle depuis vingt ans au procédé de Graefe avec iridectomie aussi petite que possible, est trop satisfait de ses résultats pour chercher mieux. Il n'emploie ni ésérine, ni atropine et laisse son premier pansement de quarante-huit à soixante-douze heures. Si la suppuration se produit, dès le début il cautérise au galvano-cautère les lèvres de la plaie, et plusieurs fois il a enrayé ainsi la suppuration.

M. Dransart, très partisan de la méthode antiseptique, voudrait qu'elle ne fît pas oublier des précautions qui, pour minimes, ne sont pas sans importance. Pour lui, le refroidissement pendant la nuit qui suit l'opération peut avoir des conséquences fâcheuses qui vont de la simple irido-cyclite à la panophtalmie. Il en rapporte un exemple.

M. Gayet, persuadé que la perfection des résultats tient à la perfection des procédés opératoires, insiste sur l'importance qu'il y a d'obtenir une immobilité complète de l'œil par la narcose chloroformique, si l'on ne peut l'obtenir par la cocaïne; la réduction complète de l'iris, d'une importance capitale, ne peut être obtenue qu'à cette condition.

M. Galezowski. — M. Chibret a déclaré à propos de ma communication que mon procédé d'extraction de la cataracte sans excision de l'iris ne diminue pas, mais augmente au contraire le degré d'astigmatisme post-opératoire. Cette assertion est tout à fait erronée. Bien que je n'ai pas examiné mes malades à l'ophtalmomètre j'ai acquis une conviction tout à fait contraire.

M. le professeur Panas, chez tous les malades qu'il a opérés depuis deux ans sans iridectomie, a trouvé l'existence de l'astigmatisme en soumettant ces malades à l'examen à l'ophtalmomètre. Je n'ai pas prétendu dire qu'après l'extraction de la cataracte il n'y avait pas un léger degré d'astigmatisme. Mais ce que je voulais affirmer c'est que, après l'extraction avec excision de l'iris et une plaie périphérique, il y a neuf fois sur dix un astigmatisme pathologique qui exige une correction par les verres pour rétablir l'acuité visuelle normale. Depuis plus de neuf années j'ai pris les notes les plus exactes sur les numéros de lunettes que j'ai toujours choisies moi-même à mes opérés, et dans la grande majorité des cas j'ai toujours trouvé la nécessité d'ajouter aux verres sphériques un verre cylindrique convexe de 2,25 dioptries à axe ordinairement horizontal. Tous mes malades au contraire, qui ont subi l'extraction de la cataracte sans excision de l'iris, refusent tous les verres cylindriques, même de une dioptrie, et ils obtiennent une acuité visuelle normale avec de simples verres sphériques. Cela prouve simplement une chose c'est que leur astigmatisme, qui existe sans doute, est très faible et parfaitement négligeable.

Je répondrai à M. Abadie que je n'ai nullement voulu dire qu'en supprimant l'iridectomie on préviendra les phlegmons. J'en ai malheureusement observé moi-même encore tout dernièrement. Mais j'ai voulu prétendre que puisque l'iridectomie, et tout le monde est d'accord sur ce point, ne nous garantit pas des phlegmons et prédispose au contraire à des irido-choroïdites, il valait mieux complètement l'abandonner.

M. Terson a demandé combien j'avais eu de cas d'hernies de l'iris. Dans ma statistique je l'ai citée vingt-cinq fois. Mais la plus grande partie de ces accidents se rapportent à la première période de l'application de ma méthode, époque à laquelle je faisais la plaie périphérique. Depuis j'ai rapporté mon incision à 2 millimètres et 2 millimètres et demi en dedans du limbe scléro-cornéen et je ne vois plus les hernies qu'exceptionnellement ou à la suite d'accidents. Pour prévenir les hernies post-opératoires je n'instille plus l'atropine ni avant ni après l'opération, j'instille au contraire un collyre d'ésérine immédiatement avant et après l'opération.

M. Terson considère la discision de la capsule avec le couteau de Græffe comme très difficile et prédisposant à la sortie de l'humeur aqueuse. Je réponds que rien n'est plus facile que cette discision et ses avantages sont tellement grands que je ne saurais trop y insister. Je voudrais convaincre tous mes confrères que la discision de la capsule avec le couteau est très facile avant que l'humeur aqueuse ne soit vidée. On peut la faire dans le point où l'on veut et aussi large qu'on le désire parce qu'on voit bien ce qu'on fait. Quand on la fait au contraire avec le kystitome elle est moins facile parce qu'on ne voit pas ce qu'on fait, la chambre antérieure étant vidée.

M. Terson trouve enfin que 10 prolapsus de corps vitré sur 400 opérations de cataracte est un nombre considérable. Selon moi le chiffre est minime si l'on considère ce qui a été rapporté par de Græffe et d'autres opérateurs. Tout au contraire l'extraction sans iridectomie semble mettre à l'abri de cet accident.

(*A suivre.*)

F. Despagnet.

DES PROPRIÉTÉS DE LA COCAÏNE

Par le docteur NYS (de Nice).

Les propriétés anesthésiques de la cocaïne ne sont pas spéciales à l'œil, elles existent pour toutes les muqueuses. C'est ainsi qu'on en obtient de très bons effets dans les laryngites pour faciliter l'examen laryngoscopique, pour l'enlèvement des polypes, dans les douleurs stomacales, pour l'extirpation des polypes du nez ; on injecte également la cocaïne dans l'urèthre avant l'opération de la lithotritie, etc. On peut dans certains cas, chez les morphiomanes, par exemple, remplacer avec avantage les injections sous-cutanées de morphine par des injections sous-cutanées de cocaïne.

Pour ce qui concerne son application en oculistique, je puis affirmer que, chez la plupart des personnes, une instillation de 4 à 6 gouttes à 5 p. 100 suffit, pour donner, après deux minutes, une insensibilité complète. Suivant les individus, la force de la solution et la quantité employées pour une seule instillation, le temps nécessaire pour produire l'anesthésie varient dans les limites assez étroites, à peu près de deux à dix minutes. Tout dernièrement, dans ma petite clientèle niçoise où je fus appelé à opérer un glaucome double chez une dame âgée de quatre-vingts ans, il fallut attendre vingt-cinq minutes pour obtenir avec 10 p. 100 une anesthésie incomplète. Enfin, il faut le dire, on rencontre de temps en temps des personnes chez lesquelles l'effet anesthésique ne se produit pas ; depuis le commencement d'octobre j'ai rencontré trois ou quatre cas réfractaires.

Heureusement que l'application du médicament, quelles que soient la force de la solution et la quantité employée, n'est pas douloureuse et ne produit pas d'irritation, même passagère. Au plus fort de l'action anesthésique, la force visuelle est la même qu'avant son emploi.

La pupille s'élargit, et il résulte de l'application du médicament une certaine pâleur de la conjonctive et une diminu-

tion de la sécrétion normale; de plus l'angle oculo-palpébral s'agrandit, l'œil devient hagard.

J'ai remarqué comme mon maître, le Dr Galezowski, que l'anesthésie est plus rapide chez l'homme que chez la femme, et que chez les vieillards, on n'obtient l'anesthésie que beaucoup plus tard, quoique employant des doses plus fortes. J'ai voulu me rendre compte de l'efficacité du chlorhydrate de cocaïne dans les cas de conjonctivite, et j'ai constaté qu'elle rend la conjonctive enflammée presque aussi insensible que la conjonctive saine. J'en ai profité pour insensibiliser cette muqueuse à l'état de purulence et de granulations avant l'application des caustiques qui n'occasionnent pas de douleurs aussi longtemps que l'on tient la muqueuse sous l'influence de la cocaïne.

J'ai voulu m'assurer, au commencement d'octobre dernier, si on pourrait arriver à substituer la cocaïne au chloroforme pour l'énucléation de l'œil; la section de chaque muscle fut douloureuse, quoique légèrement. Pour arriver à ce but, il faut instiller une grande quantité de cocaïne dans la capsule de Tenon. En prenant toutes ces précautions le malade accusa néanmoins une forte douleur au moment de la section du nerf optique.

Pour l'opération du strabisme, on instille la cocaïne avant l'incision de la conjonctive, une fois celle-ci faite on détache le tissu sous-conjonctival et on laisse tomber une vingtaine de gouttes d'une solution à 10 p. 100 dans la capsule de Tenon, on attend deux minutes au plus selon la sensibilité des sujets et l'on sectionne ensuite. Suivant l'aveu d'un malade, d'origine anglaise, que j'ai strabotomisé à Nice, il ne se croyait pas opéré lorsque tout était fini.

Dans l'opération de la cataracte, lorsque l'iridectomie n'est pas absolument indiquée, l'anesthésie est complète.

J'ai obtenu dernièrement un succès complet dans un cas de blépharospasme et de photophobie qui avait résisté aux moyens mis en usage.

Dr Nys.

PARALYSIE DU NERF MOTEUR OCULAIRE

COMMUN DE L'ŒIL DROIT D'ORIGINE NICOTINIQUE

Observation recueillie dans le service de M. le médecin professeur FONTAN

par M. JAN,
prosecteur d'anatomie à l'École de médecine navale de Brest.

Versini (André), âgé de quarante-deux ans, né à Christinacée (Corse), entré au service militaire en 1862, est maréchal des logis de gendarmerie. D'une bonne constitution, quoique amaigri depuis une dizaine d'années, il est d'un tempérament nerveux. Ses antécédents héréditaires n'offrent rien de particulier à signaler. Son père est mort des suites d'un cancroïde de la lèvre supérieure; sa mère est en bonne santé. Très réglé dans ses habitudes, il ne peut être soupçonné d'alcoolisme; mais il s'est toujours livré à l'usage du tabac, dont il consomme régulièrement, en pipe, 20 grammes par jour. Il n'a jamais contracté la syphilis. La seule maladie à relever dans ses antécédents morbides est une attaque de fièvre paludéenne contractée en Corse où il faisait son service en 1871-1872, attaque dont il déclare n'avoir jamais depuis cette époque ressenti l'effet. Deux mois après la guérison, il fut aussi atteint d'un très léger rhumatisme articulaire aux deux genoux, sans qu'aucun retour se soit manifesté par la suite.

Employé depuis sept ans au service des bureaux de la caserne, il se livre le soir à un travail prolongé, à la lumière d'une lampe à huile. C'est pendant cette occupation quotidienne qu'il a vu survenir, au commencement du mois de septembre, les premiers symptômes de son affection. Il éprouva d'abord des douleurs de tête. Cette céphalée limitée à toute la région sourcillière droite, et de faible intensité, ne revenait que pendant le travail du soir. Puis, quelque temps après, il s'aperçut que sa vue se troublait : ce trouble consistait en un effacement des objets considérés attentivement, dont il ne distinguait plus qu'une forme vague. La vision très nette de l'œil gauche lui démontrant que son œil droit pouvait seul

être incriminé, il fit instinctivement abstraction de cet œil, prenant l'habitude de lire ou d'écrire en inclinant la tête de telle façon qu'il ne suivait ses lettres que de l'œil gauche.

Il se présente à ce moment, pour la première fois, à la visite et les deux symptômes qu'il présente alors (troubles de la vue et céphalée passagère) étant pris pour la manifestation d'une fièvre larvée, on lui prescrit un traitement au sulfate de quinine précédé d'un purgatif, avec application à la tempe d'un vésicatoire volant.

Sous l'influence de ce traitement la céphalée diminua très sensiblement, et les troubles de la vue restant stationnaires, le malade put continuer son travail en condamnant l'œil droit sous un bandeau. Mais un nouveau symptôme apparut alors : la chute progressive de la paupière supérieure. Un second vésicatoire fut appliqué au-dessus de l'arcade sourcillière. Le prolapsus de la paupière disparut peu à peu, mais en même temps survint un commencement de strabisme externe qui s'accentua journellement s'accompagnant d'une protusion de l'œil en avant.

C'est à cette période de son affection (22 octobre 1884) c'est-à-dire un mois et demi après son début, que le malade entre à l'hôpital dans le service des sous-officiers.

A son entrée à la salle 14, il n'accuse ni douleur, ni larmoiement, ni photophobie. Les symptômes que l'on relève à l'inspection sont : une très légère chute de la paupière supérieure, un strabisme externe très divergent avec projection de l'œil en avant, — les mouvements d'élévation étant conservés, — et une dilatation de la pupille.

Le lendemain même de l'entrée du malade à l'hôpital on procède à l'examen fonctionnel de l'œil, et l'on s'aperçoit qu'à la vision binoculaire il présente très nettement le phénomène de la diplopie croisée. Quand on le fait fixer la lumière d'une bougie placée sur une fenêtre à 2 mètres de distance, il aperçoit distinctement une seconde image effacée et plus pâle de cette lumière, qu'il place à sa gauche à un mètre en dehors de lui, et à 50 ou 60 centimètres au-dessous du plan de la première. Si on lui fait voir un barreau vertical, l'image

extérieure est vue inclinée de telle sorte qu'en la prolongeant suffisamment par en bas elle ferait avec la première la figure d'un V.

La vision monoculaire est très nette, à peine diminuée du côté droit.

La vue périphérique examinée au champ visuel est normale à condition de laisser la tête prendre une attitude oblique sur l'épaule gauche.

Le parcours de l'accommodation de l'œil droit hypermétrope, mesuré à l'optomètre Barthélemy, indique une dioptrie.

Celui de l'œil gauche est de 2, 5 dioptries.

L'examen à l'ophtalmoscope ne revèle aucune anomalie du fond de l'œil. Pendant les trente jours qu'il a passé à l'hôpital, le malade s'est borné à prendre chaque jour 1 gramme d'iodure de potassium.

Au bout de peu de temps une amélioration graduelle s'est accusée. Le prolapsus de la paupière a tout à fait disparu. Le strabisme diminua sensiblement, et par suite de l'écart moindre chaque jour entre les deux axes optiques, le malade accusa de lui-même une diplopie qui, lui faisant voir d'abord à 20 centimètres de l'objet qu'il regarde une image un peu effacée de cet objet, lui montra ensuite une image se rapprochant chaque jour davantage en même temps qu'elle gagnait en clarté.

Enfin le 21 novembre, c'est-à-dire un mois après son entrée à la salle 14, Versini sortait à peu près guéri présentant encore une petite dilatation de la pupille.

De tous les symptômes énoncés ci-dessus il est facile de conclure à l'existence d'une paralysie du nerf moteur oculaire commun de l'œil droit, et de préciser qu'elle existe bien seule. En effet la direction du strabisme, et la conservation des mouvements d'élévation et de projection en avant excluent d'emblée les lésions de la sixième et de la quatrième paires. On constate également que les sensibilités nasale, lacrymale et frontale sont intactes; le trijumeau ne participe par conséquent pas à la lésion, et nous restons exclusivement en présence d'une paralysie du moteur oculaire commun,

laquelle explique à la fois la chute de la paupière supérieure, le strabisme externe, et la dilatation de la pupille, cette dernière, par paralysie des nerfs ciliaires constricteurs, émanant du ganglion ophtalmique qui, comme on le sait, reçoit sa grosse racine motrice du filet du petit oblique, branche de la troisième paire.

Mais il est moins aisé, en l'absence de toute diathèse, de déterminer la nature de cette paralysie. Est-elle rhumatismale, paludéenne, précède-t-elle un tabes, ou ne doit-on pas plutôt en rechercher la cause dans l'abus que le malade a fait du tabac pendant de longues années?

On tend actuellement à mettre sur le compte d'une ataxie locomotrice encore latente toutes les paralysies oculaires dont la cause n'est pas manifeste. Nous ne voulons pas nier la grande fréquence de cette relation de cause à effet. Toutefois on s'empresse peut-être un peu trop de charger ainsi de toutes sortes de méfaits un tabes dorsalis qui non seulement n'existe pas encore, mais qui même après plusieurs années n'a pas affirmé sa présence.

Dans le cas présent, l'absence de toute diathèse nette et active étant constatée, la syphilis, le diabète, la diphtérie, le paludisme, les tumeurs cérébrales étant successivement recherchées et rejetées, il fallait nous demander s'il n'existait aucun signe d'ataxie locomotrice. Or, le malade ne se sent point affaibli, ni hésitant dans sa marche, il n'a aucune insensibilité plantaire, il n'a jamais eu ni fourmillement dans les extrémités, ni douleurs névralgiques, il urine bien, sans avoir jamais eu d'incontinence, et il n'a éprouvé du côté des fonctions génitales aucun affaiblissement sensible. Les réflexes tendineux recherchés avec soin sont faibles, et même presque abolis aux tendons rotuliens, mais il faut remarquer que cet homme a quarante-deux ans. En somme il ne porte au un signe du début de l'ataxie.

Nous n'en concluons pas qu'il ne deviendra pas ataxique; nous faisons toutes réserves à ce sujet, mais nous ne saurions voir à priori un signe prémonitoire d'ataxie dans cette paralysie.

En l'absence de tout état général pouvant expliquer ce

trouble moteur de l'œil, nous avons pensé qu'il était utile d'en signaler la coïncidence avec l'abus du tabac auquel cet homme se livre depuis longtemps. Beaucoup d'accidents nicotiniques reconnaissent pour cause la consommation quotidienne de 16 grammes de tabac. Versini en fumait 20 grammes, dose toxique quand elle se répète depuis trente ans. Averti plusieurs fois qu'il s'en trouverait mal, il a modéré son habitude avant même d'entrer à l'hôpital, et actuellement il ne fume presque plus.

N'est-il pas remarquable de voir la paralysie disparaître, comme tous les accidents toxiques, avec la cessation de l'intoxication? L'iodure de potassium n'a été employée qu'à la dose de 1 gramme, comme je l'ai dit, et seulement quand la paralysie avait déjà diminué.

Cette observation, avec les réserves formulées, mérite d'être rapprochée d'un fait très curieux publié par M. Fontan dans le recueil de juin 1883. Il s'agissait d'une personne qui fut prise d'une paralysie du moteur oculaire commun des deux yeux, troubles qui durèrent plus de cinq mois, et que l'auteur crut devoir rattacher au nicotinisme. Le malade, en effet, n'était sous l'influence d'aucune diathèse, et fumait plus de 60 grammes de tabac par jour. M. Fontan est en mesure d'affirmer qu'aujourd'hui comme alors (il y a juste deux ans) il n'existe aucun signe d'ataxie locomotrice.

Voici du reste en quoi diffèrent ces deux observations :

M. L.	Versini.
Paralysie des deux 3es paires.	Paralysie d'un seul côté.
Paralysie brusque au réveil.	Début progressif.
Contraction de la pupille.	Dilatation de la pupille.
Vertige oculaire.	Pas de vertige.
Gastro-entérite nicotinique.	Santé bonne.
Durée : cinq mois.	Durée : deux mois et demi.

Par ailleurs les symptômes analytiques de la paralysie étaient les mêmes, et le trouble a disparu dans les deux cas avec un traitement banal et insuffisant, c'est-à-dire spontanément, l'usage du tabac ayant été à peu près proscrit.

A. Jan.

KYSTE SÉBACÉ VOLUMINEUX DE L'ORBITE

AYANT AMENÉ UNE NÉVRO-RÉTINITE

par le Dr LOPEZ (de la Havane).

Vers la fin du mois de mars 1884, s'est présenté à la consultation du Dr Gutierrez (de Cardenas), Petrona Rodriguez, âgée de quarante ans, dans l'état que voici : exophtalmie de l'œil droit produite par une tumeur saillante placée à l'angle supéro-externe de l'orbite. Le globe était refoulé en bas et en dedans, et son diamètre horizontal tombait près d'un centimètre plus bas que celui du côté opposé, ce qui donnait à la physionomie de la malade un aspect étrange. La paupière supérieure se trouve distendue, mais toutefois l'occlusion palpébrale ne peut se faire qu'incomplètement, ce qui a engendré une conjonctivite chronique sujette à de fréquentes exacerbations.

Au toucher on découvre, dans la région de la glande lacrymale, une tumeur lisse, assez dure, élastique et résistante, un peu mobile et insensible à la pression. Les mouvements limités qu'on peut imprimer à la tumeur, sa forme arrondie et sa consistance nous font croire qu'il n'existe pas de relations immédiates entre elle et les parois de l'orbite, et qu'il y a seulement des adhérences plus ou moins lâches, mais qui s'étendent profondément et qui lui donnent cette fixité relative. Cette tumeur est indolente, volumineuse, et, longeant la paroi supérieure et externe, se dirige vers le fond de l'orbite, de telle sorte que le globe de l'œil vient presque reposer sur le rebord orbitaire inférieur.

Du côté de l'œil on ne trouve, au premier abord, aucune altération : la cornée et le cristallin ont leur transparence aussi bien que les humeurs intérieures ; mais à l'ophtalmoscope on constate une névro-rétinite peu intense. L'inflammation ne s'étendant sur la rétine qu'à un demi-diamètre papillaire dans tous les sens. On trouve quelques petites tâches hémorrhagiques. L'œil est emmétrope et $V = \frac{1}{2}$.

O G, occupe sa position normale, est emmétrope et V=1.

La tumeur de cette femme a commencé, il y a cinq ans, et a augmenté progressivement sans produire d'autres désordres que les lésions que nous venons d'indiquer. L'état général de la malade a été toujours bon, et nous n'avons pas trouvé chez elle d'antécédents qui puissent nous faire soupçonner l'existence d'une diathèse.

En conséquence, nous avons porté le diagnostic de tumeur bénigne, un kyste probablement; et l'opération étant demandée par la malade même qui voulait vivement être débarrassée d'une telle diformité, nous avons procédé à l'extirpation le 26 avril, en présence des docteurs Gutierrez, Mendez et Smith.

La malade anesthésiée par le chloroforme, j'ai fait une incision de près de trois centimètres, parallèle au rebord orbitaire et à un millimètre au-dessous de la ligne du sourcil, incision qui est venue se terminer à un centimètre en dehors de l'angle externe des paupières; puis j'ai prolongé la commissure externe jusqu'à la rencontre de la première incision. J'ai obtenu ainsi un lambeau triangulaire que j'ai disséqué et relevé avec les couches sous-jacentes; et après avoir incisé le fascia orbitaire, j'ai rencontré la paroi lisse et dure de la tumeur. Je l'ai saisie avec une forte pince, et j'ai fait au moyen de la sonde cannelée les débridements suffisants pour me permettre de la luxer. En même temps je l'isolais à coups de ciseaux courbes; mais dans les manœuvres de traction, les pinces ont déchiré le sac qui a laissé échapper une certaine quantité d'une substance granuleuse et graisseuse. L'extraction de la tumeur, qui était d'ailleurs trop grande pour sortir à travers l'incision, se fit alors aisément en deux portions : l'une superficielle, qui était celle perceptible au toucher, et l'autre plus profonde qui s'enfonçait le long des parois orbitaires, supérieures et externes, presque jusqu'au fond de la cavité. En allant si profondément, il y avait bien le danger de blesser le nerf optique, mais il n'y eut pas besoin de le mettre à découvert.

Cette tumeur n'était qu'un kyste sébacé, de forme allongé

dans la direction de la voûte orbitaire, s'élargissant du côté de la paroi externe; sa surface était lisse, et le tout renfermé dans une poche grosse? (c'est-à-dire à paroi épaisse) et résistante; son volume était plus grand que celui d'un œuf de pigeon.

Puis, j'ai placé plusieurs sutures tout près les unes des autres, et j'ai prescrit l'application de compresses d'eau froide. A peine l'opération terminée, il y avait déjà œdème de la paupière supérieure et de la conjonctive. En refoulant le globe de l'œil avec les doigts on pouvait le replacer dans sa position normale.

Le lendemain, l'œdème est plus intense, mais il n'y a point de réaction inflammatoire. La cicatrisation se faisait par première intention, on enlève un point de suture. On fait une scarification de la conjonctive dans le but de diminuer le chémosis.

Les jours suivants, l'œdème palpébral diminue, et on enlève successivement tous les autres points de suture, en ne laissant que celui destiné à former la commissure externe que nous avons retiré le 6 mai.

A cette époque la cicatrice était bien faite, l'œdème avait disparu, mais la paupière restait lâche, ce qui était dû à l'énorme distension qu'elle avait subie depuis si longtemps. L'œil continue à être luxé, mais en le refoulant vers la partie postérieure, il reprend sa place primitive. Je conseille le bandeau compressif quelques heures de la journée et pendant toute la nuit dans le but de maintenir l'œil dans l'orbite et de rendre leur tonicité aux muscles droits, si cela était possible.

Un mois plus tard, notre malade s'est de nouveau présentée à la consultation. La cicatrice était partout très solide et peu apparente, et nous avons pu constater l'utilité du bandeau compressif dans de pareils cas, car le globe de l'œil se tenait déjà bien dans l'orbite, et ne présentait qu'une différence peu appréciable avec celui du côté opposé. Il persistait toujours un ptosis incomplet. L'apect du fond de l'œil ne semble pas être changé, mais $V = \frac{1}{3}$.

L'acuité visuelle a augmenté d'un dixième par le fait de la cessation de la compression, cause de l'infiltration chronique du nerf optique et de la rétine.

Dr Lopez.

DE L'ETAT DES NERFS CILIAIRES

DANS QUELQUES AFFECTIONS DE L'ŒIL

Par BRAILEY

(Ophthalmological Society of the United Kingdom 11 décembre 1884)
traduction du Dr Parent.

Voici un extrait de cette communication.

L'examen des nerfs ciliaires longs, pratiqué quatre-vingt-dix fois, tant dans leur partie centrale que dans leur partie périphérique, à la suite des sections faites perpendiculairement à leur trajet dans la sclérotique, a donné les résultats suivants :

Il faut d'abord noter que les yeux avaient été enlevés à la suite d'affections toutes d'un caractère intense et la plupart d'une durée considérable.

Dans le glaucome primitif (treize cas) les nerfs peuvent être dans un état complètement normal; mais dans un certain nombre de cas (22 p. 100), il y avait des traces de névrite, les altérations étant toutefois si légères qu'elles étaient sujettes à contestation.

Dans un plus grand nombre de cas (50 p. 100) les nerfs sont gonflés, leur cylindre-axe est élargi, et peu distinct, ou même invisible. Il est digne de remarque que la grosseur moyenne des nerfs ciliaires dans les yeux atteints de glaucome soit primitif, soit secondaire, est plus considérable dans 50 p. 100 des cas environ, que dans les yeux avec tension normale. Il est probable que cette augmentation de volume est due au gonflement des fibrilles nerveuses ainsi que cela se voit même quand la structure microscopique est tout à fait normale. Ce gonflement du nerf produit en outre une absorption considérable du tissu scélérotical à travers lequel il passe, altération qui est indiquée par une large traînée, brun bleuâtre, correspondant au trajet du nerf.

Dans les yeux qui provoquent l'ophthalmie sympathique,

la structure des nerfs ciliaires est habituellement normale, sauf dans certains cas, où il y a une légère trace de névrite. Mais dans la grande majorité des cas (85 p. 100) on trouve des signes d'inflammation manifeste *autour des artères et des nerfs*, mais surtout *autour* des artères.

Dans l'œil sympathisé on trouve les mêmes altérations quoique moins fréquemment (66 p. 100).

Dans la choroïdite séreuse (celle qui est indépendante de l'ophthalmie sympathique), on rencontre aussi de l'inflammation *autour* des artères et des nerfs, inflammation qui s'est étendue évidemment des premières aux seconds.

Dans cinq cas de panophtalmie supurative bien nette, les altérations constatées étaient semblables à celles notées plus haut pour les yeux sympathisants, avec cette différence que l'inflammation autour des artères et des nerfs était bien marquée dans chaque cas.

Dans d'autres affections telles que l'iritis et l'irido-choroïdite d'origine variée, le résultat varie; tantôt on constate des altérations des artères et des nerfs ciliaires, tantôt elles font défaut.

L'auteur cite à ce propos deux exemples :

Le premier relatif à une iritis non suppurative et survenue après une iridectomie préliminaire pour l'opération de la cataracte, le second caractérisé par une iritis avec choroïdite disséminée dans le pôle postérieur, staphylome postérieur, et leucome adhérent. Dans ces deux cas, Brailey a constaté autour des artères une altération très forte qui s'étendait à la moitié correspondante des nerfs ciliaires.

Brailey conclut des observations précédentes que l'*inflammation des nerfs ciliaires n'est pas la cause de l'ophtalmie sympathique;* en outre que l'inflammation *autour* des nerfs et des artères qui les accompagnent est également incapable de produire cette ophtalmie, ainsi que cela est démontré par les cas de panophtalmie suppurative, où ces altérations sont au maximum.

Quant à l'anesthésie de la cornée, qui existe dans le glaucome absolu, elle serait due à la dégénérescence des élé

ments nerveux, altération qui, ainsi que les autres constatées dans cette affection, paraît due à l'augmentation de pression.

Dr Brailey.

BIBLIOGRAPHIE

Du ptosis et de son traitement chirurgical par la méthode de suppléance du muscle releveur de la paupière supérieure par le frontal, par le Dr Beauvois. Analyse par F. Despagnet. — M. Beauvois a pris pour sujet de thèse inaugurale une affection qu'il a d'autant mieux observée qu'il en souffrait lui-même depuis son enfance. Il s'agit du *ptosis* ou chute de la paupière.

Le ptosis ou blépharoptose peut présenter diverses variétés qui toutes peuvent être englobées dans ces deux grandes classes : 1° ptosis paralytique; 2° ptosis organique.

Après avoir étudié les diverses formes de chute de la paupière qui peuvent se rattacher à ces deux grandes classes, l'auteur arrive à la partie principale de son travail, au traitement qu'il divise en médical, palliatif et chirurgical.

Les deux premières formes sont connues, et M. Beauvois n'y apporte aucune innovation.

Quant au traitement chirurgical, il passe en revue les différentes méthodes employées; celle de Hunt qui consiste à faire une large excision de téguments au-dessous du sourcil et à mettre la paupière sous la *dépendance des tractions de l'occipito-frontal*; celle de Graeffe qui par une incision courbe comprenant toute l'étendue de la paupière, et pratiquée à 5 ou 6 millimètres au-dessus du bord ciliaire met à découvert le muscle orbiculaire. On saisit ensuite les fibres de ce muscle avec une pince et on en excise d'autant plus qu'on veut obtenir un plus grand degré d'affaiblissement. Bowmann modifia ce procédé. Il incisait la peau comme de Graeffe, mais il n'excisait pas l'orbiculaire. Il le décollait au loin sous la peau, puis il le tirait et l'élevait en haut en exécutant un pli musculaire qu'il suturait.

M. le professeur Panas enlève un large lambeau de peau, ovalaire, allant du bord supérieur du cartilage tarse jusqu'au sillon orbito-palpébral supérieur. Les fibres superficielles de l'orbiculaire sont alors à nu, il les excise non seulement dans toute l'éten-

due de la plaie cutanée mais encore au loin sous la peau de façon à mettre largement à découvert le ligament suspenseur du cartillage tarse. Il réunit ensuite les deux lèvres de la plaie avec des sutures métalliques comprenant toute l'épaisseur de la paupière.

Notre maître, M. Galezowski, emploie une méthode que je lui ai toujours vu appliquer et qui a donné d'excellents résultats. A l'aide de trois pinces placées l'une au centre, les deux autres aux extrémités, il saisit la paupière dans son tiers supérieur, et forme un repli d'autant plus grand qu'il veut obtenir plus d'effet. Le repli contient non seulement la peau et l'orbiculaire mais encore une partie plus ou moins grande du muscle suspenseur du tarse. Il excise ce repli avec des ciseaux courbes de sorte que la plaie a la forme ovallaire. Il place ensuite des sutures métalliques comprenant tous les éléments constitutifs de la paupière.

M. Beauvois après avoir discuté la valeur de ces différentes méthodes nous parle de celle qu'il a adoptée pour faire opérer son ptosis et dont son auteur M. Dransart (de Somain) avait déjà donné une description dans les annales d'oculistique de juillet 1880. S'il faut juger de la valeur de la méthode nouvelle par le résultat que M. Beauvois en a retiré, il est incontestable qu'il n'y a que des éloges à en faire. Malheureusement avec son observation, M. Beauvois n'en apporte que deux autres, et ces trois réunies ne peuvent suffire pour faire définitivement adopter ce procédé au détriment de ceux que nous avons vu employer depuis des années dans grand nombre de cas et avec des résultats très satisfaisants. Il nous faudra donc attendre la publication de faits plus nombreux avant de pouvoir nous prononcer définitivement.

Voici comment M. Dransart décrit sa nouvelle méthode.

Procédé basé sur la suppléance du frontal. — Je me sers de fils de soie munis de deux fortes aiguilles courbes et, sans *incision préalable* de la peau, j'introduis une première aiguille à travers la partie supérieure et médiane du cartilage tarse; après avoir traversé ce cartilage, l'aiguille est dirigée en haut, à travers le tissu cellulaire sous-cutané des paupières et sous le muscle sourciller, puis vient sortir dans la peau du front à 3 ou 4 millimètres au-dessus du milieu du sourcil. La seconde aiguille est introduite dans le cartilage tarse, à quelques millimètres de la première; je lui fais parcourir le même chemin et la fais sortir à côté de sa congénère. Cela fait, je pose un fil à droite et à gauche de ce premier, absolument dans les mêmes conditions, et j'obtiens ainsi trois voies de traction, reliant le cartilage tarse au muscle frontal. J'interpose un peu de peau de gant, au niveau des trois anses, puis je noue ces fils en nœud de cravate, en ayant soin de mettre à ce niveau un petit rouleau de peau de gant, comme au niveau des anses. Il ne

faut pas craindre de serrer les nœuds et de relever ainsi la paupière, un peu au-dessus du but que l'on se propose : l'excès de correction tend toujours à diminuer naturellement. On laisse les fils pendant huit jours dans la même position, puis on enlève la peau de gant au niveau de l'anse et on serre les nœuds chaque jonr de plus en plus et progressivement, jusqu'à ce que l'anse arrive au-dessus du sourcil, coupant ainsi les tissus et établissant une traînée cicatricielle solide :

Observation de M. Beauvois. — 25 ans. Ptosis congénital gauche. Les deux paupières supérieures ont exactement les mêmes dimensions ; à l'état de repos, la fente palpébrale est *deux fois plus grande* à droite qu'à gauche. De ce dernier côté, le bord libre de la paupière supérieure arrive au tiers inférieur de la pupille; mais il peut en atteindre le milieu, lorsque le regard est fortement porté en haut. Cette petite différence est due à la contraction de l'occipito-frontal, car il est facile de s'assurer, en fixant le sourcil, que le muscle releveur (s'il existe) ne développe aucune action élévatrice.

Paupière pendante, sans plis transversaux ; forme arquée du sourcil, plus élevé que le droit et ayant une direction oblique en haut et en dehors ; rides sur le front du côté gauche seulement.

En saisissant successivement, entre deux doigts, la peau au-dessus du sourcil, on sent que le pli ainsi formé est plus épais à gauche qu'à droite, ce qui est dû à l'hypertrophie fonctionnelle du muscle frontal.

Nous ne connaissons personne dans notre famille atteint de cette petite difformité.

Bien que notre ptosis soit peu gênant, comme la méthode de traitement qui repose sur la suppléance du frontal est aussi simple qu'inoffensive, nons avons recours à l'obligeance de M. Dransart, qui nous opère le 11 mai 1884.

M. Dransart, sans faire *aucune incision*, se borne à introduire dans notre paupière deux anses de fils de catgut n° 1. Mais, cette fois-ci, il ne touche pas au cartilage tarse ; les aiguilles sont introduites juste au-dessus du bord adhérent de ce cartilage et vont sortir au bord supérieur du sourcil, après avoir suivi une direction légèrement oblique en haut et en dehors.

On glisse ensuite un tube de Galli sur un fil de chaque anse et on les lie à la manière d'un nœud de cravate, après avoir exercé une légère traction, telle que la paupière supérieure gauche soit un peu plus élevée que la droite.

Cette traction reforme très bien la gouttière orbito-palpébrale effacée.

Le 12. Un peu de tension dans la paupière légèrement tuméfiée ;

une légère infiltration sanguine existe à la racine du nez et aux deux paupières.

La conjonctive est congestionnée. Larmoiement assez abondant.

Le 13, le soir. La douleur, qui était légère, a presque disparu ; le larmoiement est presque nul, une gouttelette de pus existe au niveau du tarse sur l'anse interne.

Le 14. La tension et le larmoiement ont disparu; les fils sont très bien tolérés.

Le 16. La paupière est légèrement retombée. Cet abaissement est dû à ce que les fils de catgut se sont coupés au niveau du sourcil. M. Dransart laisse les anses dans la paupière et enlève les bouts qui dépassent la peau. Dans ces conditions, la paupière, dans la vision horizontale arrive au milieu de la pupille et dans les efforts d'élévation à un milimètre au-dessous du bord supérieur de la cornée. M. Dransart passe une nouvelle anse de catgut n° 2, entre les deux précédentes et relève la paupière jusqu'à 1[2 millimètre au-dessus de la cornée.

Le 17. La tension et le larmoiement léger produits par la petite opération de la veille ont déjà disparu. Ce fil est encore mieux toléré que les autres. Pas de suppuration, ni de conjonctivite; c'est au point que M. Dransart désirerait un peu plus de réaction inflammatoire.

Le 19. La paupière gauche qui, la veille, était un peu plus ouverte que la droite, est légèrement retombée. On veut resserrer le dernier nœud, mais les tractions sur le fil n'amènent aucune élévation de la paupière. La raison en est dans ce que l'anse a ulcéré la peau au-dessus du cartilage tarse et se trouve dans le tissu cellulaire.

Bien que le fil n'élève plus la peau, on le laisse en place pour faire une cicatrice solide.

Le 20. On resserre le nœud, et l'anse remonte encore un peu.

Le 22. Le fil de catgut a complètement ulcéré les tissus jusqu'à la peau du sourcil, dont il ne reste plus qu'un petit pont. Ce fil ne servant plus à rien, on le retire. A l'état de repos, la tête étant droite, le bord ciliaire de la paupière dépasse un peu la pupille, et les deux ouvertures palpébrales sont à peu près égales. Sous l'influence des contradictions du frontal, l'ouverture palpébrale devient aussi grande que du côté opposé.

15 juin. La rétraction cicatricielle des petits tendons artificiels a agrandi un peu la fente palpébrale. Celle-ci, dans les efforts, devient un peu plus grande à gauche qu'à droite.

Outre le dégagement de la cornée, l'opération a eu pour résultats d'abaisser le sourcil et de reformer en partie la gouttière orbito-palpébrale. On sent très nettement, en touchant la paupière,

le petit cordon fibreux qui la relie au muscle frontal gauche. La faculté que nous avons acquise de pouvoir contracter ce muscle *indépendamment du frontal droit*, nous est très avantageuse pour la vision.

L'auteur fait suivre son observation des réflexions suivantes:

Il y a eu dans notre cas une grande tolérance pour les fils de catgut. Peut-être cette tolérance, qui n'est pas avantageuse, serait-elle moins grande avec les fils de soie? Ceux-ci étant plus solides, on éviterait aussi le petit inconvénient de rupture des fils qui nous est arrivé.

Comme la peau de la paupière a une grande finesse, il arrive un moment où l'anse de fil l'ulcère, passe dans le tissu cellulaire, et n'exerce plus de tractions efficaces. Et, si les adhérences n'ont pas eu le temps de s'établir, le bord libre palpébral retombe un peu; on pourrait éviter cet abaissement en plaçant une anse surnuméraire, qu'on laisserait complètement lâche, pour ne pas ulcérer le petit pont cutané compris entre les fils, et on s'en servirait pour faire les tractions lorsque les aures anses seraient passées dans le tissu cellulaire.

L'opération, telle qu'elle a été pratiquée sur nous, se fait sans piqûre du cartilage tarse; elle a l'avantage de ne nécessiter aucune incision et de laisser intacts tous les éléments constitutifs de la paupière.

On se borne à faire passer des anses de fil dont la convexité est au-dessus du cartilage tarse, et dont les extrémités sont au niveau de l'arcade sourcilière.

Quelquefois cependant, lorsque la paupière est très excavée, et qu'on ne peut en saisir un pli pour passer l'aiguille, il est nécessaire de faire une incision prélable de la peau.

Lorsque le cartilage tarse est épargné, la conjonctivite développée est beancoup moins intense: de plus, les petits tendons cicatriciels qui viennent aboutir juste au-dessus de ce cartilage reforment, par leurs tractions, le gouttière orbito-palpébrale.

Ce nouveau mode de traitement ajoute M. Beauvois, désigné à tort sous le nom de méthode de Pagenstecher, a été pratiqué pour la première fois par le Dr Dransart, en 1879, et communiqué à la Société de médecine du Nord, en juin 1880. La description en a paru immédiatement après dans le *Bulletin médical du Nord* et dans les *Annales d'oculistique* (numéros de juillet et août 1880).

C'est seulement au Congrès de Londres, en août 1881, que M. Pagenstecher a fait connaître un procédé basé sur le même principe. La priorité appartient donc sans conteste à M. le Dr Dransart.

F. Despagnet.

REVUE DES JOURNAUX

Amaurose causée par le bromure de potassium, *Bromkali-amaurose*, par le Dr RUBEL, oculiste de Kairserslautern (in *Centralblatt für praktische Augenheilkunde de Hirschberg*, n° d'octobre 1884).

Cette observation est jusqu'ici unique à ma connaissance. Je la traduis textuellement d'autant plus qu'elle est très courte :

Une femme de vingt-trois ans, atteinte de maladie mentale, souffrait de fréquents accès épileptiques. Elle fut traitée par le bromure de potassium à la dose journalière de 10 à 15 grammes. Un jour l'entourage de la malade remarqua qu'elle venait de perdre la vue; je fus consulté pour cet accident. L'examen ophtalmoscopique, très difficile chez cette personne très excitée, fit voir une pâleur considérable de la pupille et une forte diminution de calibre des vaisseaux rétiniens. Le bromure de potassium fut supprimé et remplacé par l'iodure de potassium. Les accès restèrent suspendus pendant quelques jours. En même temps l'acuité visuelle revient et au bout de cinq semaines elle paraissait complètement recouvrée. De nouvelles doses de bromure de potassium amenèrent une nouvelle aggravation : à chaque récidive la cessation complète du médicament entraîna la disparition des symptômes. Il ne fut pas possible de pratiquer un nouvel examen ophtalmocospique plus récent, à cause de l'agitation de la malade.

Dr BOUCHER.

Glaucome foudroyant des deux yeux dans un cas de rétinite albuminurique — (*Glaucoma fulminans beiderseits in einem Fall von Retinitis a morbo Brightii*, par le Dr LANDESBERG (in *Centralblatt für Augenheilkunde de Hirschberg*, n° d'octobre 1884).

Cette complication est rare dans la maladie de Bright; les deux observations que nous allons résumer présentent un haut intérêt clinique, d'autant plus que, dans le premier cas, l'intervention chirurgicale a réussi à sauver la vue. Dans le second, le résultat a été moins brillant; cependant on a encore obtenu la cessation des douleurs.

OBS I. — Un homme de quarante-cinq ans vient consulter le 15 mai 1884 pour une rétinite albuminurique double caractérisée par des exsudats, des hémorrhagies, de l'infiltration dans la rétine. L'acuité de l'O.D. $= \frac{10}{20}$; O.G. $= \frac{10}{20}$ .D. de l'urine $=1020$. Albumine et cylindres fibrineux et hyalins. Les troubles de la vue remontent à deux ans, la maladie des reins à cinq.

Sous l'influence d'un traitement convenable, amélioration sensible. Les hémorrhagies et les exsudats disparurent de la rétine : il ne reste qu'un léger degré d'infiltration. Le scotome central disparut ne laissant qu'une ombre légère dans un vif éclairage. Acuité de l'œil droit $= \frac{12}{12}$; œil gauche $\frac{12}{15}$ le 29 juillet. Le 3 août réapparition de quelques petites hémorragies. Le 5 août le mal revient avec un glaucome aigu de l'œil gauche. Fort chémosis. La chambre antérieure est peu profonde et trouble. La pupille dilatée au maximum et paralysée. Tonus + 3, On ne peut voir le fond de l'œil. Fortes douleurs ciliaires. L'œil droit est resté indemme.

D'après le malade l'attaque est survenue subitement, sans prodromes, le soir du 3 août; le mal empira la nuit. Le lendemain l'œil était très enflammé et la vision perdue. On fit des applications de glace, de viande crue, etc.

Le 5 août, ne pouvant l'opérer le jour même, on prescrivit l'opium à l'intérieur et les instillations de collyre à l'atropine dans l'œil. Le 6 août après une très mauvaise nuit, l'inflammation avait gagné l'œil droit. On trouve un fort chémosis des deux yeux; les paupières étaient gonflées et pâteuses. Les cornées étaient troubles, la gauche infiltrée à la partie inférieure. La chambre antérieure était extrêmement réduite et trouble. La pupille gauche, sous l'influence de l'ésérine, s'était un peu rétrécie, la droite était très dilatée. Les bulbes avaient la dureté du marbre. On ne put éclairer le fond de l'œil.

L'iridectomie fut immédiatement pratiquée sur les deux yeux. Les bulbes devinrent mous et les douleurs disparurent comme par enchantement. La guérison se fit sans réaction. Le sixième jour on put examiner à l'ophtalmoscope. Pas de trace d'excavation. Les rétines étaient très infiltrées et remplies de petites hémorrhagies. Dans le quart supéro-interne à droite et dans la région de la macula à gauche, hémorragie plus forte.

Le 17 septembre, les grandes hémorrhagies ont disparu. Il reste quelques légères traces de petites hémorrhagies. Les yeux ont repris une acuité égale à celle qu'ils avaient avant l'attaque de glaucome.

Obs II. — Presque en même temps le même médecin eut à traiter une autre rétinite double dans la maladie de Bright : l'œil gauche avait son acuité réduite à la vision des doigts à 3 pouces. De grandes plaques et de larges hémorragies existaient sur la rétine. La pupille était proéminente et couverte presque en entier d'ecchymoses. Pendant que l'œil droit s'améliorait sous l'influence d'un traitement approprié, l'état de l'œil gauche restait stationnaire. Deux jours après un examen où l'on ne trouva rien qui put faire présager un glaucome, éclata une attaque de glaucome

aigu de l'œil gauche, sans prodromes. Une iridectomie calma rapidement les symptômes, mais la vision fut totalement perdue. Le fond de l'œil ne peut plus être éclairé. Sept semaines après l'opération existaient encore des symptômes d'inflammation et d'irritation qui s'étendaient également à l'œil droit.

Cataracte double diabétique (*Cataracta diabetetica beiderseits* par le Dr M. LANDESBERG, de Philadelphie, in *Centralblatt für Augenheilkunde de Hirschberg*, n° d'octobre 1884.)

F..., ouvrier de quarante-deux ans, se présenta le 5 septembre 1883, porteur d'une cataracte molle complète de l'œil droit et d'une cataracte commençante de l'œil gauche. La maladie avait débuté au printemps et permis le travail jusqu'en août, date à laquelle l'œil gauche se prit. F..., qui ignorait son diabète, avait l'apparence de la santé la plus robuste. On fut mis sur la trace de son affection générale par l'odeur spéciale de l'haleine. D. de l'urine = 1040; sucre = 3 1/2 p. 100. Pas d'albumine. Dans les antécédents on ne relève qu'une circonstance : le malade est grand buveur de bière. Cet homme refusant de se soumettre à un régime préparatoire, on fit l'extraction de la cataracte par en bas le 8 septembre. L'opération guérit simplement. L'acuité visuelle redevient $\frac{12}{40}$ avec + 3 1/2. L'analyse de l'urine faite quelques jours après montre toujours la même quantité de sucre.

Le 10 juin 1884, F... revient avec une cataracte molle, mûre, de l'œil gauche. D'après son dire, la maladie de l'œil gauche n'aurait progressé que depuis quatre semaines. L'état général était moins bon, cet homme ayant eu de graves soucis d'argent. D. de l'urine = 1036. Sucre 4 p. 100. Le 13 juin on fit l'extraction inférieure de la cataracte. L'opération se passa bien. Deux jours après, légère iritis avec gonflement de la paupière supérieure. Les symptômes inflammatoires furent facilement enrayés par un traitement antiphologistique, et la guérison s'obtint sans nouvel incident. Le bandeau ne resta appliqué que deux jours. Le 12 septembre l'acuité visuelle était $= \frac{10}{30} +$ avec 3 1/2. Au bord inférieur de la pupille existait un petit exsudat même bon état de l'œil droit.

Nous ferons remarquer à ce sujet qu'en France, pour la plupart de nos maîtres, l'existence d'un diabète n'est pas une contre-indication à l'extraction de la cataracte, tant que l'état cachectique ne s'est pas développé. A la clinique de M. le Dr Galezowski par exemple, on opère les cataractes des diabétiques, en ayant soin cependant de soumettre les malades pendant la période traumatique à une diète convenable. Grâce à cette précaution les suites

de l'opération ne présentent rien de particulier et l'on a en définitive une proportion de succès égale à celle des maladies normales.

Dr BOUCHER.

Au sujet de la relation qui existe entre les troubles du sens des couleurs et les maladies de la rétine et du nerf optique (*Ueber die Habhängigkeit der Farbensinnstörungen von Kraukheiten der Retina und des Nervus opticus*, par le professeur JACOBSON, in *Centralblatt für praktische Augenheilkunde de Hirschberg*, octobre 1884).

Dans cette note le professeur Jacobson tient à relever une erreur du récent traité des maladies des yeux de Michel (1884). L'auteur du livre en question dit au § 252 : « Les troubles de la perception des couleurs manquent lorsque les couches superficielles de la rétine sont seules atteintes; si l'on vient à constater ces troubles, on peut affirmer l'existence d'une maladie des cellules ganglionnaires et de la couche des faisceaux nerveux, même lorsque l'ophtalmoscope ne révèle aucune lésion. » S'appuyant sur les données de la clinique et de l'observation, le professeur Jacobson conteste l'exactitude de cette proposition et rappelle que beaucoup d'affections de la rétine, lorsqu'elles ne sont pas encore arrivées à leur période ultime se montrent sans trouble du sens des couleurs ; ex. : la rétinite albuminurique, la rétinite syphilitique, la rétinite par anémie pernicieuse, dans lesquelles les fibres nerveuses et les cellules ganglionnaires sont très atteintes. Au contraire, dans les maladies du nerf optique et spécialement dans l'atrophie de ce nerf, le scotome central aux couleurs, le rétrécissement visuel pour les couleurs et la confusion de certaines nuances sont des symptômes constants. Il serait donc nécessaire de modifier ainsi la proposition de Michel : « Les troubles dans la perception des couleurs (excepté la confusion du vert et du bleu) manquent, lorsque les couches superficielles seules de la rétine sont atteintes. Vient-on à constater des symptômes de cette nature, on peut être sûr qu'ils ne dérivent pas immédiatement d'une maladie des cellules ganglionnaires et des faisceaux nerveux terminaux, mais qu'ils sont ou bien sous la dépendance d'une atrophie secondaire du nerf optique ou l'indice d'une atrophie de pupille simple. » Dans cette hypothèse que la clinique et l'anatomie pathologique confirment, nous arrivons à cette conclusion étonnante que les maladies des cylindres-axes dépouillés de leur myéline n'entraînent aucun trouble dans la perception des couleurs. Ainsi on voit le fonctionnement normal du sens des douleurs avec l'excavation glaucomateuse, tandis que des troubles de cette perception se mon-

trent plus tard lorsque le glaucome amène l'atrophie des faisceaux nerveux des nerfs rétrobulbaires.

Dr BOUCHER.

Du traitement de l'ulcère rampant et de l'ulcère profond de la cornée. — *Zur Behandlung des Ulcurs serpens und des Ulcurs profundum Corneæ*, par le Dr LANDESBERG de Philadelphie (*Centralblatt für praktische Augenheilkunde de Hirsberg*, n° de septembre 1884).

Dans ces affections l'auteur a longtemps suivi la thérapeutique ordinaire, qui consiste dans l'usage de l'atropine, du bandeau compressif avec repos au lit, de la chaleur humide, de la paracentèse, mais il a été peu satisfait des résultats. Actuellement il se sert d'une façon systématique de l'ésérine ; la durée moyenne du traitement a été réduite de moitié, et les résultats sont beaucoup meilleurs. Le staphylome de la cornée n'a plus été observé ; le leucome adhérent n'a plus été vu que lorsque le malade se présentait avec une cornée déjà perforée. La règle est la guérison avec une cicatrice plate, circonscrite, avec conservation d'une acuité visuelle assez bonne pour que l'iridectomie soit devenue exceptionnelle. Dès que le myosis est obtenu, la maladie rétrocède ; les douleurs disparaissent en même temps. Cette amélioration est souvent déjà obtenue au bout de vingt-quatre heures. On continue l'emploi de l'ésérine jusqu'à réparation de l'abcès ; à ce moment on lui substitue les pommades hydrargyriques ou à l'iodoforme qui éclaircissent les taies qui restent. On y joint l'action de la chaleur humide.

Dans les premiers temps, l'auteur faisait la paracentèse pour les hypopyons : actuellement il a presque abandonné cette opération, l'expérience lui ayant démontré que le pus se résorbe sans entraver la guérison. La plupart des malades n'observent pas le repos à la chambre ; quelques-uns ont continué leurs occupations. L'ésérine est bien supportée ; quelquefois elle amène de légères crampes de l'orbiculaire qui sont transitoires. Il y a quelquefois un peu de céphalalgie qui disparaît spontanément.

Suit la statistique des six dernières années portant sur soixante-quinze cas d'ulcères profonds et quarante-sept d'ulcères rampants.

Les soixante quinze ulcères profonds se présentèrent chez trois hommes et un enfant, la maladie était binoculaire.

Il y avait eu sept fois léger hypopyon ; seize fois hypopyon moyen ; onze fois hypopyon considérable. Il y avait onze fois kératocèle et neuf fois perforation avec hernie de l'iris.

Comme complication, il y avait : huit fois rétrécissement des voies lacrymales : treize fois dacriocystite suppurée ; trois fois

ectropion : deux fois lagophtalmie paralytique, une fois exophtalmie, suite de maladie de Basedow.

Après guérison on constata :

a) Des opacités légères dans 35 cas; avec l'acuité de $\frac{15}{20}$ dans 9 cas; $\frac{15}{30}$ dans 11 cas; $\frac{15}{40}$ dans 9 cas; $\frac{15}{50}$ dans 5 cas; $\frac{15}{70}$ dans un cas.

b) Des taies de la cornée dans 27 cas avec acuité de $\frac{15}{30}$ dans 7 cas; $\frac{15}{40}$ dans 11 cas; $\frac{15}{70}$ dans 6 cas; $\frac{15}{100}$ dans 3 cas.

c) Taies circonscrites de la cornée avec synéchies antérieures dans sept cas avec acuité de $\frac{15}{15}$ dans deux cas; de $\frac{15}{20}$ dans un cas; de $\frac{15}{40}$ dans 3 cas. Cette série fut avec iridectomie. Un cas avec acuité de $\frac{15}{100}$ fut sans iridectomie.

d) Leucome adhérent dans 6 cas avec acuité de $\frac{15}{50}$ dans 3 cas; de $\frac{15}{70}$ dans 2 cas; de $\frac{15}{100}$ dans un cas. Iridectomie dans toute la série.

Les ulcères rampants au nombre de 47 comprennent 34 hommes, 11 femmes et 2 enfants. Ils furent unilatéraux chez tous les malades, Dans 25 cas il y eut hypopion à savoir : petit 7 fois, moyen 9 fois, abondant 9 fois. Il y avait eu 9 fois kératocèle, 5 fois perforation avec hernie de l'iris.

Comme complication : 11 malades présentèrent des rétrécissement des voies lacrymales; 5 de la dacriocystite suppurée, sur de l'ectropion.

Le résultat fut :

a) Opacités légères dans 29 cas avec acuité $= \frac{12}{15}$ dans 13 cas; $= \frac{15}{20}$ dans 10 cas; $= \frac{15}{70}$ dans 6 cas.

b) Taies de la cornée dans 9 cas avec acuité $= \frac{15}{30}$ dans 4 cas; $= \frac{15}{40}$ dans 3 cas; $= \frac{15}{50}$ dans 2 cas.

c) Taies circonscrites et synéchies antérieures.

Dans 6 cas avec acuité	= 15/20 dans 2 cas...	avec iridectomie.
—	— 15/40 dans 1 cas...	
—	= 15/70 dans 2 cas...	sans iridectomie.
—	= 15/100 dans 1 cas...	

d) Leucome adhérent dans 3 cas. L'acuité après iridectomie fut de $\frac{15}{40}$ dans 2 cas et de $\frac{15}{70}$ dans un cas.

Dr Boucher.

Glaucome amené par l'homatropine. — *Glaucoma erzeugt durch Homatropin*, par le Dr Théodore Sachs, assistant à la clinique ophtalmologique d'Insprück (in *Centralblatt für praktische Augenheilkunde* de Hirschberg, n° de septembre 1884).

Lorsqu'on introduisit l'homatropine dans la thérapeutique oculaire, on espérait que son emploi n'augmenterait pas la tension intra-oculaire et on pensait pouvoir en user dans les cas où l'action funeste, actuellement bien connue, de l'atropine sur les yeux prédisposés au glaucome, était à redouter. L'auteur de l'article que nous analysons, ayant eu récemment recours à cet agent médicamenteux pour compléter un diagnostic, vit son malade pris d'accidents glaucomateux. Voici l'observation dont il s'agit.

Un forgeron de cinquante-quatre ans, Aloïs E... vint le 4 août à la clinique demander des lunettes pour lire. Il n'avait jamais bien vu au loin : cette infirmité lui était commune avec sept autres frères et sœurs. La chambre antérieure de ses deux yeux paraît peu profonde : les pupilles étaient naturelles et à tension intra-oculaire normale. La présence d'opacités cristalliniennes, probablement congénitales, détermina l'auteur à mettre dans l'œil droit une goutte de solution d'homatropine au $\frac{1}{100}$. Après dilatation de la papille on put constater une cataracte zonulaire dont le centre est occupé par une opacité en forme d'Y. L'œil gauche présentait des lésions analogue, mais qu'on ne put complètement étudier, le mydriatique n'y ayant pas été employé. L'examen ophtalmoscopique montra le fond des deux yeux normal. Le champ visuel et la perception des couleurs sont bons. L'acuité visuelle de l'œil droit avec + 1 D est égal à $\frac{3}{18}$, de l'œil gauche avec + 2 D = $\frac{3}{18}$. Avec +6 D le malade lit le n° 3 de l'échelle de Jœger avec l'œil droit et de l'œil gauche avec + 7 D.

On prescrit les lunettes et on renvoie le malade.

Le 4 août à deux heures de l'après-midi (environ vingt-six heures après l'instillation de l'homatropine) le malade revient se plaignant d'avoir ressenti en quittant la clinique des douleurs dans la tempe droite et le front, et éprouvé un trouble considérable de la vision et des vertiges. Ces symptômes persistent encore; cependant le malade a dormi pendant la nuit.

Sachs trouva dans l'œil droit une attaque type du glaucome aigu : la cornée était très trouble, surtout au centre : son épithélium était pointillé. La chambre antérieure est toujours peu profonde. Le diamètre de la papille droite est de 5^{mm} 1/2, celui de la gauche est de 3 millimètres. L'iris droit est immobile. Le fond de l'œil est brouillé; mais on peut facilement constater dans la papille des pulsations artérielles. La tension intra-oculaire est très aug-

mentée. L'acuité est réduite à la vision des doigts à 3 mètres. Le champ visuel est un peu rétréci du côté temporal.

Immédiatement on instille plusieurs gouttes de collyre à l'ésérine à $\frac{1}{100}$. Une heure après tous les symptômes glaucomateux ont disparu : la cornée est redevenue transparente; la pupille s'est contractée et a 1^{mm} 1/2 de diamètre. La tension est la même à droite et à gauche. L'examen ophtalmologique est devenu impossible à cause de l'étroitesse de la pupille. L'acuité est remontée à $\frac{3}{24}$. Les sensations douloureuses très diminuées disparaissent après une deuxième instillation d'ésérine qui amène encore un myosis peu considérable.

Le lendemain l'acuité $= \frac{2}{18}$: le champ visuel a repris ses dimensions normales.

Le 10 août le malade quitte la clinique en bon état, bien que depuis quatre jours on ait suspendu l'ésérine. La papille droite se dilate lentement, mais elle est encore un peu plus contractée qu'à gauche, l'examen ophtalmoscopique montre un état normal. Tension bonne.

Dans le courant du traitement le malade raconte que depuis quatre ans, surtout lorsqu'il s'est appliqué, il éprouve quelques vertiges, mais sans douleur et sans affaiblissement de la vue. On considère ces phénomènes comme ayant été prodromiques du glaucome, en rapprochant leur constatation de l'étroitesse de la chambre antérieure qui constitue également une prédisposition. Jamais le patient n'avait vu de flammes colorées.

Dans le cas qui est relaté, l'action de l'homatropine a été la même que celle des solutions faibles d'atropine. C'est ce que l'auteur vérifia en employant la solution d'homatropine au $\frac{1}{100}$ sur deux jeunes gens normaux. La mydriase obtenue ne fut que passagère et disparut en vingt-quatre heures.

L'auteur termine en insistant sur les effets bienfaisants de l'ésérine dans ce qu'il propose d'appeler le « glaucome tonique ».

Dr Boucher.

Lunette électrique. — Le professeur Gradeningo, pour faciliter l'emploi d'un faible courant électrique continu, a eu l'idée d'appliquer en permanence une lunette formée de deux métaux de façon à avoir un couple de pile.

Les deux branches de la lunette sont formées par deux métaux différents et l'humidité due à la transpiration est un liquide très propre à faire développer le courant.

L'idée de M. Gradeningo est bonne car elle permet avec facilité

et sans aucun ennui pour le malade d'appliquer le courant pendant que le malade vaque à ses occupations. Jusqu'à présent on avait dû tourmenter les malades pendant la nuit; on ne pouvait pas les condamner à rester pendant des heures près d'une table à côté d'un appareil électrique.

On comprend aisément que par la simple lunette électrique on arrive rarement à avoir un courant d'une certaine intensité, car l'action chimiqne excitée par la transpiration cutanée ou par l'humidité de l'atmosphère ou par les vapeurs qui montent des narines et de la bouche ne saurait être assez intense. Mais une fois l'appareil excitateur trouvé rien n'empêche de se procurer autrement un courant plus fort. Si par exemple on prenait la forme d'un pince-nez, le cordon ferait conducteur, et pourrait être mis en communication avec une pile à sec qui pourrait être placée dans les poches du gilet pour les hommes et pour les femmes dans les cheveux, comme on a déjà fait pour rendre brillants les boutons et les épingles électriques qui sont entrés dans la mode des femmes. (Du journal *Bolletino d'oculistica*, anno 7, n° 1).

Dr Parisotti.

Kerato conjonctivite par l'élimination de l'iodure de potassium absorbé avec le lait. — Le Dr Fandos, dans le n° 56 troisième année de la *Gaceta de los hospitales*, rapporte le fait d'un enfant de six mois qui a été traité par le calomel et la pommade de Pagenstecher et dont la mère prenait de l'iodure de potassium pour se guérir d'une syphilis. L'enfant eut sur les yeux des cautérisations par la combinaison de l'iode et du mercure, cautérisations qui se reproduisaient chaque fois que la mère recommençait le traitement.

Concrétion calcaire des paupières par le Dr G. Gallenga. — L'observation porte sur une enfant de dix ans qui avait une kérato-conjonctivite pustuleuse avec légère blépharite. Elle avait en outre depuis un an à peu près une petite tumeur sur la paupière supérieure, mobile au-dessous de la peau. Dans les derniers mois la tumeur avait atteint le volume d'un petit pois. Par une incision faite à la peau de la paupière on énucléa la tumeur qui était adhérente au tarse. Elle avait une couleur blanc-gris, son aspect était calcaire, elle n'était pas friable.

L'analyse chimique révéla que la tumeur se composait d'une enveloppe calcaire amorphe de phosphate et carbonate de chaux. Le stroma de cette enveloppe était formé de substance organique, qui répandait l'odeur caractéristique quand on la brûlait. L'acide

nitrique fit prendre à cette substance une coloration jaune qui tourna au brun sous l'action des alcalis.

La réaction du sulfate de cuivre et de potasse se trahit par une coloration en violet. Ce sont les caractères des substances albuminoïdes.

L'auteur, malgré ses recherches minutieuses, n'a pu trouver un cas pareil dans la littérature ophtalmologique (du journal *l'Osservatore*, anno XX, n° 24).

D. PARISOTTI.

Sur la mensuration du strabisme dynamique, par le Dr C. Reymond (*Osservatore gazzetta delle cliniche*, vol. XX, n° 31, 1884) L'auteur trouve que dans les expériences de Græffe, telles que nous les pratiquons pour mesurer le strabisme dynamique, on ne fixe pas assez l'accomodation, de sorte que (grâce à la synergie bien connue entre celle-ci et la convergence) le degré d'écartement en largeur des deux images varie presque continuellement pendant l'expérience. Il vaut mieux substituer au point noir employé par Græffe un cercle noir assez grand et foncé pour être vu par l'œil écarté, et mettre au centre du cercle des points noirs pareils à ceux des optotypes de Burchardt qui doivent être fixés par l'œil auquel on confie la fixation directe placé dans un état d'accomodation exacte.

A l'intérieur du cercle noir et autour des points noirs du centre on doit tracer d'autres points noirs plus larges qui doivent être perçus par l'œil écarté si la rétine se trouve exactement dans le foyer. De sorte que nous pourrons constater des différences minimes (0,25 D) de réfraction dans l'œil dévié.

L'œil dévié prend toujours un degré naturel de convergence, car il est soustrait à la nécessité de fixer directement l'objet. L'œil qui fixe reste dans son degré naturel de convergence alors seulement que l'accomodation qui doit avoir lieu est la même qui l'amène naturellement dans le degré voulu de convergence. Dans le cas contraire il a recours à sa faculté d'adduction ou d'abduction relative. Or, comme l'œil dévié n'effectue pas ces mouvements d'adduction ou d'abduction facultative, mais se place dans la convergence naturellement associée à l'accomodation effectuée, il en résulte les propositions suivantes.

a) Si les deux images se trouvent sur la même verticale, il y a équilibre entre l'accomodation relative effectuée et la convergence.

b) Si la fausse image est croisée, l'accomodation mise en jeu par l'œil en fixation est insuffisante pour obtenir la convergence voulue, et le degré de déviation latérale de la fausse image donne le degré d'adduction relative qui a dû être effectuée par l'œil qui fixe.

c) Si l'écartement est homonyme, l'accomodation aura produit un excès de convergence qui est compensé par le mouvement d'abduction relative; et le degré d'abduction relative opérée par l'œil qui fixe est mesuré par le degré de déviation latérale de la fausse image.

L'expérience de A. Græffe basée sur le dédoublement d'une image fixée produite au moyen d'un prisme vertical, mesure donc les rapports d'équilibre entre l'accommodation et la convergence. La première peut varier dans certaines limites sans changements de la seconde et *vice versa*, c'est pourquoi le strabisme dynamique a lieu avec les mêmes lois que Donders a établi pour la production du strabisme effectif concomitant (du *Périodique-Bollettino d'oculistica*, anno VII, n° 1).

Dr Parisotti.

Mémoire sur le traitement de l'ectropion cicatriciel (*Autoblycharaplastie*), par le professeur Raphael Castorani. — L'illustre clinicien de Naples nous envoie sous ce titre un fort élégant volume. L'auteur fait précéder ces observations qui sont au nombre de 55 d'un espèce de manuel opératoire. Le lecteur me permettra d'être traducteur plutôt que bibliographe.

Ectropion cicatriciel de la paupière inférieure. — Le malade est placé devant une fenêtre assis sur une chaise de la hauteur de 40 centimètres à peu près; deux assistants sont devant le malade, l'opérateur se place en arrière et appuie la tête du malade contre sa poitrine.

La paupière inférieure est soulevée et tendue avec l'index, le médium et l'anulaire de la main gauche placés sur les cils renversés en dehors. Un aide tire en bas la peau de la joue. L'opérateur pour tendre et soulever la paupière pourrait se servir d'une pince à fixation.

Les choses ainsi disposées l'opérateur commence son incision du côté externe pour la paupière inférieure gauche du côté interne pour la droite, et la prolonge dans toute la largeur de la paupière et même un centimètre au delà. L'incision doit être oblique du bas en haut et d'avant en arrière pour la paupière inférieure, de haut en bas et d'avant en arrière pour la supérieure.

Elle doit être à une distance de 4 ou 5 millimètres de la ligne d'implantation des cils.

Les lèvres de la plaie s'écartent alors de suite. L'opérateur avec une pince à fixation Castorani tenue de la main gauche continue à inciser à main volante toujours dans la même direction de la première incision. A un certain point la paupière se déplie, s'ouvre comme un livre et non seulement elle reprend la position normale, mais la dépasse aussi presque d'un quart.

La plaie qui en résulte dépasse dans le sens horizontal la largeur et dans le vertical la hauteur de la paupière.

A ce moment on procède à la dissection de la peau en bas pour la paupière inférieure, dissection dont l'étendue doit être proportionnelle à celle du tissu cicatriciel. Les masses cicatricielles disséquées doivent être enlevées à coups de ciseaux. A la partie supérieure on peut disséquer peu ou rien à cause de la proximité des cils. Cela fait que la paupière reste mieux distendue et on est moins exposé aux rétractions cicatricielles.

Les lèvres de la plaie aux extrémités de celle-ci forment deux angles aigus, ce qui pourrait donner lieu à une cicatrisation par première intension. Pour obvier à cela on les rend de forme ovalaire.

Traitement consécutif. — Après l'opération on passe deux ou trois fois sur la plaie la pierre de sulfate de cuivre, et on applique ensuite un bandeau monoculaire compressif pour maintenir la paupière opérée dans la position voulue. Elle sera baissée ou relevée selon qu'on a opéré sur la paupière supérieure ou l'inférieure. L'auteur se sert pour cela d'une bande de sept ou huit mètres de longueur, de 6 centimètres de largeur, de petits rouleaux de charpie, de toile et d'une compresse. Un premier rouleau de charpie est placé à 4 millimètres des bords de la plaie inférieure ou supérieure selon qu'il s'agit de la paupière inférieure ou supérieure, un autre rouleau est mis sur le premier mais de sorte qu'il en couvre seulement le tiers supérieur; et ainsi de suite jusqu'à former une couche plate sur toute l'étendue de la plaie. De petites compresses sont appliquées sur les rouleaux de charpie avec la même disposition; on superpose alors à ce petit appareil un linge finement troué.

Application de la bande. — Le point de départ des tours de bande pour la paupière inférieure est l'extrémité supérieure de l'oreille du même côté, et de l'oreille opposée pour la paupière supérieure. Elle passe ensuite sur le nez pour arriver à la nuque et de là rejoindre le point de départ.

On commence alors le deuxième tour de bande; on passe sur le nez et l'oreille du côté opposé pour arriver a la nuque, là on fait faire à la bande un tour oblique de sorte qu'elle monte entre l'oreille et l'angle du maxillaire inférieur pour couvrir l'œil en se dirigeant vers le côté opposé du front. Pour immobiliser le tour oblique on tourne encore la bande jusqu'à la nuque en passant au-dessus de l'extrémité postérieure de l'oreille gauche et du nez. On fait alors encore une fois le tour oblique et le circulaire et ainsi de suite jusqu'au bout de la bande.

Quand il s'agit de la paupière supérieure la seule différence con-

siste en ce que l'euroulement de la bande commence du côté opposé et descend au lieu de monter.

La compression, pour qu'elle soit bien tolérée, ne doit pas être excessive. On doit aussi faire attention qu'il n'y ait pas de la charpie entre les paupières.

Le lendemain on enlève l'appareil, et on trouve alors la paupière bien aplatie et relevée. On fait la toilette des parties et surtout de la conjonctive et on renouvelle le bandage.

Nouveau pansement et cautérisation le troisième jour ; en un mot le pansement est à refaire tous les jours, la cautérisation doit être pratiquée tous les deux jours les premiers douze jours, ensuite tous les jours, car elle hâte la guérison et empêche la formation de toute trace de cicatrice.

Le processus de réparation est concentrique, c'est-à-dire qu'il va de la périphérie au centre. La guérison est complète habituellement dans l'espace de vingt-cinq ou trente jours.

La profondeur de l'incision doit aller presque jusqu'à la conjonctive.

Quand la conjonctive de la paupière en état d'ectropion est sarcomateuse, il faut en exciser une portion pour avoir un effet complet. Ce petit acte opératoire complémentaire doit être pratiqué seulement quand la plaie extérieure est près de la guérison, car faute de cette précaution on s'exposerait au danger de perforer la paupière au moment de l'opération principale ou par les cautérisations successives. L'auteur incise une portion ovale de la conjonctive hypertrophiée et cautérise ensuite avec le sulfate de cuivre.

Pour empêcher la formation d'une bride cicatricielle par adhésion des bords de la plaie quand celle-ci est réduite à une petite fente transversale, on interpose aux bords de la plaie une petite mèche de charpie, jusqu'à guérison complète.

Dans les cas d'ectropion de deux paupières, il ne faut pas opérer les deux à la fois, car un seul bandage ne pourrait pas convenir pour l'une et l'autre paupière en même temps. On devra même attendre la guérison absolue de la première paupière opérée.

Le bandage compressif sera avantageusement continué quelques jours encore après la guérison, pour favoriser la consolidation.

Après l'exposé des cinquante-cinq observations, l'auteur donne le portrait des dix-huit cas les plus remarquables qu'il a opérés. La comparaison avant et après l'opération est frappante, et est le plus bel éloge de la méthode de l'illustre professeur de Naples.

Si les félicitations d'un débutant peuvent arriver jusqu'à ce grand maître nous les lui envoyons de grand cœur.

Dr Parisotti.

Contribution à l'étude des tumeurs des paupières (*Sarcome mélanotique*) Étude clinique et histologique du Dr C. Gallenga (*Gazzetta delle cliniche*, 1884, n° 35). — L'auteur commence par faire ressortir l'extrême rareté du cas de ce genre. Ses recherches bibliographiques ne lui ont pas permis de trouver plus de deux publications sur ce sujet dont une appartient à Gibson et l'autre à Horner.

Le cas actuel s'est présenté dans la clinique de la faculté de Turin dirigée par le Dr Bruno.

Le sujet de l'observation est une femme âgée de soixante-six ans qui n'avait jamais souffert d'aucune maladie sérieuse.

La maladie débuta par une petite tumeur noire pédiculée au milieu du bord ciliaire de la paupière supérieure droite. Cette tumeur enlevée par la ligature, une autre se forma un mois et demi après, dans l'épaisseur même de la paupière. Les dimensions de cette nouvelle tumeur, quinze mois après son début, étaient celles d'une grosse noisette.

Ce fut alors que la malade fut admise dans la clinique avec le diagnostic de sarcome mélanotique des deux tiers internes de la paupière avec angialectasie probable. La peau étant mobile au dessus de la tumeur, celle-ci faisait une légère proéminence noire au-dessous de la conjonctive. Trois bosselures étaient saisissables sur la portion atteignant le bord ciliaire; le reste de la surface était libre. La complète excision de la tumeur fut pratiquée le 24 mai 1884 et la malade quitta la clinique le 9 juin.

La tumeur a 0,020 de largeur, 0,018 de hauteur, 0,016 d'épaisseur. La surface de section en est très noire mais on peut voir vers le bord ciliaire un petit nodule de couleur rougeâtre. L'examen microscopique fait voir dans la peau et le muscle orbiculaire correspondant à la partie inférieure de la tumeur une infiltration de cellules connectivales jeunes. Dans le reste de leur étendue ces parties sont intactes. La tumeur est enveloppée en avant, en haut et en bas, par une capsule de tissu connectif à fibre serrées et entremêlées de cellules connectivales. De nombreux vaisseaux gorgés de sang mais à calibre régulier sont à proximité de la capsule, quelques-uns vont s'enfoncer dans la tumeur après avoir traversé la capsule. Des vaisseaux fort gorgés existent aussi du côté de la conjonctive surtout en haut et en bas où grâce à la forme sphérique de la tumeur la distance de celle-ci à la conjonctive est plus grande.

Le noyau plus petit quoique entouré lui aussi de vaisseaux, en est cependant beaucoup moins riche que la masse principale de la tumeur.

Un autre noyau se trouve enfin dans les sections qui intéressent

la partie postéro-supérieure de la tumeur entre la grande masse et la conjonctive. Il est formé de tissu conjonctif fibrillaire et a un aspect alvéolaire régulier. Il ne présente que quelques petits amas de pigments immigrés sans doute de la tumeur principale.

Le nodule d'en bas siège au-devant du muscle de Riolan dont il est séparé par un tissu conjonctif lâche infiltré abondamment de cellules. Un tissu conjonctif semblable le sépare en haut des fibres inférieures du muscle orbiculaire. Il se trouve enfin placé entre les infundibuli des glandes du bord palpébral. A l'intérieur il est en rapport avec le conduit lacrymal resté intact.

La grosse tumeur est formée de cellules rondes petites et grandes, mais de préférence de cellules fusiformes. Le pigment est disposé tantôt en amas ronds, tantôt en granulations qui occupent l'intérieur même des cellules. Le stroma de la tumeur est formé par un tissu conjonctif à mailles fines et minces, qui devient plus épais à proximité des vaisseaux. Les cellules rondes, petites, mesurent 8 à 10 μ et contiennent quelques-unes deux ou plusieurs noyaux. Les grandes (18, 25, 30 μ) sont pourvues de noyaux plus nombreux de cinq à six μ. On remarque l'abondance de cellules fusiformes à plusieurs noyaux. Le noyau est, ainsi qu'il arrive souvent dans les sarcomes pigmentés, dépourvu de pigment. Les cellules sont très serrées entre elles et ce n'est qu'en quelques endroits qu'on peut apercevoir le *stroma*.

Les vaisseaux abondent dans la tumeur, mais nulle part on n'observe des extravasations. Les parois des vaisseaux, même les plus minces, ne présentent aucune trace de pigment, ils suivent les cloisons connectivales. Les cloisons émanent de la paroi qui enveloppe la tumeur.

Le petit nodule pigmenté du bord ciliaire est lui aussi entouré d'une coque de la face interne de laquelle partent des cloisons minces qui vont former des mailles dans lesquelles sont accumulées des cellules rondes, grandes et petites. Celles du centre sont complètement dépourvues de pigment, on en constate quelques traces dans celles de la périphérie. Quelque peu de pigment existe aussi dans le tissu conjonctif des cloisons. Ces cellules sont à plusieurs noyaux et leur diamètre oscille entre 9 et 28 μ. Les vaisseaux y sont très minces et suivent les faisceaux connectivaux.

Le nodule sous-conjonctival de la partie postéro-supérieure se compose presque exclusivement de cellules rondes, petites, contenues dans des alvéoles de tissu conjonctif fibrillaire épais, qui forme un réseau à mailles ovalaires ou rondes. Toute la masse est enveloppée par une capsule dont une portion adhère intimement à la grosse tumeur noire. Les cellules sont du type des connectivales jeunes, et leur nombre dans chaque alvéole est de

25 à 30μ, elles sont très serrées et pourvues d'un gros noyau, quelquefois de plusieurs. Par ci, par là, on rencontre des petits amas de pigments immigrés de la tumeur voisine.

On ne peut douter que la tumeur noire a été la première à se développer, et il faut aussi admettre que son origine est dans le tarse car on n'en découvre plus de traces qu'à la partie inférieure, tandis que la conjonctive est parfaitement conservée sur la plus grande étendue de la tumeur.

La connexion est évidente entre la masse principale et le petit nodule d'en haut, elle est plus difficile à saisir pour la petite tumeur du bord ciliaire.

Dr Parisotti.

Le Gerant : Félix Alcan.

Bourloton. — Imprimeries réunies, B.

DE L'ANESTHÉSIE DE LA CORNÉE

DANS L'HERPÈS FÉBRILE DE CETTE MEMBRANE

Par le Dr GALEZOWSKI

Parmi les affections de la cornée, l'herpès fébrile est une des maladies que l'on rencontre le plus souvent, surtout pendant les saisons froides et humides, en hiver et au printemps. Par suite d'un refroidissement, suivi d'une angine, d'un fort rhume, d'une bronchite avec une fièvre plus ou moins violente, nous voyons survenir chez un bon nombre d'individus une irritation de l'un ou de l'autre œil. Cette irritation se traduit par une photophobie intense, un larmoiement et une rougeur péri-kératique. En examinant alors attentivement la surface de la cornée, on y retrouve de petites ulcérations très fines et très superficielles dans un point bien circonscrit de cette membrane, et qui forment comme de petites érosions que l'on aurait produites avec la pointe d'une épingle. Généralement ces ulcérations ne dépassent pas la couche épithéliale de la membrane de Bowman, et elles sont distribuées le long d'un rayon cornéen, depuis sa périphérie jusqu'à son centre. Cette distribution de petites pustules avec ulcères le long d'un rayon allant de la périphérie au centre, je l'ai déjà signalée depuis longtemps comme le signe caractéristique de l'herpès fébrile de la cornée, et j'avais pensé qu'elle était due à une altération d'un des nerfs cornéens. Cette assertion, j'ai pu la démontrer par un signe nouveau, que je considère comme pathognomonique de l'herpès fébrile de la cornée et qui ne manque jamais : c'est l'anesthésie complète et absolue de la cornée. Dans toute l'étendue de l'éruption herpétique, on peut, en effet, frotter, gratter, toucher la partie ulcérée de cette membrane avec une sonde, une aiguille, les doigts, sans que le malade en ressente la moindre douleur. L'anesthésie de la cornée est aussi complète que possible.

Elle ressemble beaucoup au degré d'anesthésie qu'on obtient par l'instillation dans l'œil du collyre de la cocaïne.

L'anesthésie de la cornée dans l'herpès cornéen n'occupe que la région occupée par l'éruption herpétique, tandis que les autres parties saines de cette membrane conservent la sensibilité normale au toucher. C'est un symptôme très précieux pour le diagnostic différentiel à établir d'avec les abcès et les phlyctènes cornéennes. Dans l'une et l'autre de ces dernières affections, la sensibilité cornéenne est plutôt exagérée, et le moindre attouchement de la partie ulcérée provoque des douleurs très violentes. C'est par ce moyen que j'ai pu très souvent établir le diagnostic différentiel entre ces différentes affections.

Dans les abcès et les ulcères inflammatoires de la cornée, le simple contact de la paupière contre l'ulcère, la plus légère compression sont douloureux, agaçants, et irritent le malade ; aussi laissons-nous toujours l'œil à découvert. Tout au contraire, depuis longtemps, nous avons remarqué que le bandage compressif dans l'herpès fébrile de la cornée est un moyen très puissant pour calmer l'irritation de l'œil, et il facilite d'une manière très sensible la guérison.

L'anesthésie de la cornée est le résultat d'une affection spéciale des nerfs trophiques de la cornée, par conséquent, des filets nerveux périphériques et nourriciers de cette membrane, des ramifications ultimes des nerfs de la cinquième paire. C'est de ces nerfs trophiques que dépend l'endosmose et l'exosmose de la cornée et toute sa nutrition. On comprend dès lors facilement que si un des facteurs principaux de nutrition de la cornée est malade, l'existence de ses éléments constitutifs reste compromise. Et, en effet, si le mal n'est pas arrêté, on verra peu à peu la cornée s'altérer en profondeur, les ulcères gagner les couches sous-jacentes, et se transformer en ulcères rongeants, qui deviennent tenaces, douloureux et difficiles à guérir, et pour lesquels on est obligé souvent d'intervenir chirurgicalement.

Si l'anesthésie de la cornée est un phénomène principal de l'herpès, et que la maladie soit due à une altération des

nerfs cornéens, on doit se demander quel doit être le moyen le plus efficace pour combattre cette maladie.

Nous avons démontré ailleurs que la chaleur humide, l'acide borique et le sulfate de quinine sont des moyens très efficaces que nous avons toujours employés avec succès contre l'herpès fébrile de la cornée.

En administrant, en effet, les douches de vapeur à l'aide de l'appareil vaporisateur de Lourenço, nous élevons la température de la cornée et rétablissons sa nutrition endosmotique et exosmotique. Le bandage compressif agit aussi d'une manière efficace, d'abord parce qu'il garantit contre l'action de l'air ambiant, l'air froid, et ensuite, parce que l'occlusion des paupières facilite l'élévation de la température des parties superficielles du globe oculaire et par conséquent de la cornée.

L'acide borique agit d'une autre façon ; il détruit les microbes qui s'accumulent dans les ulcères cornéens et facilite la cicatrisation comme astringent. Nous le prescrivons sous trois formes :

1° En solution sous forme de lotions ou de douches, de spray, à la dose suivante :

Eau distillée.....	100 grammes.
Acide borique.....	2 —

2° Sous forme de pommade, que l'on introduit dans l'œil deux ou trois fois par jour à la dose suivante :

Acide borique porphyrisé.....	25 centigr.
Vaseline.....	10 grammes.

3° Sous forme de poudre porphyrisée, que l'on laisse tomber dans l'œil deux ou trois fois par jour à l'aide d'un pinceau.

Si on ajoute à ces moyens, que je considère comme des plus efficaces, l'instillation alternative d'atropine et de pilocarpine dans l'œil une ou deux fois par jour, et les préparations de quinine administrées à l'intérieur à la dose de 25 à 50 centigrammes par jour, ou tous les deux jours,

on aura alors les ressources les plus actives pour combattre la maladie herpétique de la cornée, qui, autrement, peut devenir dangereuse pour la vue.

Voici quelques observations d'herpès cornéen prises à ma clinique par mon aide, M. Despagnet.

Observation I. — Madame B..., trente-cinq ans, 11 rue Auber, a été prise d'une bronchite légère au commencement de janvier. Pendant dix jours la toux a été très violente. Malaise général, perte d'appétit, insomnie. Tous les soirs, mouvement fébrile assez accentué. Le douzième jour, l'état général s'améliore, l'appétit revient, la toux a à peu près disparu, mais l'œil gauche larmoie abondamment; la lumière le fatigue. Le lendemain, injection très forte du globe, photophobie intense. Instinctivement les paupières restent fermées. Pendant six jours la malade se contente de faire des lotions chaudes. Mais la photophobie et l'injection persistant, la malade vient à la consultation. Elle présente une ulcération de la cornée tout à fait superficielle. L'ulcération dont les bords sont irréguliers a la forme triangulaire, le sommet correspondant au bord inférieur de la pupille et la base se dirigeant obliquement en bas et en dehors. Les membranes propres de la cornée ne sont pas altérées, l'épithélium seul est atteint par l'ulcération. Toute la partie ulcérée est complètement insensible au toucher. On peut sans provoquer le moindre clignotement la parcourir avec la barbe d'une plume, ou avec un corps plus résistant, tel qu'une sonde. La sensibilité revient quand on sort des limites de l'ulcération et devient d'autant plus franche qu'on s'en éloigne davantage. L'iris n'a rien, non plus que les autres membranes de l'œil; pas de douleurs péri-orbitraires. Pas d'éruption frontale, la sensibilité cutanée est normale dans toute la région. L'état général de la malade est bon, la langue est encore un peu saburrale. On prescrit l'atropine et la pilocarpine, et la poudre d'acide borique. A l'intérieur on donne le sulfate de quinine.

Les trois premiers jours l'amélioration n'est pas sensible. On continue la même prescription et on conseille la compression légère de l'œil. Dès le sixième jour on constate une grande amélioration. Le douzième jour, on supprime l'insti-

lation du collyre et on ne fait plus la compression que la nuit. Le jour, la malade porte des lunettes fumées. Le vingt-deuxième jour, l'ulcération est complètement cicatrisée. La guérison est complète.

Obs. II. — M. G... a quarante-huit ans. Il est artiste dramatique. Dès son plus jeune âge, il a eu mal aux yeux; d'ailleurs les nombreuses taies qui recouvrent ses cornées sont là pour l'attester. Sa vue a par conséquent été toujours mauvaise, et la moindre application le fatigue toujours très vite. Son métier l'oblige à passer une partie de ses nuits à la grande lumière. Aussi a-t-il souvent quelque petite inflammation de la conjonctive. Néanmoins, depuis deux ans environ, il n'avait rien éprouvé, lorsque vers le 15 février, surmené par un travail excessif, il est pris de courbature et d'un léger mouvement fébrile. Céphalalgie légère, dégoût des aliments, insomnie. Il prend un purgatif et trois jours après il est débarrassé de ce malaise lorsque son œil droit devient injecté. Pensant que ce n'est qu'une simple conjonctivite comme il en a déjà eu bien des fois, il fait quelques lotions à l'eau bien chaude et continue les deux jours suivants à faire son service au théâtre. Mais son œil devient de plus en plus enflammé et il est forcé de prendre un congé. Le lendemain, il vient réclamer nos soins. Nous constatons dans toute la partie supérieure de la cornée par place, des taies anciennes dont la surface est toute dépolie. On dirait une véritable desquamation de l'épithélium. Dans toute cette partie, l'anesthésie est complète. La sensibilité est au contraire normale dans la partie inférieure de la cornée. L'injection péri-kératique est assez intense, l'iris est physiologique. La photophobie est nulle. Pas de douleurs péri-orbitaires. On diagnostique un herpès fébrile. On prescrit la compression, les douches de vapeur, la pommade à l'acide borique et les instillations alternatives d'atropine et de pilocarpine. Le huitième jour on cesse les collyres. Le dixième on ne fait plus la compression que la nuit, on insuffle deux fois par jour la poudre d'acide borique. Le quinzième jour on continue exclusivement les douches et la poudre. Le vingt-cinquième jour la guérison est complète.

Obs. III. — M. X... âgé de trente-quatre ans, est un homme extrêmement sanguin. Tous les ans, vers le mois de mars, il est pris d'un malaise général, d'un peu de fièvre suivie d'une légère inflammation de l'œil gauche qui dure une huitaine de

jours et disparaît. Cette année, les mêmes phénomènes se sont reproduits, mais l'inflammation de l'œil a été plus violente. En effet, nous constatons sur l'œil gauche, surtout à la partie externe une forte injection péri-kératique et sur la partie externe de la cornée de petites érosions assez régulières partant de la périphérie et s'avançant vers le centre. Ces érosions, en quelque sorte striées, semblent développées suivant des lignes régulières se réunissant au centre. Dans toute cette région, l'insensibilité est complète.

La lésion est tout à fait superficielle et n'intéresse que la couche épithéliale. On prescrit immédiatement la poudre d'acide borique en insufflations et la compression. Aujourd'hui la cicatrisation est en bonne voie, l'injection est diminuée de moitié. Dans une huitaine de jours au plus l'herpès sera guéri.

Dr GALEZOWSKI.

DE LA NÉCESSITÉ D'UNE NUMÉRATION COMMUNE

EN PÉRIOPTOMÉTRIE[1]

Par le Dr GILLET DE GRANDMONT

La périoptométrie est l'une des études les plus utiles en ophtalmologie, non seulement pour le physiologiste, mais aussi pour le praticien; elle fournit à ce dernier tant de renseignements précis, que l'examen ophtalmoscopique n'apporte souvent plus rien qu'une simple constatation des lésions déjà pressenties.

Pour certaines affections du fond de l'œil, la périoptométrie s'impose à tel point que, sans elle, le diagnostic n'est point possible. C'est, on le comprend, aux amblyopies centrales que je fais allusion.

Si cependant cette étude ne se généralise pas chaque jour davantage dans les recherches cliniques, cela tient à deux causes la première est le temps généralement très long

1. Communication faite à la Société française d'ophtalmologie.

qu'exige la mesure du champ périphérique, la seconde est l'obligation où l'on est de transporter graphiquement l'image du champ périphérique pour conserver le souvenir exact de ses dimensions et de sa forme et surtout pour transmettre ces notions à autrui.

La première objection relative au temps qu'exige la mensuration périmétrique ne subsiste plus, suivant nous, quand l'on emploie les périmètres interrogeant simultanément deux des méridiens du globe. Dans ces conditions, l'œil de l'observé conserve l'immobilité par le seul fait qu'il est sollicité également dans quatre directions opposées. Or, l'immobilité de l'œil observé étant acquise, la périmétrie est singulièrement abrégée.

Elle l'est encore au moins autant si l'observateur n'a plus à lire sur l'arc du périmètre le nombre de degrés correspondant à la vision indirecte et surtout à fixer ceux-ci graphiquement sur un schéma préparé d'avance; ce résultat est obtenu par les périmètres enregistreurs.

Celui que nous avons fait construire par M. Verdin en 1880 et que nous avons présenté en 1881 au congrès d'Alger, répond à ces deux désiderata et journellement on prend à ma clinique, en vingt-cinq à trente secondes, quatre mensurations sur les deux méridiens principaux des yeux de malades nullement préparés à cet examen. Le double de temps est nécessaire pour huit observations sur quatre méridiens. La facilité de maniement de cet appareil et la brièveté du temps qu'exigent les observations faites par son emploi, nous permettent d'en faire un usage constant.

Mais avec les observations s'accumulent les schémas et les courbes; aussi nous a-t-il paru qu'il serait nécessaire pour la science ophtalmologique d'adopter une numération commune qui permit à chacun de comprendre l'énoncé d'un champ périphérique.

C'est à un congrès qu'il appartiendrait de prendre une telle décision et de nous indiquer la langue commune que nous devrions apprendre pour la périoptométrie.

Qu'il nous soit permis d'exposer en quelques mots la numé-

ration provisoire que nous avons admise pour notre usage clinique.

Les schémas que nous avons adoptés sont ceux qui sont le plus généralement employés, ils sont le résultat de la projection équidistante polaire des rayons lumineux passant par les arcs du périmètre de 10° à 10°, projection proposée par Færster.

Ce sont ces schémas qui sortent tout transcrits de notre périmètre après chaque observation et qui vont nous fournir une lecture facile. Prenons le champ périphérique de l'œil normal, nous voyons que la courbe passe en dehors ou du côté externe E à 90°, qu'à la partie supérieure S elle passe à 60° environ, qu'à la partie interne I elle passe à 60° aussi; qu'enfin, à la partie inférieure I elle passe à 70°. Nous aurons en écrivant sur le tableau les chiffres ci-dessous :

E. = 9
S. = 6
I. = 6
I. = 7
ou E. S. I. I. = 9667

représentant l'étendue du champ périphérique normal pour la lumière.

De même pour le bleu nous aurons :

E. S. I. I. = 8556.

pour le rouge ce sera :

E. S. I. I. = 8445.

et pour le vert :

E. S. I. I. = 7334.

Étant convenu entre nos élèves et nous que la numération commence toujours par le côté externe du champ périphérique, à la simple énonciation d'un nombre, nous connaissons la forme du champ périphérique et souvent même nous

devinons la lésion que va confirmer l'examen ophtalmoscopique.

Mais cette numération abrégée à l'aide de quatre chiffres n'est pas suffisante dans tous les cas ; il faudra alors utiliser les huit chiffres lus dans le même ordre sur les huit arcs du périmètre. C'est ainsi que le champ périphérique normal de la sensation lumineuse deviendra :

E. S. I. I. = 97.666.678.

Pour une plus grande précision dans les recherches, celles par exemple qui nous ont nécessité un tracé graphique des courbes de la vision périphérique, il y a d'autres combinaisons telle que celle des chiffres placés en exposants.

Mais je reviens aux services que rend à la clinique cette numération. Nous dit-on : le malade a de l'œil droit 4314 et de l'œil gauche 0353, nous comprenons de suite qu'il s'agit d'une hémiopie homonyme et que les champs périphériques ont bien rétrécis.

S'il s'était agi d'un glaucome, nous aurions pu avoir E. S. I. I. = 5334, comme, de fait, c'était le cas pour un malade présentant un rétrécissement concentrique avec notable rétrécissement de la partie interne.

Un malade atteint de décollement de la partie inférieure de la rétine, suite de coup de feu tiré à la lampe, nous a donné le champ périphérique :

E. S. I. I. — 7175.

En entendant dire que le nommé X... présente de l'œil droit pour champ périphérique blanc E. S. I. I. = 9664, pour rouge 3321 et pour vert 4321 et pour l'œil gauche des valeurs analogues, on ne peut penser qu'à une atrophie papillaire commençante.

Pour finir, je citerai la numération fournie par une amblyopie nicotino-alcoolique. Le champ visuel, pour le blanc, pour le rouge et pour le vert étaient normaux comme étendue, ou à peu près ; mais dans le champ du rouge et du vert, on trou-

vait un scotome central représenté par 3222, c'est-à-dire s'étendant à 30° en dehors, 20 en haut, 20 en dedans et 20 en bas.

Telle est cette numération qui nous rend de grands services journellement. Elle n'est point parfaite assurément; et nous serions heureux de l'échanger contre une meilleure. si on nous la présentait.

OPTOMÈTRE ET ASTIGMOMÈTRE BINOCULAIRE[1]

Du Dr GAZEPY

Cet instrument a pour but de déterminer binoculairement la réfraction et cela avec une rapidité et une facilité qui n'ont d'égale que la précision de la détermination.

Avant d'entrer dans la description détaillée de l'appareil, disons tout de suite que cet optomètre est destiné à remplacer les optomètres monoculaires en usage avec lesquels nous ne pouvons déterminer binoculairement ni l'hypermétropie ni l'anisométropie ni l'astigmatisme sans avoir recours à la boîte de verres. Cette dernière est aussi fort avantageusement remplacée puisque l'instrument permet d'obtenir tous les numéros qui existent dans la boîte, et de plus possède toutes les demi-dioptries, chose nécessaire chez les opérés de la cataracte. Notre appareil, par conséquent, permet de déterminer sans aucun inconvénient tous les défauts de la réfraction.

Il se compose de trois disques.

1° Un grand disque portant neuf verres sphériques convexes marqués : +0,5 +1 +1,5 +2 +2,5 +3 +3,5 + 4 + 4,5 plus un trou sans verre (marqué 0) destiné à examiner l'acuité visuelle avant correction; le diamètre du disque est de 12 centimètres, celui des verres sphériques convexes et concaves de 20 millimètres.

1. Présentation faite à la Société française d'ophtalmologie.

2° Un disque plus petit qui se laisse emboîter dans le premier; il porte trois verres convexes marqués : +5 +10 + 15 et quatre verres concaves marqués — 5 — 10 — 15 — 20, plus un trou sans verre marqué 0. Ce disque a 9 centimètres de diamètre. Ces deux disques s'emboîtent l'un dans l'autre et, en tournant, produisent quatre-vingts combinaisons représentant cent soixante verres convexes et concaves par demi-dioptries de 0,5 à 19d ,50 pour les convexes, et de 0,5 à 20d pour les concaves. Cette combinaison s'effectue par douze verres convexes et quatre concaves pour chaque œil. Les combinaisons ne peuvent se mélanger parce qu'il y a un arrêt qui indique que la série des verres convexes est épuisée; il en est de même pour les concaves.

3° Un disque plus grand que les deux autres contenant, sur chaque moitié, des verres cylindriques convexes et concaves marqués de 0, 5, 1, 1, 5, 2, 2, 5, 3, 4, 5, 6 dioptries et de 18 millimètres de diamètre; le disque de 195 millimètres de diamètre, séparé de l'appareil, se trouve placé sur le couvercle de la boîte, et peut être ajouté à l'appareil quand on veut corriger l'astigmatisme.

La grande dimension de ce disque est due à ce que les verres qu'il porte doivent se trouver sur un seul plateau pour prendre toutes les inclinaisons nécessaires. Cette inclinaison se marque à la surface du plateau par une aiguille parcourant un grand arc divisé de 5° en 5°. Ces trois disques doubles et absolument identiques sont portés par deux bras retenus en leurs centres et venant se réunir à l'extrémité par la pression d'un bouton; un ressort produit un mouvement de bascule des disques selon l'écartement des pupilles. Une aiguille enregistre cet écartement et le mouvement se produit sur une colonne verticale, maintenue sur un tube horizontal faisant centre, par un tambour qui permet de placer l'instrument verticalement ou incliné de 15° selon que l'on veut examiner la vision au loin ou de près. Il existe également une tige portant à son extrémité un écran sur lequel se trouve un verre rouge; cet écran basculant à droite et à gauche permet de l'interposer entre l'œil, tantôt pour le couvrir et faire

l'examen monoculaire, tantôt pour l'examen de la diplopie.

Le pied de l'instrument est formé par la boîte qui le contient; les charnières du couvercle sont mobiles et permettent de le



séparer de la boîte. Sur le fond de la boîte et en face de l'instrument existe un pupitre qui glisse comme un tiroir et peut se rapprocher ou s'éloigner de l'œil examiné.

Quant au maniement de l'instrument il est fort simple. On ouvre la boîte, on enlève le couvercle, on soulève l'instrument qui se place verticalement; on place ensuite le malade devant les deux disques en regard des trous qui portent 0. Ces trous peuvent se rapprocher ou s'éloigner selon l'écartement des pupilles, grâce à un bouton qui se trouve au milieu des deux disques.

L'examen se fait d'abord monoculairement en couvrant l'œil opposé avec l'écran médian qui bascule sur son côté. Ainsi se déterminera l'acuité visuelle sans correction par les trous portant 0 dépourvus de verres.

Maintenant pour faire la correction nous n'avons qu'à tourner le disque avec la main comme à l'opthalmoscope; le nombre de dioptries est marqué à côté du verres. Les + ou sphériques convexes sont argentés; les — ou sphériques concaves sont dorés. S'agit-il de déterminer l'astigmatisme, on ajoute à l'instrument le disque qui porte les verres cylindriques ou les deux disques selon que l'examen est monoculaire ou binoculaire. Cette adaptation se fait comme nous l'avons dit plus haut (Voy. 3°). Ce disque une fois placé devant l'œil examiné nous n'avons qu'à le tourner sur son centre pour placer le verre devant l'œil. Quant à l'inclinaison son degré nous est indiqué par un index qu'on tourne. Les verres cylindriques portent inscrit à leur côté le nombre de dioptries. L'examen de la diplopie se fera par l'intermédiaire du verre rouge.

La construction de cet appareil est due à M. Nachet jeune.

Dr G. Gazépy.

SOCIÉTÉ FRANÇAISE D'OPHTALMOLOGIE

COMPTE RENDU DE SA TROISIÈME SESSION

Par F. DESPAGNET

(*Suite*)[1]

SÉANCE DU MERCREDI 28 JANVIER 1885

Présidence de M. Landolt.

M. Masselon. — *Les prolongements anormaux de la lame criblée.* — L'auteur insiste sur l'importance pratique de la connaissance des anomalies congénitales de la papille afin de ne pas les confondre avec certaines altérations acquises.

La lame criblée tire son origine de trois sources : 1° du cordon connectif qui enveloppe les vaisseaux centraux ; 2° de la sclérotique ; 3° de la choroïde. Suivant que l'une ou l'autre de ces parties prendra une extension exagérée, de façon à gagner une portion de la papille où celle-ci, grâce à la direction longitudinale prise par ses fibres, est devenue transparente, il en résultera que l'on constatera sur le disque papillaire, ou à son voisinage, des productions blanchâtres légèrement teintées de bleu qui viendront modifier l'aspect ordinaire de la papille.

Il est facile d'établir une distinction très nette entre les prolongements anormaux de la lame criblée et les plaques de fibres nerveuses à double contour. Tandis que ces dernières présentent constamment un aspect radié, et sont séparées de la lame criblée par une étendue sans laquelle les fibres se montrent normales, les prolongements anormaux de la lame criblée affectent une disposition plus ou moins enchevêtrée et on peut voir leur continuité jusqu'à la lame elle-même.

M. Dor croit que la confusion doit être facile entre ces prolongements et les fibres à double contour.

M. Parent ne croit pas que ces faits soient rares. Il a souvent eu l'occasion d'observer des cas semblables à ceux que décrit M. Masselon et dont il fait passer le dessin. Mais il les a toujours compris sous la dénommination de *plaques fibreuses* congénitales. Comme M. Dor il lui semble qu'une distinction bien nette doit être difficile.

M. Nicati signale l'analogie entre les fibres connectives dé-

1. Voir le numéro de février.

[illegible] par M. Masselon et les productions fibreuses que l'on observe dans certains cas anciens d'amblyopie par intoxication.

M. Masselon répond qu'on ne pourrait douter dans les productions étudiées par lui de leur nature celluleuse : la direction des fibres, leur enchevêtrement, leur coloration, ne peuvent se rapporter à des plaques de fibres nerveuses à double contour. Si l'on considère en outre que l'on suit le prolongement de ces productions jusqu'à la lame criblée, on conviendra que la dénomination qu'il leur a donnée semble juste.

M. Chibret. — *Le sublimé dans l'antisepsie oculaire.* — Je crois que malgré leur action bienfaisante, les antiseptiques employés ordinairement en chirurgie oculaire, tels que l'acide borique, l'acide phénique sont souvent insuffisants.

S'inspirant des préceptes donnés par M. Tarnier et des procédés qu'il avait mis en usage, M. Chibret a depuis huit mois employé dans sa pratique comme agent antiseptique le sublimé. Au début, il se servait de pommade ou de solutions en instillations, mais il n'a pas tardé à les remplacer par de véritables irrigations.

L'appareil qu'il emploie est un simple siphon en caoutchouc, avec tube d'ébonite en U au sortir du flacon et embout terminal effilé, également en ébonite et recourbé en U; cette dernière pièce est munie d'un robinet qui n'est pas indispensable. Le siphon, une fois amorcé avec de l'eau, l'est pour toujours, si l'on a soin, après s'être servi de l'appareil, de passer en sautoir, au goulot du flacon, le tube en U terminal.

La solution employée est celle au 1/2000 : elle est tolérée sans inconvénient sérieux par l'œil sain ; l'œil malade la supporte six fois par vingt-quatre heures sans aucune réaction : tout se borne à de la cuisson.

Par un scrupule bien légitime, M. Chibret a commencé par traiter avec le sublimé des cas de kératite à hypopyon graves. Frappé de la diminution *énorme* de la suppuration et de l'amélioration concomittante, il s'est enhardi et, dans un cas de panophtalmie, consécutif à un traumatisme, il a débridé un clapier de la région scléroticale, et n'a pas craint de faire pénétrer l'irrigation jusqu'au corps vitré encore indemne de suppuration. La panophtalmie fut *jugulée*.

Depuis lors, il a eu à traiter deux suppurations de la cornée à l'issue de l'opération de la cataracte : la première, d'une forme peu grave, la seconde au contraire, à marche rapidement envahissante, avec infiltration totale de la cornée, un de ces cas qui ne pardonnent pas avec l'acide borique et l'acide phénique, et qui se terminent par un leucome étendu ou par l'atrophie du globe. La suppuration était tarie le septième jour et le quinzième, la cornée

avait complètement repris sa transparence; un exsudat pupillaire blanchâtre restait seul témoin du commencement de suppuration.

Bien qu'il ne s'agisse que d'un seul cas, il paraît peser lourdement dans la balance, et l'emporter sur un nombre considérable d'autres moins probants.

D'ailleurs, la manière dont se comporte le sublimé vis-à-vis de la kératite à hypopyon est tellement significative, qu'il n'y a pas à douter de son action héroïque contre la suppuration post-opératoire de la cataracte. Il laisse tellement loin derrière lui les acides borique et phénique, et les cautérisations ignées, qu'il n'est guère possible de croire à l'intensité de ses effets avant de les avoir constatés de visu.

Il est arrivé à M. Chibret, dans un autre ordre d'idées, et à titre de prévention, de faire des énucléations avec irrigation post-opératoire avec le sublimé, et de n'avoir pas à constater une trace de suppuration sur le pansement pendant la période de cicatrisation.

Pour obtenir ces beaux résultats, il ne suffit pas de lotionner les surfaces à désinfecter, il *faut les irriguer avec une certaine vigueur de jet, de manière à donner au liquide une force de pénétration lui permettant d'agir non pas seulement à la surface, mais encore dans la profondeur des tissus en suppuration.* L'auteur insiste sur ce point. Si l'on n'est pas pénétré de cette vérité on n'agit que superficiellement et le travail d'infection continue dans les couches plus profondes : on soulage, mais on n'arrête pas.

La force du jet est facilement augmentée ou diminuée par l'élévation ou l'abaissement du flacon.

Cette question de pénétration explique comment on échoue avec les instillations de sublimé au $\frac{1}{2000}$, alors que l'on réussit avec la même solution employée en irrigation d'une manière convenable.

Il est une difficulté qui se présente assez souvent dans l'emploi des irrigations au sublimé : l'œil malade affolé par le jet liquide, tend à fuir vers en haut; en même temps les paupières tendent à se fermer. Dans ces conditions le pansement, ne pouvant être fait convenablement, ne donne que des résultats incomplets.

La cocaïne est venue lever toute difficulté à cet endroit. Il suffit d'une instillation avant l'irrigation pour donner à l'œil toute la tolérance nécessaire à une bonne irrigation.

Bien qu'il ne se base que sur une pratique de huit mois, l'auteur n'hésite pas à poser les conclusions suivantes :

1° Le sublimé est de beaucoup le plus puissant des antiseptiques connus pour éviter ou combattre la suppuration de la cornée ou du globe de l'œil;

2° La solution au $\frac{1}{2000}$ est suffisante et bien tolérée par l'œil;

3° Pour jouir de toute son efficacité, le sublimé doit être employé en irrigations dirigées sur les surfaces suppurantes, avec une force de jet proportionnée à la profondeur des tissus en suppuration;

4° Le siphon réalise un bon type d'appareil pour l'emploi du sublimé.

M. Dianoux ne partage pas l'enthousiasme de M. Chibret pour le sublimé. Il n'a pas vu que l'évolution septique des plaies ait pu être modifiée par cet agent. Dans l'ulcère à hypopyon, même en joignant aux lotions les pansements avec la liqueur de Van Swieten, les injections du même liquide dans le sac, il n'a rien vu qui différât de ce qu'il obtenait par l'acide borique en solution ; rien non plus dans l'ophtalmie purulente qui lui a paru favorablement influencée par l'acide borique en poudre (le sac conjonctival en est bourré). Si le sublimé s'oppose à la formation des microbes, il ne les détruit pas, une fois qu'ils sont développés, à la dose que l'on est obligé de ne pas dépasser.

Dr Chibret (Clermont-Ferrand). — *La sensibilité de l'iris considérée au point de vue de l'iridectomie.*

La section irienne, sans traction, est à peine ressentie par le patient; les tractions très faibles sur les insertions de l'iris donnent lieu à une légère douleur; les tractions fortes, surtout celles qui s'accompagnent d'arrachement, entraînent une vive douleur. De même si l'on rompt des synéchies antérieures ou postérieures.

Le procédé d'iritomie que M. Chibret emploie pour l'opération de la cataracte lui a permis, avant que la cocaïne ne fût connue, de constater régulièrement l'absence de douleur pendant la section irienne; la douleur apparaissait au contraire quand il procédait par la méthode habituelle avec la pince et les ciseaux.

Ce sont surtout les tractions sur les insertions qui déterminent la douleur. S'il en était autrement, on ne pourrait s'expliquer l'analgésie pendant la section irienne avec la seule pince-ciseaux, c'est-à-dire sans tractions sur le corps ciliaire.

Au reste, ceux qui font des sphinctérotomies avec délicatesse ont pu constater que cette opération est à peine ressentie par le patient, alors que la douleur est vive quand on pratique l'iridectomie en deux temps, avec arrachement des insertions.

Comme conclusion, M. Chibret formule la proposition suivante : *L'iridectomie n'est réellement douloureuse que lorsqu'elle s'accompagne de tractions ou surtout d'arrachement des insertions iriennes.*

La cocaïne ne donne pas à ces considérations un intérêt purement rétrospectif; en effet l'anesthésie de l'iris sous l'influence de cet agent n'est pas absolue, selon toute vraisemblance. Mais, en outre,

dans l'iridectomie qui accompagne la cataracte, il n'est pas indifférent d'irriter inutilement des nerfs appartenant à une membrane dont l'inflammation est toujours à redouter. Il découle de là une seconde et dernière conclusion : *Dans l'opération de la cataracte, la sphinctérotomie, optiquement préférable, l'est encore en ce sens qu'elle est moins vulnérante et moins irritante pour les nerfs de l'iris.*

M. Gayet (Lyon). — *La tuberculose conjonctivale.*

M. Gayet retrace rapidement l'historique de la tuberculose conjonctivale et expose les détails d'une observation de l'espèce recueillie par lui. Il s'agit d'une jeune fille de vingt-six ans, observée en février 1884, portant les lésions décrites ci-dessous :

La paupière supérieure retournée présente une série de lésions différentes d'aspect, suivant leur âge. D'abord deux nodules, bleu grisâtre, noyés dans la conjonctive tarsale, sur lesquels viennent mourir de petits vaisseaux rayonnants. Ailleurs, ce sont des ulcérations de forme aphteuse, du fond desquelles s'élèvent, comme une couronne, des follicules, tassés les uns contre les autres, et vascularisés de façon à montrer à leur surface les sommets des anses vasculaires. Dans le fond du cul-de-sac, vers l'angle interne, se trouve une accumulation des produits de cette nature qui forment là une véritable tumeur d'aspect jaunâtre et gélatiniforme.

La paupière inférieure présente vers son milieu une seule ulcération : celle-là est creuse, à fond gris et à bords taillés à pic.

Les surfaces de la conjonctive, intermédiaires aux parties malades sont légèrement rouges, avec des papilles un peu gonflées et recouvertes d'un écoulement catarrho-muqueux.

D'autre part, il existe un ganglion préauriculaire du côté des paupières malades.

Un fragment de la tumeur palpébrale, examiné au microscope, a révélé que cette tumeur répondait à la forme *lupique* de la tuberculose. Des parcelles du néoplasme, inoculées à des lapins, ont entraîné la tuberculose de ces animaux.

Ce qui est surtout intéressant dans l'observation de M. Gayet, c'est que chez ce malade il s'est développé, dans la suite, d'énormes ganglions cervicaux qui sont entrés en suppuration.

M. Gayet croit que le point de départ de cette tuberculose ganglionnaire réside dans la tuberculose locale primitive de la conjonctive.

M. Parinaud faisant allusion à l'examen microscopique dont il a été question dans la communication précédente, rappelle qu'on considère aujourd'hui le lupus comme une variété de tubercule, mais la différence clinique reste très grande. Il y a actuellement à l'hôpital Saint-Louis, dans le service de M. Besnier, un malade

atteint précisément de lupus de la conjonctive, dont la lésion ne ressemble en rien à la tuberculose de la conjonctive qu'il a observée, ni à ce qu'il lui semble, au cas de M. Gayet. M. Parinaud est surtout frappé par les caractères différentiels suivants : l'ulcération tuberculeuse a des contours nets, présente à sa surface ou dans son voisinage des granulations grises ou jaunâtres ; le lupus des muqueuses n'est pas exactement limité. La tuberculose vraie évolue assez rapidement ; le lupus évolue très lentement. Le tubercule de la conjonctive semble provoquer constamment de l'engorgement ganglionnaire ; le lupus n'occasionne pas d'engorgement semblable, ni sur l'œil, ni ailleurs.

M. Dufour a vu un cas, semblable à celui de M. Gayet, chez une fille de dix-sept ans : les nodules étaient plus gros et il existait un ganglion préauriculaire. Le sujet avait l'habitus tuberculeux, mais il n'y avait rien de suspect au poumon. Actuellement, quatre ans après la première observation, il n'y a pas phtisie pulmonaire et les ganglions préauriculaires ne sont pas plus développés. Ce fait paraît surtout intéressant à cause de la longue durée — quatre ans — qui sépare les accidents primitifs de la conjonctive et la santé constatée du poumon.

M. Nicati a étudié un cas, analogue par sa marche, à celui de M. Gayet. Il en connaît un second : ayant adressé à un confrère une jeune fille avec le diagnostic « tubercule de la cornée », alors qu'il existait une bonne santé apparente chez le sujet, il apprit ultérieurement, deux mois après, la mort de la malade par phtisie galoppante. La cornée avait du reste guéri.

M. Abadie fait remarquer qu'avec nos idées actuelles, le diagnostic des cas de l'espèce n'est possible que si l'on trouve le bacille spécifique, le produit tuberculeux ne pouvant s'affirmer que par là. Un autre critérium ce sont les inoculations expérimentales.

M. Gorecki a constaté dans un cas d'ulcération de la conjonctive, ayant tous les caractères décrits par M. Gayet (granulations, ulcération rapide, forme aphteuse consécutive), l'engorgement du ganglion préauriculaire. Il présumait au début qu'il s'agissait d'une ulcération syphilitique, mais la diathèse ne se manifesta point. Les attouchements avec le tartrate ferrico-potassique amenèrent, en cinq semaines, la cicatrisation des ulcérations, avec perte de substance, et le ganglion disparut.

M. Panas (Paris). — *Étude expérimentale sur la tuberculose de la cornée.*

M. Panas poursuit depuis un an avec M. Vassaux, son chef-adjoint de laboratoire, des expériences d'inoculation de tubercules dans la cornée. Son but était : 1° de suivre pas à pas l'évolution du

tubercule dans le tissu cornéen ; 2° de déduire, des faits acquis par voie expérimentale, les caractères que doit revêtir la tuberculose de la cornée chez l'homme.

Le point de départ de ces intéressantes recherches a été l'observation d'une malade dont M. Panas retrace l'histoire à grands traits. Une dame de trente ans, lymphatique, consulta l'auteur pour des douleurs ciliaires ressenties à la partie supérieure de la sclérotique de l'œil droit; cinq jours plus tard il existait au niveau indiqué une injection sclérale profonde et une nébulosité légère du quart supérieur de la cornée. L'infiltration cornéenne alla augmentant : les vaisseaux épiscléraux s'avançaient huit jours après sur le territoire de la cornée ; un point blanc, ressemblant à une granulation miliaire fit son apparition dans l'épaisseur des lames de la cornée, près du limbe. D'autres points s'ajoutèrent au premier, devinrent confluents, et le quart supérieur de la cornée se montra le siège d'une ulcération pulpeuse, jaunâtre, rappelant les ulcères tuberculeux des muqueuses. L'ulcération (aspect caséeux) fit des progrès et ne s'arrêta qu'à la jonction des 2/3 supérieurs avec le 1/3 inférieur de la cornée. Le processus, marchant par étapes, était toujours marqué par l'apparition de points analogues à ceux dont il a été question plus haut.

L'état général devenu suspect ne fit que confirmer les soupçons d'une affection tuberculeuse locale (mouvement fébrile le soir, sueurs nocturnes, amaigrissement, etc.).

M. Brouardel, consulté, estima qu'une poussée tuberculeuse était imminente dans les poumons et fut frappé, comme M. Panas, de la physionomie tuberculeuse des lésions cornéennes.

Sans que le mal se soit propagé à d'autres tissus de l'œil, la large ulcération cornéenne s'est élargie, puis cicatrisée en trois mois (albugo) et la malade qui depuis trois ans, habite le bord de la mer a vu son état général subir une heureuse transformation.

De ce point de départ clinique est née l'étude expérimentale, entreprise par l'auteur chez le lapin.

La matière inoculée à la cornée est constituée par de minimes parcelles de tubercule demi-transparent ou jaune transportées *avec toutes les précautions voulues*. Le tubercule est lui-même emprunté à une tuberculose viscérale, expérimentale, et l'on y a constaté au préalable l'existence du bacille de Koch.

Huit lapins ont subi l'inoculation dans les deux yeux. Cinq de ces animaux ont été inoculés au moyen de tubercules recueillis à la surface du péritoine, dans la rate, etc.; pour les autres, on s'est servi du liquide des ulcérations provoquées chez les précédents.

M. Panas décrit ensuite les phénomènes qui se développent à la suite de la piqûre cornéenne chez l'un des lapins mis en expé-

rience. Les cinq à six premiers jours, la cornée reste transparente : aucune réaction inflammatoire. Vers le 7e jour, une petite tache blanchâtre apparaît au niveau de la piqûre, en même temps que se montrent quelques vaisseaux le long du muscle droit le plus voisin de la piqûre. Le 8e jour, l'injection s'accentue, la périphérie de la cornée en regard de la piqûre devient opalescente ; au point inoculé apparaît un nodule blanc laiteux, mesurant environ 1/2 millimètre. Le 9e jour, tache en forme de trèfle, constituée par trois points fusionnés ; opalescence des régions cornéennes voisines et vascularisation : des vaisseaux s'avancent entre les lames sous forme de pinceaux fins. Le 12e jour, autour de la tache primitive et dans la zone périphérique un semis de points blancs irrégulièrement espacés. A partir de ce moment, l'opalescence de la cornée diminue. Le 21e jour, elle a complètement disparu. La tache primitive est jaunâtre, ressemble à un abcès interstitiel de la cornée. Le 22e jour, l'épithélium sus-jacent se desquamme; une ulcération apparaît. Les autres points blanchâtres grandissent et se fusionnent. Le 23e jour, il existe une véritable ulcération large et profonde (bacilles caractéristiques dans le liquide de l'ulcération). Les tubercules centraux fusionnés se desquament à leur tour, d'où nouvelle ulcération.

Aprés une période d'inoculation il y a donc eu une période d'évolution qui s'arrête au moment où l'épithélium cornéen se desquame. Alors commence la période d'ulcération. Fait important, arrivé au summum de son évolution, le tubercule se reproduit, en émettant autour de lui de jeunes colonies (période de dissémination) qui se rattachent bientôt à la source primitive, s'ulcèrent et concourent à l'agrandissement de l'ulcération.

Au terme de leur évolution les produits tuberculeux se désagrègent (fin de la 4e semaine) et s'éliminent avec le tissu qui leur a servi de matrice, d'où perte de substance (période d'ulcération).

Sous l'influence des matériaux nutritifs apportés par les vaisseaux du pannus, l'ulcère se déterge, se répare et se cicatrise (transparence normale chez l'un des sujets après le 6e mois); c'est la période de réparation.

Suivant l'étendue et la profondeur des lésions, *la guérison a lieu* avec une perte de substance plus ou moins notable.

La durée des périodes est à peu près la suivante : Inoculation, huit à dix jours; ulcération du 8e au 22e jour ; réparation, du 12e au 44e jour à partir de la première apparition du tubercule. Les générations successives des tubercules modifient naturellement la durée des périodes.

Le processus est quelquefois malin (destruction de la cornée); d'autres fois la période d'ulcération fait défaut.

D'autre part, bien qu'ils fussent dans des conditions d'hygiène laissant à désirer, les lapins observés pendant deux à huit mois n'ont pas dépéri et *à leur autopsie on n'a jamais constaté de généralisation dans les viscères.*

Les yeux de tous les animaux mis en expérience ont été examinés histologiquement. Les détails des examens seront prochainement publiés.

Il est à remarquer que les lésions même étendues, provoquées par MM. Panas et Vassaux, sont restées localisées à la cornée. Elles ne se propagent aux autres parties de l'œil qu'à la condition qu'il y ait perforation et pénétration de virus tuberculeux dans la chambre antérieure. On se trouve alors dans les conditions d'une inoculation directe sur l'iris et l'on sait avec quelle rapidité, ces lésions tuberculeuses se propagent au tractus uvéal et aux autres parties de l'œil.

M. Panas conclut en disant que la tuberculose de la cornée, spontanée ou expérimentale, peut revêtir la forme de certaines kératites dites stumeuses profondes. Maints abcès et ulcères de la cornée, réputés d'origine strumeuse pourraient bien n'être en réalité que des manifestations d'une tuberculisation localisée de cette membrane. L'inoculation du tubercule dans la cornée peut guérir et il en est de même pour d'autres tuberculoses locales (testicule, articulations, os, tissu cellulaire et même le poumon). Rechercher les bacilles de Koch dans le pus des abcès, inoculer celui-ci dans la chambre antérieure ou dans la cavité séreuse d'un animal sain, voilà qui pourra trancher la question. Etant donné que la tuberculose de la cornée peut guérir sur place, et que jusqu'ici nous ignorons s'il y a des cas de généralisation, il n'y a pas lieu jusqu'à présent de proposer l'ablation partielle et encore moins totale de l'organe malade, en vue de prévenir la généralisation du mal. Du reste, même l'inoculation de la matière tuberculeuse dans l'intérieur de l'œil chez le lapin, ne donne lieu qu'exceptionnellement à une généralisation de tubercules, fait qui est tout à fait en opposition avec la doctrine qui prévaut aujourd'hui et d'après laquelle on conseille d'énucléer le globe sitôt qu'on a reconnu l'existence de tubercules dans l'œil pour éviter la généralisation à l'organisme entier.

M. Panas termine sa communication en exprimant l'espoir qu'elle aidera à faire reconnaître la tuberculose de la cornée lorsqu'elle existe. C'est le but qu'il a poursuivi.

M. Gillet de Grandmont rappelle les inoculations de tubercules faites dans la cornée par Amanni (1872). D'autre part, M. Salomonsen de Copenhague a observé que, chez les lapins ayant survécu quelques mois au développement de la tuberculose de l'iris

(inoculation dans la chambre antérieure), il existait de la tuberculose pulmonaire. Il importe donc de savoir, si oui ou non, la cornée est un terrain d'exception propre à la progression du bacille.

M. Gillet de Grandmont a observé un processus analogue à celui que M. Panas vient de décrire dans la cornée : il avait introduit, dans la chambre antérieure d'un lapin, un fragment de plaque muqueuse. Ce dernier se greffa sur l'iris, mais le 16e jour, la sclérotique s'injecta dans le point le plus voisin de la plaie cornéenne; la cornée se vascularisa dans le point intéressé par le couteau et deux jours après, de petits abcès miliaires, jaunâtres, apparurent sur la partie de la cornée restée transparente. (Mort de l'animal trois jours plus tard.) M. Gillet de Grandmont fait également allusion à une inoculation de tubercule, faite dans la chambre antérieure et suivie, au 25e jour, d'une iritis plastique. Cette double inoculation avait pour but de reproduire, s'il était possible, une lésion observée sur un enfant, âgé de sept mois, fort débile et aveugle. Chez ce petit malade, les pupilles étaient oblitérées par des exsudats et, sur les deux iris, existaient de nombreuses granulations miliaires, d'un blanc jaunâtre (trente-cinq à gauche, quinze à vingt à droite). Elles avaient l'aspect de tubercules crus du poumon ou de tubercules de l'iris provoqués par inoculation dans la chambre antérieure, tels que Cohnheim, Grancher et d'autres les ont obtenus. On aurait conclu à une granulie de l'iris s'il n'existait des antécédents de syphilis chez les parents. L'enfant fut soumis aux frictions mercurielles, et la mère, qui l'allaitait, à l'iodure de potassium. Les granulations de l'iris disparurent en quinze jours, mais il survint à gauche une gomme vascularisée. La relation écourtée des faits qui précèdent a pour but de signaler l'analogie qui existe entre les formes que la syphilis et la tuberculose peuvent revêtir.

M. Parinaud a observé comme M. Panas la tuberculose spontanée et la tuberculose expérimentale de la cornée : La tuberculose spontanée sur un malade qu'il a présenté à la *Société de chirurgie* en 1879; la tuberculose expérimentale dans une inoculation relatée dans son travail sur *la tuberculose de la conjonctive*.

Il n'est pas aussi convaincu que M. Panas de l'immunité des tuberculoses oculaires au point de vue de la généralisation. Dans deux cas de tubercule primitif de l'iris qu'il a observés, la mort est survenue deux ans après environ. Dans une inoculation pratiquée sur l'œil d'un lapin avec du tubercule de la conjonctive de son malade, les poumons étaient farcis de tubercules, en transformation caséeuse dès le 58e jour.

SÉANCE DU 29 JANVIER 1885.

Présidence de M. Dianoux.

M. ABADIE (Paris). *Des complications de la myopie progressive.*

M. Abadie a déjà publié antérieurement un travail sur l'insuffisance des muscles droits internes et sur les moyens d'y remédier par la ténotomie partielle des droits externes.

En traitant cette question, à cette époque, il cherchait à atteindre un double but :

1° Montrer que les phénomènes d'asthénopie musculaire sont peut-être plus fréquents qu'on ne le croit généralement, et ne sont pas toujours l'apanage exclusif des hauts degrés de myopie ;

2° Établir que les moyens d'action que nous possédons pour remédier à ces troubles fonctionnels, à savoir les verres prismatiques ou la ténotomie complète des droits externes, avec suture conjonctivale, étaient ou insuffisants ou dangereux.

Les verres correcteurs ou la ténotomie complète ne pouvaient s'appliquer qu'aux cas extrêmes, ou très légers ou très accusés, tandis que dans la plupart des cas intermédiaires, de beaucoup les plus nombreux, la ténotomie partielle donnait d'excellents résultats.

Il revient aujourd'hui sur ce sujet, d'abord, pour confirmer les données qu'il a déjà défendues, et signaler, en s'appuyant sur une expérience clinique plus étendue, les réels services que cette opération peut rendre pour combattre l'asthénopie musculaire. C'est aussi pour montrer, et c'est là le point de vue nouveau qu'il désire développer, que certaines lésions matérielles liées au développement de la myopie progressive et à l'ectasie exagérée des enveloppes de l'œil, sont aussi justiciables de ce mode de traitement.

Qu'observons-nous le plus habituellement chez les myopes? Le staphylome postérieur occupant le côté externe du nerf optique; puis la scléro-choroïdite postérieure qui n'est autre chose qu'un staphylome à évolution progressive; dans les degrés les plus élevés des foyers de chorio-rétinite, des hémorragies localisées dans la région de la macula; enfin, dans la myopie excessive, des choroïdites atrophiques s'étendant depuis le pôle postérieur jusqu'aux régions équatoriales, avec corps flottant dans le vitreum.

L'importance de ces lésions est en général en rapport avec l'allongement, la distension du globe oculaire, et par suite, avec les progrès de la myopie. Elles sont toujours graves, en raison du rôle physiologique si délicat des points envahis, mais c'est ici bien

plus une question de siège que d'étendue. La tache jaune est-elle intéressée, pour si peu que ce soit, la vision centrale pourra être abolie désormais et la lecture rendue impossible, tandis qu'une vaste plaque atrophique, entourant la macula, mais n'empiétant pas sur elle, ne provoquera qu'un scotome qui passera presque inaperçu. M. Abadie a remarqué que chez un certain nombre de malades, atteints d'insuffisance des droits internes, avec des lésions du pôle postérieur de l'œil, la ténotomie partielle, tout en faisant cesser les symptômes de l'asthénopie musculaire, exerçait aussi une influence favorable sur l'acuité visuelle qui s'améliorait, et sur la réfraction de l'œil qui diminuait parfois d'une à deux dioptries. Cette action favorable de la ténotomie s'explique assez aisément, si l'on réfléchit aux causes qui produisent les lésions variées du pôle postérieur de l'œil chez les individus atteints de myopie progressive. Ces causes, en effet, sont purement d'origine locale et n'ont rien à faire avec la constitution du sujet. On ne les rencontre presque jamais chez les hypermétropes et les emmétropes dont la constitution est pourtant la même que celle des myopes. Cette désorganisation, circonscrite au pôle postérieur de l'œil, par quel mécanisme se produit-elle?

Sans s'arrêter aux théories qui ont été mises en avant pour expliquer le développement de la myopie progressive, l'auteur se contente de dire que la plus conforme aux faits cliniques et anatomo-pathologiques est celle d'Emmert.

Quand on examine sur un cadavre un œil myope et son attache au nerf optique, on constate que du côté temporal les lames de la sclérotique, dans les poins où elles vont se continuer avec les gaines du nerf optique, sont profondément disloquées. Dans toute la région du staphylome et de la plaque de choroïdite atrophique qui lui correspond, la paroi scléroticale, au lieu d'être ferme et résistante, comme dans le reste de son étendue, est séparée en deux feuillets, par suite du prolongement et de l'agrandissement de l'espace vaginal du nerf optique. Or, si cette dislocation de la paroi s'accentue, que va-t-il survenir? A ce niveau, dans le voisinage du pôle postérieur, pénètrent les vaisseaux et nerfs afférents au globe oculaire; là aussi émergent quelques vaisseaux efférents. Que si dans leur trajet, à travers la paroi rigide de la sclérotique, ces vaisseaux et nerfs manquent de soutènement, s'ils traversent un espace vide (agrandissement de l'espace vaginal) dont la situation et la forme change presque à chaque instant avec la position du regard, on comprend facilement les troubles, les ruptures vasculaires qui peuvent s'ensuivre et les lésions matérielles qui en seront la conséquence forcée. Comment prévenir ces désordres, y remédier ou tout au moins empêcher qu'ils n'aillent en s'accentuant?

Pour cela, il faut atténuer la pression, les tiraillements que subit l'insertion scléroticale externe du nerf optique pendant l'acte de la convergence.

On peut atteindre ce but de deux façons. En invitant le malade à s'abstenir de travaux minutieux de lecture et écriture, etc.

En affaiblissant les muscles droits externes par la ténotomie partielle avec ébarbements.

Conformément à ces prévisions, l'observation clinique a montré à M. Abadie que chez un certain nombre de malades, appartenant à cette catégorie, la ténotomie partielle procurait une amélioration réelle.

Les désordres, signalés tout à l'heure, marchant de pair avec une myopie à caractère très progressif, finissant par rendre impossible la vision binoculaire, se rencontrent fréquemment chez des sujets n'ayant jamais porté de lunettes, et faisant par conséquent, en raison de la structure dioptrique de leurs yeux, très peu d'efforts d'accommodation, mais de grands efforts de convergence. Ces lésions qui désorganisent la région de la macula sont, au contraire, plus rares chez les myopes qui, munis de verres correcteurs appropriés, font peu d'efforts de convergence, mais accommodent presque autant que des emmétropes.

Aussi sans avoir l'intention de traiter à fond la question de la myopie progressive et d'accumuler les preuves qui lui paraissent décisives en faveur de la théorie de la convergence, M. Abadie se borne-t-il à faire remarquer seulement qu'elle acquiert une nouvelle force par la valeur clinique des faits qu'il vient de soumettre à la Société.

M. Bacchi demande à M. Abadie, s'il sectionne les deux muscles droits externes ou un seul? Il approuve d'autant plus la pratique de M. Abadie qu'il a lui-même subi, en 1869, la section des deux droits externes, opération qui a été exécutée par le professeur Reymond (de Turin) avec un résultat des plus satisfaisants. La myopie marchait rapidement, les muscles droits internes étaient insuffisants; le travail était devenu impossible. L'amétropie diminua de 4 dioptries, et l'acuité visuelle s'améliora très sérieusement. Depuis lors, M. Bacchi peut travàiller plusieurs heures sans fatigue et n'a plus à se plaindre de sa myopie.

M. Javal émet une conviction opposée à celle de M. Abadie. Il croit que la théorie de l'accommodation est surtout essentielle dans la genèse de la myopie. La myopie progressive se retrouve, en effet, chez les borgnes. La diminution de la myopie constatée par M. Abadie, à la suite de ses opérations, est probablement un résultat apparent. Dans ces cas, il eût fallu déterminer la réfraction, après un long usage de l'atropine. Les instillations doivent se faire

pendant huit jours et plusieurs fois le même jour. Tel qui est myope — 2 D avant les instillations, se trouve être hypermétrope après. M. Javal a vu, au bout de quatre jours, des différences de 4 dioptries. Graefe a opéré un malade chez lequel, après chaque ténotomie, la myopie était oubliée pour un ou deux ans. M. Javal a observé un sujet chez lequel un œil dévié avait accusé progressivement, quinze ans après un mauvais examen, un peu d'astigmatisme, et de l'hypermétropie. Un an plus tard, l'ophtalmomètre accusait chez cet homme un fort astigmatisme de l'œil dévié. Un verre cylindrique améliora son état. La ténotomie aurait produit ici des récidives.

M. Dransart est convaincu de l'action favorable de la ténotomie du droit externe dans les cas de myopie progressive. Mais l'action curative peut s'expliquer d'une autre façon. En s'appuyant sur les données de l'anatomie normale et de la physiologie, ainsi que sur les données cliniques de la circulation oculaire, circulation qui se fait surtout aux deux pôles de l'œil, par les voies lymphatiques et directement au travers des milieux et des membranes de l'œil, comme le démontrent les injections au bleu de Prusse ; s'appuyant d'autre part sur ce fait, que la myopie est surtout produite par un trouble circulatoire qui résulte de facteurs divers, M. Dransart croit que la ténotomie du droit externe agit favorablement en produisant une surface de filtration plus facile, et cela par la section de la conjonctive, de la capsule de Ténon et du droit externe. La cicatrice résultant de l'acte opératoire est facile à traverser pour les liquides de l'œil. De là l'action heureuse de la ténotomie. Cette manière de comprendre la myopie progressive lui a fait proposer en 1883, au congrès de Rouen, de diriger contre cette affection, l'action si efficace de l'iridectomie et de la sclérotomie, bien entendu quand les autres médications ne réussissent pas à arrêter le processus myopique.

M. Chibret s'élève contre les tendances absolutistes, si dangereuses en étiologie, et qui consistent à se rabattre sur une cause unique. Il soutient « au nom de la clinique » : 1° que les spasmes de l'accommodation et de la convergence ont tous les deux une action dans le développement progressif de la myopie ; 2° que le spasme accommodatif précède et entraîne celui de la convergence. Quoi qu'il en soit de ce dernier point, M. Chibret satisfait à trois indications dans la thérapeutique de la myopie progressive : 1° il supprime le spasme de l'accommodation par l'atropine et par le repos absolu de cette fonction pendant un mois ; 2° il ramène le punctum proximum à 30 centimètres par des verres concaves pour faire cesser l'excès de convergence et, d'autre part, il empêche le rapprochement de l'objet fixé, par l'interposition d'une règle de 30 centi-

mètres, tenue de la main gauche contre la tempe. Tout ceci sans préjudice du traitement général.

M. Suarez, imitant en cela la manière de faire de M. Knapp, ne délivre les verres concaves qu'après trois examens : 1° examem sans atropine; 2° avec atropine: 3° examen définitif. Il a très souvent constaté, comme l'indique M. Javal, des écarts de 1 et 1/2D, voir de 4D dans un cas où l'atropinisation avait été pourtant prolongée pendant quatre mois. Il ne pense pas avec M. Chibret que c'est le spasme de l'accommodation qui amène la convergence; il admet l'inverse. La ténotomie du droit externe explique la diminution de la myopie; cette section, donnant moins de travail à exécuter au droit interne dans la convergence, la contraction corrélative du muscle accommodateur est moindre.

M. Dor n'ayant pas d'expérience personnelle de la ténotomie *partielle*, demande à M. Abadie quels sont les chiffres qu'il peut mettre en avant, quel est le résultat immédiat et définif de son procédé. En ce qui concerne la question principale, le traitement de l'insuffisance, on se trouve en présence de deux écoles : l'une qui croit empêcher la divergence par la correction de la myopie, calculée à l'aide de l'atropine, et celle qui s'attaque directement aux muscles. M. Dor estime que la vérité se trouve entre les deux opinions. En corrigeant la myopie, dès le début, chez les jeunes sujets, il est probablement possible d'empêcher le développement de la divergence, mais le traitement est impuissant contre la divergence acquise. M. Dor ajoute que la divergence dynamique et la divergence facultative doivent être mesurées à distance (6 à 8 mètres). Si la divergence dynamique ne dépasse pas 6 degrés, le traitement par les prismes s'impose et est suffisant; au delà, la ténotomie est requise.

M. Vacher partage l'avis de M. Javal sur la nécessité des cures d'atropine pour la détermination exacte du degré de réfraction des myopes. Il s'en sert aussi dans l'asthénopie accommodative des forts degrés de myopie. Pour empêcher les progrès de la myopie, une fois les verres choisis, il se sert d'une règle d'un pied de longueur que le sujet doit de temps en temps interposer entre son front et le point fixé, procédé recommandé par M. Javal.

M. Sedan, partisan de la méthode de traitement qui s'adresse à l'accommodation, revèndique certains avantages pour l'homatropine dans la myopie progressive (instillations périodiques); elle n'a pas les dangers consécutifs ni la permanence des effets de l'alcaloïde de la belladone.

M. Abadie répond à M. Dor que lorsqu'un sujet se plaint d'asthénopie, il pratique l'examen qui consiste à couvrir l'un des yeux et à examiner l'écart que subit l'axe visuel de cet œil. En cas de

ténotomie monoculaire, elle se pratique sur l'œil qui subit le plus grand écart. Il a vu dans ce cas la myopie diminuer et s'améliorer. — Il fait observer à M. Javal que la progression de la myopie a été discutée il y a deux ans, au congrès de Heidelberg où Sattler a insisté sur ce fait qu'un grand nombre de myopes portant des verres correcteurs, neutralisant complètement leur myopie, ne voient pas pour cela cette dernière rester stationnaire, pas plus que ceux qui n'en portent pas. L'atropine rend de grands services, surtout dans le spasme de l'accommodation, et ce dernier provient des efforts de convergence faits par le sujet. C'est à de Graefe que revient l'honneur d'avoir introduit une méthode sur les heureux résultats de laquelle M. Abadie a insisté et qu'il n'a fait que modifier. Sans être partisan des théories exclusives, M. Abadie admet que, dans certain cas, la combinaison de cette méthode avec la sclérotomie, préconisée par M. Dransart, pourrait avoir d'excellents effets

M. Meyer (Paris). *Éclat métallique dans l'humeur vtirée, extrait par l'électro-aimant avec rétablissement de la vision.*

M. Meyer présente la courte relation d'un cas clinique. Il s'agit d'un ouvrier dans l'œil duquel avait pénétré un éclat métallique, sans qu'il fût possible de déterminer par l'examen externe à quel niveau le corps étranger avait pénétré. A l'ophtalmoscope, le corps vitré était rempli d'opacités floconneuses. Un corps plus opaque au milieu d'elles faisait néanmoins penser que c'était là le corps du délit. L'électro-aimant faisait défaut, mais on en improvisa un (fil de fer entouré de fils conducteurs mis en relation avec une forte pile). L'instrument soulevait un trousseau de clefs. Après instillation de cocaïne, un couteau lancéolaire fut plongé suivant un méridien oculaire dans la sclérotique, etc. L'électro-aimant promené dans l'humeur vitrée, amene un morceau de fer triangulaire de 6 millimètres de long et 3 millimètres de large. Un bandeau compressif fut appliqué. Trois jours plus tard l'œil était sans réaction. Au bout d'un petit nombre de jours, le corps vitré était redevenu transparent et S est actuellement de 2/3. Les cas d'extraction de fragments métalliques ne sont pas rares. Les cas de conservation de la vision après cette intervention le sont davantage. Ce que M. Meyer tient surtout à signaler, c'est la disparition des opacités du corps vitré. Il n'a guère vu de résultat du traitement des opacités du vitreum par les courants électriques. Il se demande si l'éclaircissement de l'humeur vitrée n'est pas dû à l'introduction de l'électro-aimant.

M. Gorecki s'efforce de démontrer par des calculs de physique que la puissance d'un électro-aimant ne peut suffire à compenser l'exiguïté d'un corps étranger à extraire; il rappelle l'impossibilité

qu'il y a d'enlever les corps métalliques enclavés dans la cornée ou le cristallin (cette question bien connue n'a pas été soulevée par M. Meyer). Quant à la disparition instantanée des opacités du corps vitré, ou bien il y a eu un simple effet mécanique, les filaments fibrino-albumineux qui constituent les opacités ayant été rassemblés en un seul point, ou bien il y a eu un effet favorable de l'électro-aimant, effet résolutif que M. Gorecki a obtenu de son côté et qu'il a vu survenir sous l'influence des courants électriques faibles. Le phénomène intéressant signalé par M. Meyer peut avoir une grande utilité pratique.

M. Meyer répond à M. Armaignac qui l'interroge sur l'hypothèse la plus probable du point de pénétration et à M. Parent qui lui demande si des sutures ont été appliquées : le corps étranger a probablement pénétré par l'équateur. Aucune suture sclérotícale n'a été faite et il ne reste actuellement au niveau de la plaie chirurgicale qu'une petite ligne bleuâtre.

M. Dufour appelle l'attention sur les cas de corps métalliques invisibles dont la présence est décelée en approchant de l'œil un puissant électro-aimant. L'aimantation brusque de la parcelle de fer ou d'acier produit chez le sujet un mouvement de retrait de la tête. Il signale d'autre part le grand avantage de l'aimantation des pinces à introduire dans l'œil. Il a observé dans ces conditions un éclat métallique fixé sur la pince, éclat qu'il croyait encore dans l'œil et qui lui avait échappé à un premier examen.

M. Darier. *De l'ophtalmie virulente.*

M. Darier fait part de ses recherches microscopiques dans les différentes affections de la conjonctive. Il arrive à conclure que dans toute ophtalmie purulente on trouve le *gonococcus*, microbe de la blennorragie, dont les cultures pures ont reproduit la blennorragie type chez l'homme. Il propose donc d'appeler *virulente* l'ophtalmie purulente grave, tant des nouveau-nés que de l'adulte, caractérisée par la présence de *gonococcus* abondants toujours groupés en colonies, le plus souvent dans l'intérieur des cellules de pus. On ne les retrouve dans aucune autre affection des yeux. A l'appui de cette thèse viennent de nombreuses observations qui prouvent bien qu'aucun des microbes, qui peuvent se rencontrer dans les sécrétions conjonctivales, ne peut être confondu avec celui de l'*ophtalmie virulente* qui est toujours blennorragique, quelque détournée que puisse être la voie de contamination.

On ne doit donc vanter aucun traitement contre cette affection, si l'on n'a constaté la présence du gonococcus. Jusqu'à présent l'antiseptique pour ainsi dire spécifique contre le gonococcus est le nitrate d'argent en solution de 2 ou 3 p. 100. La recherche du microbe est très facile et ne demande pas plus de dix minutes.

M. Coursserant (Paris). *Du bain d'œil appliqué à l'œil cocaïnisé; du bain électrique; recherches de thérapeutique sur les yeux cocaïnisés.*

La cocaïne, en anesthésiant la conjonctive et la cornée, permet d'entreprendre et d'essayer des méthodes de traitement qui étaient très pénibles, pour ne pas dire impossibles, avant la découverte de ce précieux médicament. Traiter les ulcères chroniques et rebelles de la cornée, en les faisant baigner dans une dissolution de chlorure de sodium, est un procédé qui a été souvent mis à contribution avec des avantages marqués : mais il faut bien l'avouer, cette pratique excellente n'est pas toujours facile, surtout chez les jeunes photophobiques. Grâce à la cocaïne, le bain d'œil doit rentrer dès aujourd'hui dans la pratique courante ; il est admirablement supporté par tous les malades. Suivant les cas, on varie le principe actif du bain d'œil (chlorure de sodium, iodure de potassium, acide borique, mydriatiques, etc.). — M. Coursserant présente la petite cuve dont il s'est servi au cours de ses expériences. — Le second point sur lequel il s'étend est l'application de l'électricité à la thérapeutique de certaines affections oculaires. Il s'est servi de courants constants (2, 4, 6 éléments) pour traiter certaines kératites, soit purulentes, avec hypopyon, soit ulcéro-vasculaires, diffuses. Il a fait passer le courant, tantôt directement sur la cornée, tantôt dans une petite cuve à eau qui devenait ainsi un véritable bain électrique : cette dernière était remplie de différents principes médicamenteux suivant chaque cas particulier. Grâce à cette manière de procéder, il a paru à M. Coursserant qu'on pouvait provoquer à travers les tissus malades des courants endosmo-exosmotiques, favoriser la résorption de certains produits inflammatoires, en même temps que l'absorption plus active de principes médicamenteux modificateurs. Il lui a également semblé que la direction du courant devait varier, au moins pour la cornée malade, suivant le degré de sensibilité de cette membrane, prise bien entendu avant l'emploi de la cocaïne. Dans les affections cornéennes à forme franchement purulente dans lesquelles la sensibilité cornéenne est plus ou moins émoussée, quelquefois abolie (abcès profonds) le courant doit traverser la cornée d'arrière en avant ; dans un cas d'ulcère serpigineux, il a obtenu en trois séances, la disparition d'un hypopyon assez important et un arrêt dans la marche envahissante de l'ulcère, qui baignait pendant la séance d'électrolyse dans une solution concentrée d'acide borique.

Le procédé a été utilisé également dans plusieurs cas d'opacités du corps vitré et chez plusieurs malades atteints du trouble du Glaucoma (bain à l'iodure de potassium). Mais les résultats sont encore trop incertains pour être signalés, car dans cette question

on ne saurait apporter trop de prudence avant d'avancer des faits de guérison.

Les recherches sur la kératoscopie sous l'eau sont aujourd'hui rendues plus faciles, grâce à la cocaïne. Par ce moyen d'exploration on peut étudier certaines questions relatives à la position réelle de l'iris, à la profondeur de la chambre antérieure, etc. Enfin on pourra se rendre plus aisément compte dans l'examen ophtalmoscopique de la part qui revient au cristallin et à la cornée dans les troubles astigmatiques.

L'ophtalmoscope en main, on peut étudier à son aise l'influence du passage de l'électricité dans le globe oculaire et ses effets sur les vaisseaux papillo-rétiniens.

M. H. Parinaud (Paris). I. *Traitement du glaucome par la paracentèse sclèroticale.*

M. Parinaud pratique la paracentèse, non pas avec l'aiguille qui fait une ouverture trop étroite et donne des résultats insuffisants, mais avec le couteau de de Graefe, de la manière suivante : L'opération peut s'exécuter sans écarteur des paupières et sans fixation du globe. Le couteau de de Græfe est le seul instrument nécessaire. La ponction se fera de préférence entre le droit externe et le droit inférieur, à 8 ou 10 millimètres de la cornée. Pour l'œil gauche, l'opérateur se place en face du malade dont il fixe la tête de la main gauche, écartant la paupière inférieure avec le pouce de la même main. L'œil étant fortement porté en haut et en dedans, on enfonce résolument le couteau dans la sclérotique, la pointe dirigée vers le centre du globe, à une profondeur de 4 à 6 millimètres. Après un léger temps d'arrêt, on fait exécuter un quart de tour au couteau et on le retire lentement en débridant un peu la sclérotique perpendiculairement à la position première de la lame, de manière à obtenir une petite plaie triangulaire qui favorise la persistance de la filtration.

Le corps vitré ne se présente généralement pas dans la plaie. L'opération est aussi simple qu'inoffensive. M. Parinaud l'a d'abord employée pour calmer les douleurs, ou comme opération d'attente, se réservant de pratiquer ultérieurement une iridectomie qui ne fut pas nécessaire. Le premier malade, atteint d'un glaucome aigu, n'a pas eu de récidive depuis plus de deux ans. Le second présentait un glaucome aigu sur un œil atteint de synéchies. Pas de récidive depuis deux ans. Le troisième malade offrait un glaucome survenu sur un œil présentant un enclavement de l'iris à la suite d'une perforation de la cornée. Glaucome absolu, douloureux, avec ectasie de la sclérotique et cécité. Quatre paracentèses ont été nécessaires pour obtenir la disparition de l'état glaucomateux et des staphylomes. Pas de récidive depuis un an.

Chez une quatrième malade, la paracentèse a été sans effet. La nature hémorragique du glaucome s'est déclarée à la suite d'une iridectomie pratiquée dix jours après, et qui n'a également donné aucun résultat.

M. Parinaud résume ainsi les avantages des paracentèses scléroticales faites avec le couteau de de Græfe : L'opération par sa simplicité est à la portée de tout médecin. Elle produit dans le glaucome aigu une détente aussi rapide que l'iridectomie ou la sclérotomie. Elle peut, dans une mesure qu'il n'est pas encore possible de préciser, donner une guérison persistante, aussi bien que ces opérations. Elle est inoffensive, ne laisse pas de traces et peut sans inconvénient être répétée plusieurs fois sur le même œil, ce qui la rend particulièrement utile dans certaines formes de glaucome rebelles à l'iridectomie.

M. Parinaud. II. *Névralgie et paralysie oculaire à rechutes.* — (Cette observation est présentée par M. Parinaud en son nom et au nom de M. Mary, assistant du professeur Charcot).

Mme Per...., âgée de vingt-six ans, présente depuis l'âge de six, sept ans des crises de névralgie, avec paralysie transitoire des muscles, revenant tous les ans au printemps et caractérisées comme suit : Au réveil, dès que la malade regarde autour d'elle, douleur au-dessus du sourcil gauche qui s'accroît pendant quelques heures, puis diminue et disparaît vers midi. Les accès se répètent tous les jours pendant un ou deux mois, s'accompagnent quelquefois d'embarras gastrique et de vomissement. Lorsque les douleurs diminuent, surviennent la chute de la paupière et la diplopie qui durent également un ou deux mois. Il y a entre chaque crise des périodes de sept à neuf mois pendant lesquelles la malade est tout à fait bien.

A partir de l'âge de quinze ans, les crises ont diminué d'intensité. Actuellement il n'y a pas de chute de la paupière, mais seulement de la diplopie.

L'examen des yeux, pratiqué pendant une crise, a révélé une paralysie de la troisième paire gauche d'un degré modéré, intéressant les muscles droits, l'iris et l'accommodation. S = O. D. $\frac{7}{7}$ — O. G $\frac{5}{10}$. Champ visuel normal. Pas de lésions du fond de l'œil.

M. Charcot a vu des faits de cette nature où les troubles moteurs n'étaient pas appréciables. Il peut donc y avoir des formes atténuées, qui se manifestent uniquement par des crises de névralgie, avec la périodicité caractéristique.

M. Fontan. *Diplopie monoculaire sans trouble des milieux.* Je vous apporte un fait curieux par sa rareté et dont l'explication physiologique me paraît encore à trouver.

Un jeune mousse de quatorze ans reçut, il y a six mois, des coups à la tête, et dans diverses régions du corps. Il en résulta une rétention d'urine et des troubles de la vue, photopsies, vision colorée, etc., dont il ne se plaignit pas tout d'abord. Au bout d'un mois, il s'aperçut qu'il voyait double de l'œil gauche et me fut adressé.

Je constate à ce moment qu'il n'y a aucun trouble des milieux; le cristallin n'est ni subluxé, ni altéré dans sa réfringence; il n'y a pas d'astigmatisme. On ne voit non plus aucun signe ophtalmoscopique d'une lésion du fond de l'œil.

Les symptômes sont pourtant ceux d'une atrophie de la papille de cause cérébrale. En effet, il y a abaissement de l'acuité centrale, rétrécissement concentrique du champ de la vision, et surtout diminution extrême du champ des couleurs. En dehors de la région maculaire, la couleur rouge est la seule qui puisse être perçue.

La diplopie est constante; elle existe pour tous les objets et à toutes les distances; les deux images, qui sont vues l'une au-dessus de l'autre, s'écartent progressivement à mesure qu'on éloigne l'objet. La diplopie est monoculaire et dès qu'on écarte l'objet de l'axe optique, il cesse d'être vu double.

Dans un cas aussi complexe et qui paraît avoir suivi un choc, il fallait se demander s'il n'y avait pas quelque viciation dans la réfringence des milieux. Mais outre qu'on n'en trouve pas par l'examen objectif, le prisme fournit à ce sujet une expérience précieuse. Si l'on place la base d'un prisme de 6° à 12° au milieu de la pupille de manière à intercepter la moitié du faisceau lumineux qui est envoyé par une bougie, on ne produit pas quatre images, mais trois seulement, c'est-à-dire que le faisceau dévié, qui pourtant traverse les mêmes milieux que le faisceau direct, vient tomber sur un point de la rétine qui n'est pas diplopique. La diplopie est donc rétinienne à moins qu'elle ne soit cérébrale. Le manque d'accord dans le fonctionnement des deux hémisphères qu'on a justement comparés à un attelage à deux, peut en effet dédoubler l'image, et c'est à cette hypothèse que je me suis rallié.

En effet, je ne saurais expliquer comment il y aurait dans la rétine et par lésion rétinienne, un territoire diplopique, tandis que les deux hémisphères, dont l'accord est nécessaire pour la vision unique, enregistreront deux sensations s'ils sont désassemblés.

M. Parisotti. **Sur un cas d'épithélioma de la conjonctive bulbaire** (*sera publié dans le prochain numéro*).

M. Maréchal (Brest). *Tumeur kystique, hydatique, substituée? à la glande lacrymale, avec exorbitis. Extirpation. Guérison.*

Il s'agit dans cette observation d'une femme de vingt-sept ans, chez laquelle les accidents débutèrent en juin 1883, par une menace de phlegmon de la tempe, suivie au bout de quelques semaines de l'apparition, à l'angle externe de l'orbite, d'une tumeur sous forme d'un bourrelet violacé, chémotique et dur. Malgré la propulsion de l'œil, la vision restait bonne. L'exorbitis alla en s'augmentant jusqu'en juillet 1884, terme d'une grossesse régulière. En septembre de la même année, opération (incision de Lawrence, etc.) : la tumeur kystique, grosse comme un œuf de poule, d'apparence bénigne, laisse épancher environ 60 grammes d'un liquide incolore, sans résidus ni éléments anatomiques libres. Extirpation de la poche dont la surface interne est lisse et l'externe parsemée de tractus celluleux par lesquels elle s'attache lâchement au voisinage. Après l'opération, l'œil, rentré dans l'orbite, n'avait qu'une vision à peine quantitative. La réunion immédiate de la plaie a échoué. L'acuité visuelle du sujet est actuellement bonne.

L'examen histologique, pratiqué par M. Latteux, ne lui a pas permis de trouver dans la coque de la tumeur des éléments glandulaires autorisant à dire qu'il y a eu substitution du kyste à la glande qui occupe la région. Malgré les apparences, il y a lieu de croire à une formation extra-glandulaire. Le liquide kystique transparent, peu onctueux et pauvre en albumine, ne contenait pas de débris hydatiques, de crochets, etc. Dans la paroi analysée, il existait de très petites vésicules, rares, mais présentant indiscutablement les caractères des vésicules hydatiques.

Parmi les tumeurs de l'orbite, celles de la région lacrymale, selon la plupart des auteurs, seraient (lorsque leur contenu liquide est démontré) des kystes indépendant et non glandulaires (Desmarres, Denonvilliers, etc.). — Cependant dans le cas où l'opération ne permet pas de retrouver la glande lacrymale au voisinage de la tumeur, peut-on admettre que la glande elle-même puisse en être envahie au point que ses éléments disparaissent par une véritable transformation? Et si l'on admet la possibilité sinon la fréquence de cette substitution, découle-t-il de cette manière de voir quelques conséquences pratiques?

Étant donné la probabilité de cette dégénérescence, ne doit-on pas être conduit à se porter sans retard et d'emblée vers la glande pour éviter, par une énucléation préventive de celle-ci, la série des accidents que promet l'accroissement de la tumeur? Enfin, ces kystes n'admettent-ils d'autre thérapeutique que l'extirpation et ne peut-on compter vraiment sur aucun résultat sérieux en employant, par exemple, soit l'ouverture simple au galvano-cautère, soit le

drainage ou même l'aspiration sous-cutanée et fréquemment répétée, aidée ou non d'injections irritantes ?

M. Tscherning (Paris). *Relation entre la profondeur de la chambre antérieure et les dimensions de la pupille.*

L'auteur fait cette communication en son nom et au nom de M. Javal. Il a constaté le fait déjà connu, que l'iris se contracte après la mort, quand on ouvre la chambre antérieure et que l'humeur aqueuse s'écoule. Avec une seringue de Pravaz, il a injecté de l'eau dans la chambre antérieure : le reculement de l'iris et du cristallin se combinait alors avec une dilatation de la pupille. L'injection de l'eau dans le corps vitré et l'aspiration d'une partie de celui-ci ne produisent aucun changement dans la position de l'iris et dans celle du cristallin, pas plus qu'elles ne modifient la grandeur de la pupille.

Aussi on n'obtient aucune dilatation de la pupille, quand, après avoir luxé le cristallin, on injecte de l'eau à travers la cornée. L'auteur a aussi injecté dans la chambre antérieure une solution chaude de colle et il a ainsi obtenu des moules assez nets des chambres antérieure et postérieure. A cette occasion il a aussi constaté l'élasticité considérable de la zonule; le moule de la chambre antérieure pouvait atteindre un épaisseur de 4 mm. sans que la zonule se rompît. La contraction de l'iris, qui a lieu, quand l'humeur aqueuse s'écoule, est indépendante de la tension intra-oculaire et de l'énergie vitale. Il semble qu'il existe une certaine relation entre la profondeur de la chambre antérieure et la grandeur de la pupille et que tous les deux dépendent seulement de la masse de liqueur qui se trouve dans la chambre antérieure, c'est-à-dire de la proportion entre la sécrétion de l'humeur aqueuse et la filtration par l'espace de Fontana.

M. Sedan. — *Note sur un cas d'opthalmie catarrhale de forme intermittente.* — Le Dr Sedan a observé en Algérie, vers la fin de son séjour, un malade qui, atteint de fièvre intermittente, voyait ses yeux se remplir de muco-pus, se gonfler, avoir enfin les signes extérieurs de la plus violente inflammation purulente. Pendant l'évolution des accès, ces orages se dissipaient spontanément et sans soins autres que la propreté dès que la période des accès était terminée. Cela s'est présenté à deux reprises chez le même individu; l'auteur suppose que si son attention eût été éveillée sur cette particularité quelque temps auparavant, il eût pu rassembler d'autres observations semblables; il demande à ses confrères d'étudier le fait afin de savoir s'il n'y aurait pas des manifestations oculaires de la malaria comme on en décrit de rhumatismales et de syphilitiques?

JEUDI 29 JANVIER 1885.

SÉANCE DE DÉMONSTRATION.

Présidence de M. Panas.

M. CHIBRET présente un instrument qui constitue une application de la polarisation chromatique à la *détermination rapide et quantitative du sens chromatique dans la région de la macula.* Cet instrument, établi en collaboration avec MM. Colardeau et Izarn, permet d'exclure en une minute les « confusionistes » de couleurs complémentaires et les achromatopes. — M. Chibret présente en outre une pince à double fixation déterminant par son implantation de chaque côté du limbe scléro-cornéen, la base du lambeau à tailler dans l'extraction.

M. GALEZOWSKI présente un *périmètre portatif*[1].

M. GILLET DE GRANDMONT (Paris). *De la nécessité de la numération dans la périoptométrie*[2].

M. DE GRANDMONT présente un périmètre auto-enregistreur.

M. VACHER (Orléans) présente une *pince à double fixation*, très analogue à celle présentée par M. Chibret; elle est à double articulation, de même qu'une *pince à capsulotomie* qu'il soumet à l'assemblée.

M. PARINAUD montre, au nom de M. JULES DUBOSCQ et au sien, un *appareil destiné à l'étude des intensités lumineuse et chromatique des couleurs spectrales et de leur mélange.*

Cet appareil se compose de deux parties. La première permet d'obtenir en projection deux spectres identiques, produits par le même prisme et la même source lumineuse, que l'on peut superposer de manière à mélanger les différentes couleurs. Avec la seconde, on modifie séparément l'intensité de deux couleurs quelconques et de leur mélange, afin de déterminer le minimum perçu comme lumière ou comme couleur.

Avec cet appareil, M. Parinaud a constaté qu'il n'y a pas de rapport fixe entre les intensités lumineuses des différentes parties d'un même spectre. Cela tient à ce que l'accroissement de la sensibilité rétinienne, qui se produit dans l'obscurité, n'est pas égal pour les rayons de réfrangibilité différente, il est plus considérable pour les rayons plus réfrangibles. Cet accroissement de la sensibilité fait défaut dans la macula, et comme la macula ne renferme pas de pourpre visuel, on doit penser que cette substance est la

[1] Voir le premier du *Recueil* de novembre 1884.
[2] Voir dans le corps du journal, p. 134.

cause du phénomène. L'action de la lumière sur ce pourpre, offrant les caractères d'une action chimique, on comprend que les rayons de réfrangibilité différente agissent sur elle inégalement, et par suite, impressionnent plus ou moins énergiquement les éléments nerveux. Cette propriété de l'œil est la cause des difficultés de la photométrie; elle permet d'expliquer un certain nombre de phénomènes dont on ne pouvait jusqu'ici saisir la signification.

M. Prouff (Limoges) fait la démonstration d'un kératoscope (plaque de porcelaine « décorée au feu »).

M. Venneman (Louvain) montre un tableau destiné à la détermination simultanée de l'astigmatisme et de l'acuité visuelle, et basé sur le principe des tables de Snellen.

M. Armaignac (Bordeaux) présente une sonde dilatatrice pour les voies lacrymales (olive dilatant la sonde après son introduction dans le canal) et un astigmomètre, corrigeant subjectivement l'astigmatisme cornéen à l'aide d'une série de verres, passant derrière le disque du kératoscope. (Dans la discussion au sujet de cet instrument, M. Parent fait allusion aux causes d'erreur dans l'évaluation de l'astigmatisme, causes dues à l'éloignement de l'instrument par rapport à la cornée examinée.)

M. Gazépy *fait à la Société la démonstration d'un nouvel optomètre et astignomètre binoculaire*[1].

M. Parent (Paris) fait circuler un ophtalmoscope à verres cylindriques, établi sur ses indications.

M. R. Dubois (Paris) donne des explications sur un appareil à anesthésie par les mélanges titrés (méthode de Paul Bert), appareil construit par Ch. Verdin, à Paris.

M. Abadie (Paris). *Présentation de malade.*

Le sujet, un homme d'une quarantaine d'années, a subi une notable perte de substance de la sclérotique, cinq jours auparavant (coup de crochet). Il se présenta quelques heures après l'accident : une suture scléroticale, trois sutures conjonctivales et le pansement antiseptique ont eu un résultat si favorable, que le blessé distingue les doigts à plusieurs mètres. M. Abadie ne saurait assez insister sur la nécessité d'intervenir rapidement dans ces cas et croit que l'antisepsie est dans l'espèce d'une importance tout à fait capitale.

DISCUSSION

M. Gayet ne croit pas que les cas semblables soient nécessairement perdus en dehors d'un traitement analogue. Dans un cas, où,

1. Voir dans le corps du journal, p. 138.

par la plaie scléroticale, remontant à trois semaines, le corps vitré faisait saillie, il a vu la guérison s'effectuer et cela dans une salle d'hôpital. — A part ce point, il estime qu'on ne saurait faire trop tôt la suture scléroticale. Il est vrai que le décollement cicatriciel de la rétine est une conséquence habituelle des traumatismes de l'espèce. Il a observé un cas où la suture a donné un succès immédiat éclatant (S $\frac{5}{6}$ environ). Un mois plus tard, l'œil était à moitié phtisique.

M. Motais (Angers) présente à l'appui de sa communication sur la *capsule de Ténon*, une série de dissections.

M. Maréchal (Brest) montre la préparation du Dr Latteux, relative à sa communication du matin. (Tumeur kystique substituée à la glande lacrymale.)

M. Parisotti (Paris) fait voir les préparations histologiques d'un cas d'épithélioma de la conjonctive bulbaire, ayant envahi l'intérieur de l'œil.

M. Fuchs (Liège) présente des préparations faites par le procédé de Priestley-Smith. (Fibrome intra-oculaire de la sclérotique, sarcome non pigmenté de la choroïde, etc.)

BIBLIOGRAPHIE

REVUE DES JOURNAUX

De la perte de la vue à la suite de la thrombose des vaisseaux rétiniens dans l'érysipèle de la face. *Erblindung in Folge von Thrombose der Retinalgefässe bei Erysipelas Faciei* (avec deux planches chromo-lithographiées) par H. Knapp (de New-York), in *Archiv. für Augenheilkunde* de Pagenstecher, t. XIV, 3e fasc., nov. 1881.

L'auteur dans un résumé historique et critique passe en revue les cas, peu nombreux, de perte de la vision à la suite d'érysipèle de la face, publiés dans les différentes revues ophtalmologiques. Après les avoir discutés et s'appuyant surtout sur les autopsies de Mules, de Leber, de Poland, il conclut que la cécité est toujours le résultat d'un phlegmon du tissu cellulaire de l'orbite, suite de phlébite. A l'appui de cette manière de voir, il rapporte un nouveau cas que je vais résumer.

Un malade se présente à l'hôpital de Brooklyn-Heights, décrue de la vieille paralysie et du vertige est pris le 20 mars 1881 d'un [illegible] de la face qui gagne les yeux le lendemain. Le 3 mars,

le gonflement étant devenu très considérable et les phénomènes inflammatoires étant très intenses, on fait une incision de deux à trois pouces de profondeur dans les deux paupières à droite et dans la paupière inférieure gauche. Il ne s'écoule que du sang. La vue est perdue.

Le 28 mars, nouvelle incision dans la partie inférieure de l'orbite gauche. Pas de pus, S = 0.

Le 29 mars, Knapp voit le malade pour la première fois et constate l'état suivant : Les paupières sont très rouges et très gonflées. Chémosis. A droite abcès superficiel de la cornée. Exophtalmie. Immobilité des globes. Vision abolie de deux côtés.

Examen ophtalmoscopique à gauche. Les milieux sont transparents. Le fond de l'œil a une teinte, blanche au centre, qui se transforme en blanc rosé vers la périphérie. On ne peut plus reconnaître ni le nerf optique, ni la papille. Du centre de cette papille reconnaissable seulement à leur émergence, partent des vaisseaux nombreux foncés, rouge noirâtre se rendant dans toutes les directions. Leur volume est double de celui des veines rétiniennes normales. Ils sont flexueux. A leur point d'émergence, ils paraissent effilés en pointe, puis se dilatent irrégulièrement, formant même des varicosités en certains endroits. A la périphérie ils sont moins gros et moins noirs. Nulle part ils ne se croisent; la pression exercée sur le globe n'a aucune influence sur eux. On les regarde comme des veines garnies de sang coagulé. Entre ces vaisseaux et au-dessus de quelques-uns d'entre eux, on voit un grand nombre de taches hémorragiques rouge foncé. Les hémorragies sont en flèche dans la région de la papille et deviennent rondes au fur et à mesure qu'on va vers la périphérie. La région de la macula, que l'on peut reconnaître à la disposition des vaisseaux, ne montre pas la tache rouge cerise de l'embolie de l'artère centrale.

L'examen de l'œil droit est moins net à cause du trouble de la cornée; mais on en voit assez pour y affirmer les mêmes lésions qu'à gauche.

On conclut à une compression des vaisseaux de l'orbite avec arrêt de la circulation dans la rétine.

Le 31 mars, le gonflement et le chémosis ont diminué; la cornée droite est plus trouble. A gauche la cornée et les milieux restent plus transparents. On pratique l'examen ophtalmoscopique de ce côté. Le fond de l'œil est moins blanc : la teinte rouge normale revient. Mêmes vaisseaux flexueux et variqueux. Mais du centre de la papille partent des vaisseaux rouge clair, droits, qui sont évidemment des artères. Leur calibre varie depuis un demi-diamètre jusqu'à deux diamètres et demi des artères normales.

La compression du globe les vide de sang, mais on ne voit pas

de battements. Les hémorragies anciennes n'ont pas changé, mais au milieu d'elles on trouve un certain nombre de petites hémorragies plus claires et récentes, en forme de stries au voisinage du nerf optique et arrondies plus loin. Leur siège principal est la papille et la région de la macula. Les globes ont repris un peu de mouvement.

Le 2 avril. Les yeux se meuvent en tous sens, mais faiblement. On peut reconnaître la papille, le fond de l'œil étant moins blanc. Même aspect des vaisseaux et des hémorragies.

Le 4 avril. La papille gauche est nette, blanche, atrophiée. Deux fins vaisseaux rouge clair partant de l'artère centrale la parcourent et se dirigent l'un en haut, l'autre en bas. On reconnaît aussi les veines de la papille.

Le 9 avril. On voit sur la papille et dans son voisinage des vaisseaux sous forme de cordons blancs avec un fil rouge central qui va s'épaississant vers la périphérie, tandis que le liseré blanc s'amincit et finit par disparaître.

Le 22 avril. Le gonflement des paupières et l'exophtalmie ont disparu. Les globes se meuvent librement. Les pupilles sont assez dilatées, immobiles. Cécité absolue.

Sur le fond rouge de l'œil existe encore un reflet blanc qui a son maximum d'intensité au niveau de la tache jaune. La papille est atrophiée et parcourue par des artères rétrécies et des veines rouge foncé. Les hémorragies sont moins nombreuses et existent surtout le long des veines dilatées et fluxueuses. Elles ont disparu des environs de la papille. Le calibre de la plupart des vaisseaux, artères et veines, est interrompu par des portions blanches alternant avec des colonnes sanguines. Dans certains points les coagulations sont pas tout à fait blancs, mais jaunâtres. Les veines présentent encore des varicosités rouge noirâtre. Dans la région maculaire se voit une coloration blanche et des hémorragies qui n'intéressent pas la macula elle-même.

Les modifications ultérieures consistèrent dans la disparition des hémorragies et des exsudats blancs du fond de l'œil, dans l'allongement et l'organisation des thrombus qui changèrent les vaisseaux en cordons blancs.

Le 28 juin 1883. Trois mois après, la macula présentait encore un léger voile blanc. La papille était atrophiée; la coloration normale ailleurs. Deux vaisseaux, une artère et une veine étaient encore perméables jusqu'à la périphérie; un autre laissait circuler le sang dans la papille, mais plus loin se convertissait en cordon blanc; le quatrième montrait un tronçon renfermant du sang entre la papille et la périphérie. Tous les autres vaisseaux étaient oblitérés et blancs. Vers la macula, des lignes blanches perpendiculaires aux

vaisseaux temporaux formaient comme un dessin représentant les canaux d'irrigation des prairies. S = 0.

L'auteur admet que toutes les lésions furent le résultat de la compression des vaisseaux de la rétine par l'infiltration du tissu cellulaire de l'orbite. La pression a agi plus fort sur les artères que sur les veines d'où hémorragies veineuses, puis les artères ayant été rendues libres avant les veines, nouvelles hémorragies par diapédèse. Enfin les thrombus se sont organisés en tissu cellulaire.

Dr Boucher.

Contribution à l'étude anatomique du glaucome. *Anatomische Beiträge zur Lehre von Glaucom*, par le Dr Elisabeth Sargent (de San Francisco) (Avec une planche héliographique). (In *Centralblatt für praktische Augenheilkunde* de Hirschberg, 4° de décembre 1884.)

Dans ce travail l'auteur donne les résultats de ses recherches microscopiques faites sur six yeux énucléés à l'Institut de Zurich à la suite de glaucome. Sans reproduire les détails, fort intéressants du reste, décrits par l'auteur, nous donnerons seulement le résumé qui termine l'article.

Les lésions observées ont été :

Dans tous les cas, l'excavation du nerf optique et l'adhérence de l'iris à l'angle de la chambre antérieure, soit qu'il s'agit de glaucome nettement primitif, ou de glaucome secondaire. Aussi constante a été l'infiltration cellulaire des parties antérieures de la sclérotique et la participation de la cornée à la même altération.

Une différence essentielle entre les cas primitifs et les secondaires se trouve à la période ultime de la maladie, en faisant abstraction des lésions de la choroïde dans le glaucome consécutif, dans l'état de la rétine qui est bien conservée dans les glaucomes primitifs, tandis que cette membrane montre dans les secondaires des altérations séniles prématurées très étendues.

Il faut ajouter la plus grande importance à l'infiltration considérable qui existe dans le nerf optique derrière la lamina autour des vaisseaux centraux et dans les intervalles des fibres nerveux.

Le nombre de cas qu'il a étudiés paraît à l'auteur trop restreint pour lui permettre d'établir une théorie du glaucome; cependant il attire spécialement l'attention sur les altérations sclérotic[illegible] surtout antérieures et sur l'état des vaisseaux dans la rétine et l[illegible] nerf optique. Les lésions constatées lui semblent devoir donner l'explication d'un grand nombre de phénomènes du glaucome.

Dr Boucher.

De l'influence des verres concaves et de la convergen[illegible]

[illegible] sur la progression de la myopie. *Ueber den [illegible] Glaser und Achsenconvergenz auf die Wetter[illegible] der Myopie*, par le prof. FÖRSTER (de Breslau). [illegible] *Augenheilkunde* de Pagenstecher, t. XV, 3 fasc., [illegible].

[illegible] constate la fréquence de la myopie en Allemagne dans [illegible] élevées et instruites où elle a pris les proportions d'un [illegible] national (*Landes calamität*). La myopie, malgré les soins [illegible] à modifier l'éclairage scolaire, le papier, les [illegible] d'imprimerie, ne fait qu'augmenter de fréquence. Il ne [illegible] l'auteur, accuser de ce résultat les travaux faits à [illegible] plutôt les devoirs écrits à faire à la maison. En effet, [illegible] nécessitent une application des yeux pendant un temps [illegible] quatre fois plus long que dans la classe, où les travaux sont [illegible] de nombreux intervalles de repos oculaire pendant les [illegible] des maîtres. Le développement de la myopie [illegible] que les élèves se rapprochent trop de leurs livres et [illegible] pendant le travail. Förster n'admet pas que les efforts d'ac[illegible] et la contraction du tenseur de la choroïde soient pour [illegible] dans ce fâcheux résultat. Se basant sur ce que la [illegible] de l'œil est déterminée par la sclérotique, il admet que c'est [illegible] du muscle droit interne sur la coque fibreuse de l'œil qui [illegible] l'allongement de l'axe, le staphylome, etc. Les hyper[illegible] font de bien plus grands efforts d'accommodation pour [illegible] les myopes ne deviennent jamais myopes après l'enfance. [illegible] que leur convergence est moindre.

[illegible] à la nécessité de faire porter de bonne heure des [illegible] concaves corrigeant la myopie de façon à permettre la lec[illegible] quarante centimètres. Si les verres rappetissent trop l'image, [illegible] prendre tels que le travail soit possible à vingt-cinq cen[illegible] mais il faut les associer à des prismes qui diminueront [illegible] de convergence.

[illegible] de 35 à 40 centimètres pour la lecture lui paraît [illegible] et il admet qu'on ne peut la maintenir que par des [illegible]. A l'appui de ces considérations il rapporte une [illegible] observation où la myopie est restée stationnaire mal[illegible] des verres très forts pendant des périodes de dix, [illegible] vingt et quarante années, grâce à la précaution prise par [illegible] éviter les efforts de convergence. Il cite encore une [illegible] où la myopie progressive fut enrayée par l'emploi du [illegible].

[illegible] contre le préjugé répandu dans le monde que les [illegible] concaves augmentent la myopie. Cette myopie progressive [illegible] que malgré les verres correcteurs les malades s'at-

prochent de leurs livres à distance trop courte. Les verres concaves loin de nuire éloignent chez beaucoup de personnes le punctum remotum en faisant cesser la myopie spasmodique, causée par les efforts d'accommodation liés à la trop grande convergence des yeux.

Dr Boucher.

Contribution à l'étude des altérations de la réfraction de l'œil humain dans les cinq premières années de la vie. *Beiträge zur Entwickelung der Refractions Verhältnisse des menschlichen Augen während den ersten fünf LebensJähre*, par le Dr Horstmann, de l'université de Berlin (in *Archiv. fur Augenheilgunde* de Pagenstecher, t. XXV, fasc. 3, nov. 1884).

Jusqu'ici on a fait des recherches sur les yeux des écoliers pour déterminer le moment où la myopie se développe; mais les altérations de la réfraction avant l'âge scolaire sont beaucoup moins connues.

Des recherches ont été faites à ce sujet par Jäger et Konigstein: elles ont donné des résultats contradictoires. L'auteur a entrepris une nouvelle série de recherches pour éclairer ce point obscur. Il attribue les dissidences des observateurs à l'action inconstante de l'atropine sur les yeux des nouveau-nés et à la difficulté d'obtenir par ce mydriatique le repos complet du muscle accommodateur. La méthode qu'il a employée pour ses expériences est celle de l'image droite. Les enfants étaient soumis à l'avance à des instillations d'atropine jusqu'au développement d'une bonne mydriase et jusqu'à ce que l'accommodation fût paralysée. Les sujets de ses recherches ont été pris dans la classe instruite de la société, où les parents sont souvent myopes. Les conclusions auxquelles il est arrivé sont les suivantes : L'état de la réfraction de l'œil des nouveau-nés est presque toujours l'hypermétropie; souvent on trouve l'emmétropie et rarement la myopie. Les expérimentateurs cités plus haut trouvaient fréquemment la myopie par suite de l'action insuffisante de l'atropine sur l'accommodation. Avec les progrès de l'âge, le nombre des hypermétropes diminue, celui des emmétropes augmente et l'on commence à trouver une myopie faible; cependant jusqu'à cinq ans les hypermétropes restent en majorité. Le seul cas de myopie de naissance qu'il ait pu constater était héréditaire et était une myopie de courbure. Il n'a jamais vu de myopie axile avant la fin de la première année. Ce défaut de réfraction ne s'est montré que vers la deuxième année et a été ensuite en augmentant de fréquence. Les myopes n'engendrent donc pas des enfants porteurs de myopies axiles; mais la prédiposition est évidente et le vice de réfraction se développe plus tard. Les hauts

degrés de myopie commencent à se développer avant l'âge scolaire, tandis que les moyens et les faibles ne se montrent qu'à six ans. L'auteur est opposé à l'opinion de Tscherning qui dit que la myopie excessive se développe par le travail de près; il admet qu'elle existe déjà avant, mais est portée à un haut degré par l'application des yeux à courte distance.

Dr BOUCHER.

Aspect particulier congénital de la macula lutea des deux yeux. — *Eigenthumliche congenitale Bildung der macula lutea auf beiden augen*, avec planche. Par le Dr MAGNUS.

Il s'agit d'un enfant d'un an et demi, dont les yeux étaient en strabisme divergent et qui paraissait être privé de la vision; aucun objet brillant ou autre ne pouvait fixer son attention ni amener la convergence.

L'examen ophtalmoscopique montra une papille pâle, mais non d'une teinte atrophique. La moitié externe surtout était blanche. La région de la macula offrait une tache blanche comme du lait; cette teinte était assez intense pour donner à travers la pupille un reflet blanc lorsqu'on examinait seulement avec le miroir. Cette tache blanche était entourée du reflet blanc ordinaire qu'on trouve dans la macula; mais on distinguait très bien ce cercle de la tache par leur différence de brillant. Le milieu de la macula était occupé par une tache rouge cerise qui se laissait décomposer en un point central et en un cercle concentrique. Quelques petits vaisseaux de la rétine pouvaient être observés sur le fond blanc de la macula.

Dr BOUCHER.

Les aveugles de la ville de Breslau en 1884. — *Die Blinden der Stadt Breslau in Jahre* 1884, par le professeur H. MAGNUS de Breslau (*Archiv. für Augenheilkhunde* de Pagenstescher, t. XIV, fasc. 4).

Sous ce titre, le professeur Magnus publie une intéressante statistique des aveugles de Breslau qu'il étudie sous le rapport de la maladie ayant amené la cécité, du sexe, de l'âge, de la profession, etc., etc. Nous y relevons parmi les nombreux tableaux et les courbes dont ce travail est accompagné, les chiffres suivants :

Au 1er juillet 1884, Breslau comptait sur une population de 272 173 habitants dont 125 974 hommes et 146 928 femmes, 287 aveugles :

200 habitaient la ville et 87 étaient à l'institut silésien d'aveugles.

Les causes de la cécité sont groupées dans le tableau suivant :

	NOMBRE TOTAL.	PROPORTION p. 100.	TOTAL pour le sexe masculin.	PROPORTION p. 00.	TOTAL pour le sexe féminin.	PROPORTION p. 100.
Affections congénitales	22	7.85	10	6.62	12	9.30
Microphtalmus	4	1.42	0		4	3.13
Anophtalmus	2	0.71	1	0.66	1	0.77
Atrophie congénitale du nerf optique	4	1.42	3	1.98	1	0.77
Choroïdite	2	0.71	1	0.66	1	0.77
Atrophie de la rétine	2	0.71	2	1.33	0	0
Rétinite pigmentaire	4	1.42	1	0.66	3	2.48
Bouphtalmie	1	0.35	0	0	1	0.77
Cataracte congénitale compliquée	3	1.07	2	1.33	1	0.77
Affections idiopathiques des yeux	136	48.59	68	45.03	68	52.71
Ophtalmie des nouveau-nés	49	17.59	24	15.89	25	19.38
Trachome	2	0.71	2	1.33	0	0
Atrophie simple du nerf optique	19	6.78	13	8.66	6	4.67
Glaucome	28	10.00	11	7.28	17	13.21
Rétinite pigmentaire acquise	2	0.71	1	0.66	1	0.77
Iritis	4	1.42	2	1.33	2	1.55
Irido-choroïdite	5	1.78	2	1.33	3	2.32
Choroïdite	4	1.42	1	0.66	3	2.32
Choroïdite myopique	4	1.42	1	0.66	3	2.32
Décollement de la rétine	19	6.78	11	7.28	8	6.20
Traumatismes	24	8.57	18	11.92	6	4.67
Blessures de l'œil ou de la tête	7	2.50	6	3.97	1	0.77
Opérations	8	2.85	4	2.64	4	3.13
Ophtalmie sympathique	9	3.21	8	5.23	1	0.77
Maladies générales	74	26.42	45	29.85	29	22.48
Syphilis	4	1.42	2	1.33	2	1.55
Scrofule	7	2.50	4	2.64	3	2.32
Maladies du cerveau et de ses enveloppes	17	6.07	12	7.94	5	3.92
Maladies de la moelle épinière (Tabes)	14	5.00	9	5.95	5	3.92
Rougeole	12	4.28	7	4.63	5	3.92
Scarlatine	4	1.42	3	1.98	1	0.77
Variole	9	3.21	5	3.31	4	3.13
Exanthèmes de nature indéterminée	2	0.71	1	0.66	1	0.77
Typhus	3	1.07	2	1.33	1	0.77
Hémorragies	1	0.35	0	0	1	0.77
Maladies puerpérales	1	0.35	0	0	1	0.77
Cause inconnue	24	8.57	10	6.62	14	10.85
Total général	280		151		129	

Parmi les commentaires dont ces chiffres sont accompagnés nou relevons les faits suivants :

L'hérédité n'a pu être constatée pour les amauroses congénitale qu'une seule fois dans un cas de rétinite pigmentaire. Les paren n'étaient pas alliés consanguins.

Dans les atrophies congénitales un malade était en même tem épileptique. Il était né avant terme à sept mois.

L'atrophie de la rétine était dans deux cas accompagnée de c taracte congénitale. Une opération avait été tentée et n'avait

d'autre résultat que de rendre possible le diagnostic ophtalmoscopique exact.

L'ophtalmie des nouveau-nés avait amené la cécité par phtisie du bulbe, leucome adhérent, staphylome total de la cornée, bouphtalmie. Cette conséquence était plus fréquente dans la population chrétienne que dans la population juive.

Le sexe masculin est plus prédisposé à l'atrophie de papille. Cela paraît dû aux fatigues plus grandes auxquelles il s'expose. Chez un officier supérieur, l'atrophie de papille avait manifestement été la conséquence des privations subies pendant la guerre de 1870.

Les atrophies de papille étaient plus nombreuses chez les juifs.

Le glaucome est plus fréquent en Silésie chez les femmes que chez les hommes. La race juive y est beaucoup plus prédisposée. L'iridectomie avait été faite inutilement dans la moitié des cas pour enrayer la maladie. L'affection débute le plus souvent par l'œil droit. Dans certains cas le deuxième œil ne s'est pris qu'après un intervalle très grand, de neuf à quinze ans.

Sur les dix-neuf décollements de rétine seize se sont produits chez des myopes et deux ont été traumatiques; le dernier malade avait un œil amaurotique de naissance. Chez deux frères, le décollement de la rétine atteignit l'œil gauche après que l'œil droit eût été blessé. On n'a pu déterminer la réfraction de leurs yeux; leurs parents n'étaient pas myopes. Ils avaient deux autres frères emmétropes et une sœur myope.

Les juifs ont présenté une proportion plus grande de décollements que les chrétiens.

Pour les ophtalmies sympathiques, un malade avait perdu l'œil droit à la suite d'une explosion de poudre : trois ou quatre mois après se développa l'ophtalmie sympathique.

Un autre malade était devenu aveugle de l'œil gauche par suite d'une chute sur la tête; l'ophtalmie sympathique lui enleva la vision de l'autre œil trois ans après.

Enfin le troisième malade avait reçu un coup de couteau à l'âge de onze ans dans l'œil droit; sept ans plus tard il perdit le gauche par ophtalmie sympathique.

Les opérés avaient perdu la vue à la suite de l'opération de la cataracte; l'un à la suite de l'abaissement fait il y a trente-cinq ans; deux autres après l'extraction linéaire par la méthode de de Græfe. Chez les juifs les opérations ont donné plus de revers.

Le tabès dorsalis a amené la cécité à la suite de syphilis dans deux cas, dans un cas à la suite d'épuisement physiologique par les fatigues de la guerre. La maladie a dans certains cas débuté par l'atrophie de papille, les symptômes du côté de la moelle ne se manifestant que plus tard.

La rougeole a causé dans un cas l'atrophie de la papille, dans d'autres la cécité a été le résultat de lésion de la cornée; la scarlatine a entraîné dans un cas la phtisie de l'œil par irido-choroïdite.

Le typhus a été suivi deux fois d'atrophie de papille et une fois d'une inflammation des procès ciliaires.

Une femme perdit la vue subitement à la suite de vomissements de sang et de selles sanglantes. Le nerf optique s'atrophia.

La gestation entraîna chez une autre une irido-choroïdite au sixième mois de sa septième grossesse.

Dr Boucher.

Embolie d'une branche de l'artère centrale de la rétine avec infarctus hémorragique. — *Embolie einer Astes der Arteria centralis Retinæ mit hämorrhagischen Infarcte*, par le Dr Hoffmann (d'Erlangen) (*Klinische Monatsblätter für Augenheilkunde* de Zehender, no de janvier 1885), avec planche.

Un paysan âgé de cinquante ans vint consulter le 12 janvier 1884 à cause de la perte subite de la vision de l'œil gauche. Depuis le mois d'août 1883 il éprouvait des prodromes consistant en sensation de brouillard durant dix minutes et en douleurs dans la tête et la nuque.

A l'ophtalmoscope on trouva une papille gauche bien limitée saut en bas et en dehors. Elle était plus rouge qu'à l'état normal. A l'image droite on pouvait y reconnaître un réseau vasculaire de nouvelle formation. Veines engorgées et sinueuses. Les artères externe et interne se présentent sous forme d'une traînée blanche dans l'axe de laquelle on voit avec peine un petit filet rouge. Trouble considérable de la rétine s'étendant à la région de la macula où l'on trouve la tache rouge caractéristique. La périphérie est remplie d'hémorragies petites et grandes en flèches, voisines de veines flexueuses. Au-dessous et au-dessus de la macula se voient également des hémorragies; il y en a même sur le bord temporal de la papille. Elles sont partout en rapport avec des petites veines ou des capillaires. Il en existe aussi quelques-unes plus rares le long des artères.

Le champ visuel était perdu dans toute sa partie temporale. Le point de départ de la maladie se trouvait dans un athérome artériel généralisé. La maladie se termina par une atrophie de papille. Les hémorragies se résorbèrent, ainsi que l'exsudation, laissant dans la macula une tache pigmentée.

Dr Boucher.

Une forme particulière d'asthénopie musculaire. — *Kli-*

nische miscellen. I. Eigenthumliche Form musculäre Asthenopie, par le professeur E. Fuchs (de Liége) (*Archiv. fur Augenheilkunde* de Pagenstecher, t. XIV, fasc. 4).

Un jeune homme de vingt ans se présente le 3 octobre 1883 à la clinique du professeur Fuchs se plaignant de troubles de la vision revenant par accès. La vue se troublait tout à coup, les objets paraissaient rouges et animés de mouvements d'oscillation. En même temps survenait une céphalalgie intense. Quand un pareil accès le prenait dans la rue, il devait s'arrêter et s'appuyer à un mur; s'il survenait pendant le travail, il se mettait debout et appuyé contre un mur pour se soulager. Si les accès étaient courts, la douleur de tête ne durait pas; mais quand ils étaient plus forts, elle persistait au delà d'une heure. Le malade remarquait qu'en se bouchant l'œil droit avec la main il faisait cesser le trouble visuel; dès qu'il retirait la main, le vertige oculaire reprenait. Ces accès remontaient à six mois et avaient augmenté de fréquence au point de se reproduire plusieurs fois par jour. La santé générale était bonne.

V. oD = 5/36 avec + 6 D V = 5/18
V. oG = 5/9 avec + 3 D V = 5/6

A l'ophtalmoscope on trouve une hypermétropie de + 3 D. Le malade faisait des efforts d'accommodation. Pas de déviation constatable en recouvrant alternativement l'un ou l'autre œil, pas de diplopie. On se borne à prescrire les verres convexes + 3 D.

Au bout de quinze jours le malade se représenta. Il avait quitté les verres, ne pouvant pas les supporter. Les accès se reproduisaient toujours. A l'examen on trouve H. OD = + 4,5 OD, et OG = + 2 D. Pendant l'examen le malade présenta tout à coup à son insu dans l'œil droit une série de mouvements brusques, déviant le globe en dedans. Ce n'était pas un nystagmus, mais un mouvement saccadé, comme celui qu'on détermine chez un malade atteint de strabisme convergent lorsqu'on lui ordonne de porter l'œil dévié le plus en dehors possible. On en conclut que les accès du malade étaient dus à un strabisme périodique convergent, ayant son point de départ dans l'hypermétropie.

Guidé par cette idée on fit à plusieurs reprises des instillations d'atropine et même on déposa de l'atropine en poudre dans le cul-de-sac inférieur des paupières. La contracture du muscle ciliaire mit six jours à céder. A ce moment l'hypermétropie totale devint manifeste. On la trouva de 6 D dans les deux yeux. Les accès avaient disparu depuis l'emploi de l'atropine. On prescrivit + 6 D pour voir de loin et + 8 D pour le travail. On abandonna peu à

peu l'atropine et l'hypermétropie manifeste diminua peu à peu, de telle sorte que le malade dut abaisser la force de ses verres successivement jusqu'à + 3 D. La guérison se maintint. La vision était :

OD V = 5/24 avec + 4 D 5/92
OG V = 5/4 avec + 4 D = 5/4

Dans les réflexions qui suivent son travail, l'auteur explique la possibilité ou l'impossibilité de la production du strabisme et la douleur par une différence dans la qualité de l'influx nerveux arrivant aux muscles, selon que la rétine devait ou non prendre part à la vision. Pour exclure l'œil droit de la vision, le malade n'employait que l'action seule du muscle droit interne et la déviation se produisait à son insu; mais dès qu'il voulait appliquer les yeux, par exemple, à la lecture de caractères fins, l'accommodation entrait en jeu et ne pouvant vaincre complètement l'hypermétropie, produisait des contractions du droit interne, qui ne pouvaient être maintenues et amenaient de la douleur de tête. Quant à l'érythropie elle serait à rapprocher de celle des opérés de cataracte et à expliquer par une des théories admises.

Dr Boucher.

Sur la cocaïne. — *Ueber Cocaïn*, par le professeur Schweigger, in *Centralblatt für praktische Augenheilkunde* de Hirsberg, janvier 1885.

L'action anesthésique de la cocaïne est maintenant assez bien connue pour que nous ne donnions pas les résultats obtenus par l'auteur, résultats qui sont du reste d'accord avec ceux des autres observateurs. Le point intéressant de son travail est la contre-indication qu'il pose à son usage dans l'opération de la sclérotomie pour le glaucome. Dans ce cas il faut, selon lui, employer après l'instillation de la cocaïne le collyre à l'ésérine avant l'intervention chirurgicale. Chacun des deux alcaloïdes produit son action propre, la cocaïne donnant l'anesthésie, l'ésérine le myosis.

A la clinique de M. le Dr Galezowski, pour les opérations de cataractes qui sont pratiquées sans iridectomie, on met de même en usage les instillations alternatives de cocaïne et d'ésérine avant l'opération. On obtient de cette façon à la fois l'insensibilité et le resserrement de la pupille, qui mettra à l'abri des prolapsus iriens.

Dr Boucher.

Contribution à la pathologie du kératocone pellucide. —

Zür Pathologie des Keratoconus pellucidus, par HIRSBERG, in *Centralblatt fur Augenheilkunde* de Hirsberg, janvier 1885.

L'auteur rapporte deux cas de kératocone pellucide dans lesquels s'est montré un trouble central du sommet du cône, sans la moindre trace d'inflammation. Ce fait a été souvent observé par Hirsberg. Il fait ressortir que dans ces cas la surface externe épithéliale de la cornée reste tout à fait intacte et c'est à tort, selon lui, qu'on y a vu un processus inflammatoire, une kératite. Il admet au contraire qu'il se produit une déchirure de la membrane de Descemet ou de l'endothélium par distension. L'humeur aqueuse de la chambre antérieure s'infiltre consécutivement dans les lames de la cornée et produit le trouble particulier qu'on observe.

Dr BOUCHER.

Sur le deuxième temps de l'extraction des cataractes capsulo-lenticulaires et lenticulaires mûres et non mûres et sur la maturation artificielle de ces dernières, par le Dr A. SIMI. Firenze, 1884. — L'auteur commence ce mémoire par une étude analytique des causes les plus fréquentes des accidents qui surviennent quelquefois après l'opération de la cataracte, étude qui l'amène à la conclusion que toutes ces causes tiennent principalement d'une part aux incisions de la cornée qui ne sont pas telles que les conditions du cristallin les réclament, et d'autre part à ce cristallin même. Le titre de ce travail dit assez que l'auteur ne veut pas pour le moment s'occuper du premier de ces facteurs, et en effet il ne lui consacre que quelques paroles, et il entre dans son sujet.

Les accidents post-opératoires trouvent bien souvent leur cause dans des éléments cristalliniens qui sont restés dans la chambre antérieure et qui, après, s'y gonflent par imbibition. Ils sont d'autant plus dangereux, ces restes, qu'ils sont plus jeunes. L'influence des cellules intra-capsulaires est encore plus funeste. Outre une insuffisance de la largeur de la plaie cornéenne, l'état de non-maturité de la cataracte peut être la cause que des parties du cristallin restent dans la chambre antérieure. Ces restes sont les couches périphériques encore visqueuses qui adhèrent à la cristalloïde. L'opérateur ne peut au moment de l'opération les apercevoir, leur transparence l'en empêche.

Un bon diagnostic est donc le secret de la bonne réussite de l'opération. Cataracte mûre n'est pas synonyme de cataracte complète. La cataracte est dite complète d'après l'état de la fonction visuelle, ce qui n'est pas un critérium, car cela dépend beaucoup du sujet. Et cela est d'autant plus à considérer, qu'en nous laissant

guider par l'amblyopie dans le diagnostic de maturité de la cataracte, nous nous exposons à méconnaître son hypermaturité. « Qu'il soit pourtant bien établi que par cataracte vraiment mûre on n'entend pas celle qui est complète mais bien la cataracte qui n'a plus des couches corticales adhérentes à la capsule destinées à s'opacifier après l'opération. »

Toutes ces difficultés seraient écartées si l'on faisait l'extraction du cristallin dans sa capsule, ou ce qu'on appelle autrement l'extraction de la cataracte *in toto*. Bien que cette manière de faire ait été suivie par Sperino, Castorani, Moyne (père), Fenoglio, Del Monte en Italie, l'auteur la refuse comme règle générale, tout en reconnaissant qu'il y a des cas ou elle peut rendre des services véritables.

L'auteur parle ensuite des cataractes capsulo-lenticulaires, où la capsule ayant perdu son élasticité ne se rétracte pas après l'incision faite avec le kystitome. Tout le monde sait que dans ce cas l'extraction ne se limite pas à la masse cristalliniene, mais une portion de la capsule aussi doit être enlevée du moins celle qui est déjà opacifiée.

Il passe en revue les kystitomes qui existent jusqu'à présent, pour faire ressortir qu'aucun ne répond aux conditions de cette opération. Une incision quadrangulaire destinée à comprendre la portion de capsule opacifiée serait le *desiratum*, mais dans la pratique elle n'est guère possible, car « ainsi que le dit Desmarres à la suite d'expériences faites sur les lapins (ayant peut-être oublié ce qui avait été déjà démontré par l'Italien Quadri), lorsque le kystitome doit agir perpendiculairement à une incision déjà faite sur la cristalloïde, il déchire irrégulièrement ».

M. Simi est partisan de l'incision triangulaire pratiquée déjà par Quaglino et il se sert pour cela d'un kystitome qu'il a fait construire. La petite lame de l'instrument est triangulaire, tranchante sur les deux bords, et ce qui la différencie essentiellement des autres kystitomes c'est qu'elle n'est pas au milieu de la surface de la tige, mais toute sur un côté. De la sorte la lame peut être éloignée de la surface antérieure du cristallin pour toute l'épaisseur de la tige, sans qu'il soit nécessaire de la tourner vers la cornée en s'exposant à blesser la membrane de Descemet. Cette disposition permet à l'auteur de promener son instrument dans la chambre antérieure vidée de l'humeur aqueuse avec toute sureté pour achever les trois incisions de la capsule destinées à en circonscrire une portion triangulaire.

L'auteur parle ensuite des cataractes lenticulaires et s'arrête à discuter la manière dont on doit faire l'incision de la capsule. Il refuse successivement l'incision périphérique de Knapp et d

Del Monte, celle faite avec le kératotome pendant le premier temps de l'opération, la première parce qu'elle favorise le séjour des masses corticales en contact avec la capsule, la seconde parce qu'elle n'offre pas beaucoup de chances de précision[1]. Il accepte l'incision en croix de de Græfe avec une modification cependant pour la manière de pratiquer la seconde incision. Si après avoir fait la branche verticale de la croix on veut faire l'horizontale et d'un seul trait, la pointe du kystitome lorsqu'elle rencontre la première incision ne coupe plus au delà et l'ouverture de la capsule alors au lieu d'être en croix sera un triangle ou en 7. C'est pour cela que M. Simi au moment ou il rencontre la première incision, tourne son kystitome pour aller en appliquer la pointe à l'autre extrémité du même méridien pupillaire et de là il vient rencontrer de nouveau la première incision. En d'autres termes les deux moitiés de la deuxième branche de la croix doivent être faites de la périphérie au centre.

M. Simi se préoccupe beaucoup des masses corticales qui peuvent rester adhérentes à la capsule. Pour mieux obvier à cet inconvénient il conseille de pratiquer un léger massage sur le cristallin avant d'inciser la capsule. Il se sert pour cela du dos de son kystitome, ou tout bonnement de la curette de Daviel.

Même toutes ces précautions échouent si la cataracte n'est pas mûre. C'est la proposition que l'auteur cherche à démontrer dans les pages suivantes qui lui servent de transition pour arriver à parler de la maturation artificielle de la cataracte.

Il n'y a pas de traitement médical qui soit capable de nous faire atteindre ce but. L'électricité n'a aucune action pour amener à maturité une cataracte, on en a la preuve dans le cas de Noyes (de New-York) qui n'obtint aucun résultat au bout de deux ans d'électrisation. Gibson le premier, en 1811, a parlé d'une maturation artificielle par voie chirurgicale; de Græfe et Mannhardt ont repris en 1864 la question qui a été ensuite envisagée, quoique d'une manière différente, par Snellen et Förster.

La méthode de de Græfe et Mannhardt consiste dans des ponctions de la cristalloïde antérieure, celle de Snellen et Förster dans l'iridectomie préparatoire et le massage au-dessus de la cornée.

1. Témoin journellement de cette pratique qui est celle suivie par mon maître, M. Galezowski, avec la seule différence qu'il se sert du couteau de de Græfe au lieu du kératotome, je suis sûr qu'elle est bien loin de mériter les reproches que lui semble adresser M. Simi. Bien au contraire, elle abrège le temps de l'opération, dispense de l'introduction d'un instrument de plus, ce qui veut dire, diminuer les chances d'infection. O. P.

Quoique l'opération de de Græfe et Mannhardt ait rencontré pour adversaires plusieurs oculistes, Arlt en tête, M. Simi s'en déclare partisan. Son observation clinique porte sur dix-huit cas. Et de même que Mannhardt et le Dr Correnti il n'a jamais rencontré ces iritis si redoutées par Förster et qui, selon cet auteur, seraient la suite de la discision préalable de la cristalloïde. La méthode Förster, dont l'efficacité est due pour l'auteur non au changement de forme du cristallin mais à la contusion de ses éléments, peut par contre exposer à la rupture de la zonule de Zinn avec toutes ses suites fâcheuses. En outre l'extraction définitive peut venir tomber, quoi que l'on fasse pour l'en empêcher, sur la cicatrice de l'ancienne plaie par iridectomie. L'iridectomie constitue déjà à elle seule une opération sérieuse, et l'adhérence des angles du coloboma iridien à la capsule est très facile à vérifier ainsi que l'ont constaté Noyes, Gruening, Theobald, Dor, Stedman Bul, etc. La pratique conseillée par le Dr Lapersonne pour simplifier l'opération, et qui consiste à vider la chambre antérieure et à pratiquer le massage sans faire l'iridectomie augmente, au dire de l'auteur, les chances d'insuccès.

« On a dit que la méthode Förster est d'autant plus efficace que la cataracte est plus ancienne, tandis que la discision de la capsule a très peu ou point d'effet sur les éléments du cristallin déjà sclérosés ou prêts à l'être. Il résulterait de là qu'à ce point de vue la première méthode serait préférable. Mais cela me paraît vrai seulement en apparence, car nous n'avons pas besoin que toutes les masses corticales soient dégénérées. Il suffit que les adhérences avec la capsule soient diminués et, cela obtenu, le cristallin peut bien sortir complètement. Or il est un fait d'observation que, la capsule incisée, il se forme une espèce d'œdème des éléments les plus superficiels du cristallin, qui suffit pour l'effet demandé, quoi qu'il en arrive pour les couches plus profondes. Du reste la méthode par la contusion peut amener un effet, qui lui appartient en propre. C'est M. Panas qui l'a vérifié dans un cas où il ne lui fut pas possible d'extraire une partie de substance corticale molle et visqueuse. »

La discision de la capsule est donc préférable dans tous les cas. Mais aussi bien l'une que l'autre, ces deux opération doivent être réservées aux cas de pure nécessité.

Lorsque l'immaturité de la cataracte est dans ces souches postérieures, alors il ne nous reste qu'à nous en tenir à la pratique de Hasner : faire la discision immédiate de la membrane hyloïdienne après l'extraction.

Dr O. Parisotti.

Blépharoplasties par greffes dermiques et blépharoraphie (*Gazzetta degli ospedali di Napoli*, 11 janvier 1885). — Le Dr Piord'houy, après avoir donné un aperçu historique très minutieux de divers moyens employés pour remédier à l'ectropion cicatriciel et pour le prévenir, déclare baser sa pratique sur les grands lambeaux complètement détachés et portés sur la perte de substance. Il prend le lambeau à la surface interne du bras, la grandeur en est de sept centimètres sur quatre; il est appliqué aussitôt le saignement arrêté sans attendre que le processus de granulation commence, et il est fixé par des points de suture. La blépharoraphie est toujours combinée à cette espèce d'autoplastie. Les points de suture sont enlevés après deux ou trois jours (six observations).

Dr O. Parisotti.

Albuminate de cuivre citro-ammoniacal. — Nous tenons à donner à nos lecteurs la traduction d'une communication faite par le Dr Piord'houy dans le journal *Gazzetta medica italiana Lombarda*, 1885, n° 2.

Il y a quelques mois, M. Tarozzi, pharmacien, m'envoya un petit tube contenant un nouveau produit préparé par lui, l'albuminate de cuivre citro-ammoniacal, afin de l'expérimenter sous forme de collyre ou pommade dans les maladies justiciables des astringents, et surtout pour essayer s'il ne serait pas avantageux de le substituer au sulfate de cuivre. Après plusieurs essais, je finis par formuler deux solutions une à 1 p. 100, l'autre à 3 p. 100; celle-ci destinée aux personnes moins sensibles, et à dire vrai quoiqu'il ne soit dans mes habitudes d'accepter et d'exalter des remèdes rien que parce qu'ils sont nouveaux, celui-ci me donna trop souvent des succès même inattendus, pour que je puisse me passer de rendre la chose publique. Maintes fois les granuleux qui supportent l'attouchement avec le cristal de sulfate de cuivre ne tolèrent pas ce même médicament sous forme de collyre qui, du reste, est, à mon avis, bien à tort mis de côté dans les cas de conjonctivite simple. Le cristal lui-même est souvent refusé par les malades à cause des souffrances consécutives à l'action que le remède acquiert par sa décomposition partielle au contact des liquides alcalins de l'œil.

L'albuminate de cuivre citro-ammoniacal, dont M. Tarozzi prépare à présent une pièce élastique, instillé sous forme de collyre (3 ou 4 p. 100) dans le cul-de-sac inférieur donne une forte cuisson, larmoiement et injection modérées. Cette cuisson cesse bien plus rapidement que celle produite par les autres préparations de cuivre, et il ne reste après dix minutes qu'une sensation

agréable, et l'action astringente persiste encore longtemps après.

Cette préparation a l'avantage de ne pas s'altérer, d'être très soluble dans l'eau en donnant une solution légèrement gommeuse, de sorte qu'elle reste adhérente à la muqueuse. La réaction en est décidément alcaline, tandis que celle du sulfate de cuivre est toujours acide ce qui est cause de son altérabilité.

La couleur de la solution à 3 p. 100 est celle d'une émeraude, le sel lui-même cristallise, d'après la note de M. Tarozzi, en lamelles transparentes vertes très luisantes ; à l'air il est légèrement hygrométrique. Il est très soluble dans l'eau, la glycérine, la valérine et toutes les substances graisseuses sont pour lui un très bon véhicule ; les acides minéraux décolorent la solution en précipitant l'albumine. Il se compose de 30 parties d'oxyde de cuivre, 67 d'acide citrique, 8 d'albumine sèche récente, 5 d'ammoniaque.

J'ai cherché à savoir de M. Tarozzi quelle était l'albumine dont il se servait pour la préparation et j'ai vu qu'il se sert seulement des œufs frais.

Je crois que les oculistes pourront tenir compte de cette nouvelle préparation dans la conjonctivite granuleuse non aiguë, surtout lorsqu'on doit confier le traitement aux malades eux-mêmes, quand il y a des pertes de l'épithélium de la cornée, hyperhémie de la conjonctive, dans les catarrhes chroniques de la conjonctive lorsque le nitrate d'argent est mal toléré. Dr O. P.

Sur l'extraction linéaire inférieure de la cataracte avec la capsule. — C'est le titre d'un mémoire que vient de nous envoyer M. le professeur Castorani. L'auteur commence par déclarer que depuis son séjour à Paris il a toujours poursuivi l'idée d'un procédé d'extraction capable de mettre à l'abri de la production de la cataracte secondaire.

Voici la manière dont le professeur de l'université de Naples pratique aujourd'hui l'extraction de la cataracte.

La dilatation de la pupille est provoquée constamment. Le malade est opéré assis. Les paupières sont écartées au moyen des doigts indicateur et moyen, dont le premier comprime la paupière supérieure contre le milieu du rebord orbitaire supérieur, l'autre l'inférieure contre la partie interne du rebord orbitaire inférieur. Ce même doigt exerce une légère compression sur le bulbe pour le fixer dans la position du regard en haut. L'incision est faite avec le kératotome tenu à pleine main à la partie inféro-interne, à un millimètre du bord de la cornée.

Le deuxième temps de l'opération est constitué par l'iridectomie. A ce moment on n'exerce aucune espèce de compression sur l'œil ; un aide est chargé de couper le lambeau de l'iris.

Troisième temps. — Les paupières sont tenues à moité ouvertes. La curette est introduite dans une position d'abord oblique de haut en bas et d'avant en arrière, ensuite de bas en haut. Par une pression graduée on arrive à luxer le bord du cristallin ; la curette pénètre et se cache derrière le cristallin-lui-même. On baisse alors le manche de l'instrument et on continue à le pousser jusqu'à ce que son bord soit arrivé derrière le bord supérieur du cristallin.

» Il ne reste plus qu'à extraire la cataracte, mais avant d'y procéder il est avantageux de pratiquer des mouvements de latéralité afin de luxer le cristallin opaque autant que l'on peut.

» Enfin, après avoir porté le manche un peu en arrière, on retire l'instrument par un mouvement de haut en bas et d'arrière en avant, et on voit sortir la cataracte appliquée contre la concavité de la curette. »

Après un nettoyage complet, on applique un pansement en immobilisant les paupières par une bandelette verticale de taffetas noir, qui est maintenu par plusieurs bandelettes transversales qui sont appliquées, quelques-unes sur les paupières même, d'autres à l'extrémité supérieure et inférieure de la bandelette verticale sur le front et la joue.

Le procédé tel que nous venons de le résumer est pour l'œil gauche. Pour l'œil droit, la seule différence est que le doigt chargé d'écarter la paupière inférieure s'applique à la partie interne du rebord orbitaire inférieur.

L'auteur fait suivre son exposition de quelques considérations dont voici le résumé.

1° La sortie du corps vitré qu'on reproche au procédé, loin d'être nuisible, est favorable quand elle ne dépasse pas certaines limites; Elle sert à prévenir l'inflammation et à donner une coaptation meilleure des lèvres de l'incision. Seulement il faut faire attention de ne pas laisser du corps vitré dans la plaie.

2° L'éblouissement produit par l'emplacement de la pupille artificielle en bas disparaît après l'application des lunettes.

3° La sortie du sang qui peut s'accumuler dans la chambre antérieure est favorisée par la position de l'incision en bas.

4° Quelquefois la capsule se déchire, ce qui n'empêche pas du tout le résultat complet de l'opération. Il en reste quelquefois des parties quand la cataracte n'est pas mûre, ou bien si elle est molle et surtout s'il y a des adhérences avec l'iris. Dans ce cas un nettoyage aussi parfait que possible est indispensable.

3° Si des portions de la capsule sont restées dans l'œil, il faut les extraire avec la pince à iridectomie. Pour prévenir les inflammations qui sont souvent l'effet des tractions nécessaires à cette extrac-

tion, l'auteur applique à la tempe dix ou douze sangsues qu'on laisse couler pendant une heure ou une heure et demie.

6° Pour l'œil droit, le nez très proéminent ne constitue pas une difficulté sérieuse, seulement on commencera la ponction un peu plus bas et on la terminera un peu plus haut.

7° Quant à l'objection qu'on pourrait faire que l'incision ne peut pas être pratiquée de la main droite sur les deux yeux, l'auteur dit que cela est nécessaire et qu'on y réussit très facilement quand on en a un peu l'habitude.

8° La grandeur du kératotome, au lieu de constituer un désavantage pour l'opération, rend au contraire un grand service. L'auteur ne faisant pas son lambeau par ponction, mais par dissection, de dedans en dehors, la largeur de la lame appuie constamment sur l'iris et l'empêche de sortir.

9° L'incision doit avoir l'étendue de 9 à 10 millimètres. Quand l'œil a perdu de sa forme normale par la sortie d'une partie du corps vitré, le rétablissement de cette forme est dû selon l'auteur à deux facteurs: 1° la réunion précoce de la plaie (Quelquefois voulant renouveler l'humeur aqueuse, une heure après l'opération, M. Castorani n'y a pas réussi, les lèvres de la plaie ayant déjà contracté adhérence entre elle); 2° le remplacement de l'humeur vitrée perdue par de l'humeur aqueuse. La forme en effet tarde beaucoup à se rétablir lorsque l'incision a été faite trop grande et que la réunion ne se fait pas assez tôt pour empêcher l'écoulement de l'humeur aqueuse nouvellement formée.

10° Tous les yeux ne se présentent pas dans les mêmes conditions pour la facile exécution de l'opération. Aucune difficulté n'existe pour les yeux qui présentent une proéminence moyenne. Ceux qui font une proéminence plus ou moins exagérée donnent une sortie abondante de corps vitré; ce qui est avantageux, dit l'auteur, car il en résulte un meilleur contact des lèvres de la plaie, et toute inflammation est prévenue. Les yeux enfoncés dans l'orbite présentent une difficulté quelquefois extrême. Dans ces cas on est forcé de se tenir à deux millimètres environ du bord de la cornée. Pour mieux réussir, M. Castorani s'est fait construire un couteau coudé.

11° Le cristallin étant complètement enlevé avec sa capsule, les inflammations après l'opération de la cataracte sont rendues plus rares, car il n'existe pas un des facteurs principaux de ces inflammations, c'est-à-dire des résidus de la capsule ou des couches corticales.

12° L'auteur fait ressortir que l'application de son appareil après l'opération est de beaucoup préférable au bandeau, parce qu'il permet de laisser l'œil découvert, de sorte que les matières de

sécrétion ne s'y accumulent pas et il est très facile de surveiller la marche de la guérison.

L'auteur apporte une série de 237 cataractes opérées par sa méthode. Voici les conclusions données par lui-même.

Cataractes opérées, 237.

Insuccès complets, 7.

Succès 230; pour huit de ces derniers on a dû avoir recours à une deuxième opération.

Dr PARISOTTI.

Traitement de l'ectropion inflammatoire, par le professeur Castorani. — C'est le titre d'un mémoire lu à l'Académie de médecine et de chirurgie de Naples par le professeur Castorani. Onze observations et quatre planches sont destinées à démontrer l'efficacité de l'excision d'un lambeau de conjonctive contre cette maladie. La plaie qui en résulte doit être trois fois par semaine cautérisée au cristal de sulfate de cuivre; la guérison est obtenue en moins d'un mois.

O. P.

L'ophtalmo-blennorrée des nouveau-nés, par KRONER (de Breslau), *Communication faite à la Société de médecine de Berlin.* — Bien que la prophylaxie de Credé contre la blennorrée des nouveau-nés soit adoptée dans presque tous les services d'accouchement de l'Allemagne, les recherches sur l'étiologie de cette maladie n'ont pas encore abouti. Les travaux de Neisser ont établi la spécificité de cette affection, mais d'autres expériences ont soulevé des doutes si le gonococcus de Neisser est la seule cause de la blennorrée.

J'ai examiné quatre-vingt-douze cas de blennorrée des nouveau-nés : dans soixante-trois, j'ai trouvé le gonococcus de Neisser; dans vingt-neuf, je ne l'ai pas trouvé; mes recherches ont été confirmées par M. Neisser, qui a vu mes préparations et dans le laboratoire duquel j'ai travaillé. Je n'ai pas examiné seulement les sécrétions des yeux des enfants, mais aussi celles des organes génitaux des mères. J'ai eu occasion d'examiner vingt et une mères des enfants dont la sécrétion conjonctivale contenait des gonococcus, et dix-huit dont la sécrétion conjonctivale des nouveau-nés ne renfermait pas de gonococcus. Dans le premier groupe, j'ai bientôt trouvé le gonococcus et pas d'autre microorganisme. Dans les dix-huit cas du second groupe, la sécrétion des organes génitaux contenait des bacilles, des diplococcus, mais le gonococcus spécifique faisait défaut.

Il s'agit maintenant de savoir si les blennorrées qui contiennent

des gonococcus se distinguent de celles où il n'y en a pas. Cliniquement, il n'y a pas de différences frappantes. Dans l'un et dans l'autre cas, la maladie commence dans les premiers jours après la naissance, rarement après la première semaine. La maladie était toujours bilatérale. Mais il faut remarquer que les cas dépourvus de gonococcus semblaient légers, en rapport au gonflement et à la sécrétion, tandis que les cas où il y avait des gonococcus paraissaient plus graves. Les cas du premier groupe ont eu une durée plus longue et plus bénigne sans affection de la cornée, tandis que dans seize cas du second groupe, il y eut consécutivement de graves affections bilatérales de la cornée.

J'ai inoculé l'œil d'un aveugle adulte avec la sécrétion mucopurulente d'une femme, dont l'enfant a eu une blennorrée sans gonococcus, et par conséquent dont la sécrétion vaginale était aussi dépourvue de gonococcus, mais je n'ai rien obtenu. Cependant, ces expériences ne démontrent pas absolument la non-virulence de la sécrétion vaginale dépourvue de gonococcus, elles montrent seulement que les sécrétions inoculées n'étaient pas virulentes pour les yeux de ces sujets.

Dans un cas où la sécrétion vaginale de la mère ne renfermait pas de gonococcus et où l'on n'avait pas eu recours à la prophylaxie de Credé, l'enfant acquit dans la seconde semaine un catarrhe conjonctival purulent qui guérit sans complication au bout de trois semaines. Dans la sécrétion conjonctivale de l'enfant, on a trouvé les mêmes coccus et en même nombre (mais pas de gonococcus) que dans la sécrétion vaginale de la mère, qui souffrait depuis plusieurs années de leucorrée. Je ne puis dire si dans ce cas l'infection fut produite par la mère ou si elle provenait d'ailleurs.

M. Tischendorf (de Hambourg) demande à quel moment de la maladie M. Kroner a fait les recherches sur le gonococcus; car, d'après les expériences qu'il a lui-même faites à l'hôpital général de Hambourg, il a trouvé qu'au début de la maladie il y a beaucoup de gonococcus, tandis que plus tard, surtout après l'intervention de l'art, on en trouve fort peu. Il arrive même qu'on ne rencontre pas de coccus, bien que la blennorrée persiste.

A l'hôpital de Hambourg, M. Tischendorf a vu des enfants atteints de scarlatine et des enfants porteurs d'appareils d'extension, acquérir des blennorrhagies vaginales où l'on a trouvé le gonococcus de Neisser. Les inoculations faites avec ces sécrétions vaginales sur des enfants atrophiés, ont produit une blennorrée de la conjonctive, présentant les mêmes gonococcus.

L'étiologie de la blennorrée vaginale de ces enfants est resté obscure, malgré les recherches les plus minutieuses, mais on peut exclure avec sûreté toute infection gonorréique.

Quant au traitement, le sublimé a été inefficace, mais on a obtenu de bons succès avec des lavages à l'azotate d'albumine et avec des bougies d'iodoforme.

M. Fehling (de Stuttgart) se rallie à l'opinion de M. Kroner, en ce qui concerne les deux formes cliniques de la blennorrée des nouveau-nés.

M. Kroner a examiné ses malades avant d'intervenir d'une manière quelconque. Chez quelques-uns, il n'a pas trouvé les coccus au début, mais après des recherches fréquentes.

La blennorrée sans gonococcus paraît survenir plus tard que l'autre forme, mais parfois celle-ci est tardive. L'infection peut avoir lieu même après que la mère a été traitée pendant un certain temps. Il y a des cas où les gonococcus persistent malgré le traitement.

M. Kroner ne peut admettre que la gonorrhée puisse survenir sans infection. Celle-ci a lieu parfois d'une manière presque insaisissable.

M. Hennig (de Leipzig) doute que, dans la blennorrée survenue [illegible] la scarlatine, le coccus fût la cause de la maladie. Peut-être [illegible] organisme a-t-il trouvé là un bon terrain nourricier.

M. Schatz (de Rostock) a longtemps employé la prophylaxie avec le sublimé; mais il l'a maintenant abandonnée, parce que dans un [illegible] a laissé survenir une blennorrée très grave, malgré un [illegible] rigoureux du médicament. Le nitrate d'argent laisse aussi [illegible] suivre son cours.

(Semaine médicale.) F. D.

[illegible]

M. Bert. — On peut faire une autre hypothèse également vraisemblable : c'est que la tache pigmentaire, au lieu d'être impressionnable à la lumière, est capable de donner lieu à des vibrations susceptibles de se transformer en lumière; en d'autres termes, ces animaux et tous ceux du même ordre, au lieu d'avoir un appareil oculaire tel que nous le comprenons généralement, c'est-à-dire sensible à la lumière, posséderaient un organe producteur de lumière qui leur permettrait de s'éclairer eux-mêmes, de se diriger, de saisir leur proie, etc.

M. Pouchet. — L'hypothèse que j'ai admise me semble plus conforme à la réalité que celle de M. P. Bert, au moins pour ce qui concerne les *pectènes*. On voit très nettement ces animaux se tourner toujours du côté de la lumière, et si l'on produit des ombres subites, ils se retournent immédiatement.

M. Bert. — Ce sont là des phénomènes que je n'ai précisément jamais pu constater.

Fracture de la voûte orbitaire, plaie du cerveau. — Un enfant de sept ans jouait avec une canne. Il tombe, le bâton pénètre au niveau de l'œil : la mère le retire, puis s'empresse d'apporter l'enfant au docteur Jackson qui constate une forte ecchymose sur le globe de l'œil gauche, mais pas traces de blessures. Pas de vomissements, pas de symptômes graves immédiats, et pendant deux jours la mère amène son enfant à la consultation. Le second jour, comme le petit blessé était somnolent, on se décide enfin à le laisser à l'hôpital : mais dans la journée éclatent des symptômes de méningite, et la mort survient le lendemain.

A l'autopsie, on trouve une perforation circulaire de la voûte orbitaire gauche, du diamètre d'un demi-pouce, et faite manifestement de dehors en dedans, car les esquilles étaient rejetées vers l'intérieur. Au point correspondant le cerveau était lésé, et par la plaie le petit doigt pénétrait directement dans le ventricule latéral gauche. Un peu de pus le long de ce trajet. La canne avait passé entre le bord interne de l'œil et la commissure correspondante sans blesser ni l'un ni l'autre, et la conjonctive avait dissimulé l'orifice d'entrée.

(*Lancet*). F. Despagnet.

Chancre de la conjonctive. — Le docteur Williams présente au « Liverpool Medical Institution » l'observation d'une fille de dix-huit ans atteinte d'un chancre primitif de la conjonctive. Elle soignait un enfant qui, primitivement affecté d'ophtalmie des nouveau-nés, eut bientôt après du coryza, de l'éruption au niveau des mamelons et les symptômes d'une syphilis congénitale. Lorsque

Williams vit la malade pour la première fois, elle portait un chancre sur la conjonctive, entre la commissure interne et la cornée. La conjonctive présentait une inflammation générale, les ganglions sous-maxillaires et pré-auriculaires étaient pris. Sous l'inflence du mercure, la guérison s'effectua rapidement. Il n'y a pas encore eu de symptômes secondaires.

A la suite de cette communication, Edgard Browne dit qu'il a eu deux fois l'occasion de voir des accidents semblables. Dans le premier cas, il s'agissait d'un jeune homme qui présentait des chancres sur les deux commissures internes : le malade avait l'habitude de frotter ces points avec ses doigts. On finit par apprendre que le jeune homme avait pratiqué une sorte de toucher vaginal. Pour le second, le chancre siégeait sur la paupière inférieure d'un jeune enfant, et l'on ne put avoir de renseignements. Dans les deux cas, les ganglions pré-auriculaires et sous-maxillaires étaient tuméfiés. (*Lancet.*) F. DESPAGNET.

De l'hérédité de la couleur des yeux dans l'espèce humaine, par M. A. de CANDOLLE (*Histoire de la Science et des Savants depuis deux siècles*, 2e édition, Genève, 1884). — Apprécier la couleur exacte de l'iris n'est pas à la portée de tout le monde et deux observations sont rarement d'accord sur l'estimation du ton des nuances. Aussi M. de Candolle s'est-il contenté de deux teintes franches, les yeux bruns et les yeux bleus, ces derniers comprenant les yeux gris, gris-bleus et bleus.

Un premier fait, non encore signalé et qui découle cependant de toutes les statistiques dressées jusqu'ici, est que les femmes ont plus souvent que les hommes les yeux de couleur brune, tandis qu'elles ont en général le teint plus clair. Cette différence date-t-elle de la naissance ou provient-elle d'une mortalité plus grande du type blond durant le bas âge dans le sexe féminin ? C'est ce que les documents de M. de Candolle ne lui permettent pas de décider; ces documents ne portant que sur des individus âgés de plus de dix ans, âge à partir duquel la couleur des yeux paraît ne plus changer.

Quatre-vingts fois sur cent, un père et une mère ayant des yeux de même couleur lèguent leur coloration à leurs enfants. Sur cinq cent dix-huit cas observés par M. de Candolle, tant d'yeux bruns que d'yeux bleus, il s'est trouvé 511 individus, soit 88,4 p. 100, semblables à leurs parents et 67, soit 11,6 p. 100, dissemblables.

Parmi ces derniers, toutes les fois qu'on a pu remonter aux grands-pères et grand'mères on a constaté la ressemblance en sorte que l'on peut admettre l'hérédité de la couleur des yeux comme la règle.

Mais voici qui est plus intéressant au point de vue anthropologique. Les individus nés de parents bi-colores héritent plus fréquemment de la couleur brune que de la couleur bleue, ce qui fait que d'une génération à l'autre, la proportion des yeux bruns augmente. Ceci concorde avec les résultats de la statistique relative à la coloration des cheveux. On sait déjà à n'en plus douter, qu'un peu partout en Europe et même dans les pays du Nord, les cheveux tendent à devenir uniformément foncés : le nombre des blonds diminue, celui des bruns augmente.

Dans la Suisse romande les hommes ont 42 p. 100 d'yeux bruns et 58 d'yeux bleus ou gris; les femmes ont 44 p. 100 d'yeux bruns et 56 d'yeux bleus ou gris. Le contraste des couleurs constitue un attrait qui ressort nettement de la statistique des mariages. Les femmes ayant des yeux bruns acceptent de préférence des maris possédant des yeux bleus ou gris, les femmes pourvues d'yeux bleus ou gris préfèrent des maris porteurs d'yeux bruns. D'autre part, les personnes possédant des yeux bruns se marient plus souvent entre elles, que celles les ayant bleus, ce qui, ajouté au fait de la fréquence des unions bi-colores et à la production plus grande d'yeux bruns à la suite de ces unions, explique l'envahissement de la couleur foncée.

(*Journal de Genève*).

F. D.

Le Gérant : FÉLIX ALCAN.

BOURLOTON. — Imprimeries réunies, B.

CATARACTE TRAUMATIQUE

SANS OUVERTURE DE LA CRISTALLOÏDE

Par le Dr CUIGNET

On sait que la cataracte traumatique passe pour être tou-
jours due à une insinuation de l'humeur aqueuse à travers
la substance du cristallin par une ouverture de la capsule et
que ni la littérature ni la clinique ne possèdent aucune
observation certaine du trouble du cristallin à la suite de
traumatisme n'ayant pas lacéré la capsule, ni ouvert une
voie à l'imbibition progressive de la lentille. Des présomp-
tions très fortes, basées, les unes sur l'opacification de cet
organe à la suite de la luxation simple, les autres sur son
[illegible] consécutif à des choroïdites, par exemple, auraient
[illegible] faire admettre *à priori* la possibilité et même une
[illegible] fréquence de la cataracte accidentelle sans rupture
[illegible] de la capsule. Mais il y a quelque distance de là à
l'observation positive et directe de la cataracte trauma-
tique exempte de toute lésion capsulaire; c'est pourquoi
[illegible] présentons volontiers celle qui va suivre et que nous
[illegible] comme un cas qui n'est pas rare et qui, surtout,
[illegible] à l'abri de toute contestation. Ce n'est pas le
[illegible] que nous possédions; d'autres, que nous
[illegible] et pu suivre dans leur évolution pendant un
[illegible] avaient déjà mis en éveil et avaient introduit
[illegible] la ferme croyance qu'il existe une cataracte
[illegible] par ébranlement simple des parties orga-
[illegible] de la capsule.

[illegible] 1880, [illegible] à examiner, au point de
[illegible]
[illegible]
[illegible]
[illegible]
[illegible]
[illegible]
[illegible]

pièce qui, reprenant tout à coup son va-et-vient, le frappa à l'œil gauche ou plutôt à l'œil et à son pourtour, mais sans produire aucune plaie, rien qu'une contusion.

Chez ce sujet, l'œil est moyennement saillant, il est même protégé par les reliefs du sourcil, du nez et de la pommette. Mais quoique le coup ne soit pas arrivé obliquement par la tempe et qu'il se soit présenté à plat par une surface régulière et assez large, il a suffisamment porté pour donner lieu à une contusion avec commotion probable.

Les effets immédiats de ce choc ne sont pas bien décrits par l'individu qui est belge, médiocrement intelligent et peu prolixe. Je n'ai pu savoir par lui à quel degré les paupières et l'œil avaient été ecchymosés, à quel degré la vision avait été atteinte; mais un certificat médical, pouvant servir de pièce originelle, note, quelques jours après la blessure, qu'il y a eu épanchement de sang dans la chambre antérieure, sans plaies au globe oculaire, ni aux annexes, ni au pourtour; par conséquent contusion violente de l'iris.

Un autre examen médical, daté du 13 octobre, mais se mettant, sous le rapport de cette date, en contradiction avec la filiation clinique des symptômes, doit être indiqué ici : c'est celui de M. le Dr Dujardin, qui a relaté une partie de cette observation dans le numéro de janvier 1885 de la *Revue clinique d'oculistique* de notre confrère Armaignac. Cinq jours d'intervalles sont, en effet, insuffisants pour expliquer à la suite d'une hémorrhagie primitive et abondante, les symptômes suivants : iris tremblotant, mydriase pupillaire plus marquée dans le côté supéro-externe, pas de synéchies postérieures; cristallin altéré dans sa transparence par une opacité postérieure, étalée, peu épaisse, enfin vision conservée au point de lire le numéro 6 de l'échelle de Wecker.

De ces deux certificats médicaux il résulte : 1° que le coup n'a produit que de la contusion, sans blessure extérieure ni intérieure apparente; 2° qu'après la résorption rapide de l'hyphœma, on a constaté le trouble du cristallin, sans aucune trace d'ouverture à la cristalloïde.

Or, mon examen, cinq mois après, me fait reconnaître l

altérations suivantes : d'abord, absence de toute cicatrice péribulbaire et bulbaire, ainsi que de gonflement et de toute rougeur; l'œil blessé est en place et se meut librement. Il offre une mydriase, moyenne, un trouble général du cristallin, pas de flocons, la vision réduite pour le moins des $\frac{4}{5}$, pas de dureté ni de douleurs. Le champ visuel est complet.

Ce qui intéresse spécialement, c'est l'état du cristallin. Or, grâce à la mydriase, il est visible dans toute son étendue et dans toute sa profondeur, tant au miroir seul qu'à l'éclairage latéral.

Eh bien, il est nébuleux dans sa totalité, du moins dans ses couches corticales, de la manière la plus uniforme. Le degré de cette nébulosité est tel qu'on peut encore apercevoir le reflet rouge du fond de l'œil; quant à sa nature, elle est uniformément et légèrement grisâtre, avec des stries multiples, linéaires, courtes et fines, tranversales, qui occupent les couches antérieures et les postérieures.

Je dois penser que le noyau n'est pas encore envahi par ce trouble, à cause de son uniformité régulière, de l'absence d'une opacification plus notable dans le diamètre antéro-postérieur; mais je suis certain que toutes les couches périphériques sont prises, car les petites stries que je viens de signaler, examinées à l'aide du miroir, opèrent entre elles un jeu de bascule qui est caractéristique de l'opacification en arrière et en avant, lorsqu'on fait excursionner l'œil dans le sens perpendiculaire ou transversal.

Il est certain que la cataracte traumatique, ainsi constatée à deux époques assez éloignées l'une de l'autre, la première quelques jours ou semaines et la seconde cinq mois après le traumatisme, a progressé lentement, de la face profonde à la face superficielle et s'est généralisée par extension continue.

Enfin, il est probable qu'elle continuera à s'opacifier de plus en plus dans tous ses points et que, dans quelques mois, elle aura contracté cet aspect gris, uniforme, dense, absolument opaque, et qu'elle aura éteint la vision qualitative.

Voilà donc un cristallin qui, à dater d'un traumatisme de l'œil par choc et contusion, sans aucune déchirure extérieure

ni intérieure, s'est pris d'opacification progressive, régulière, générale, procédant peut-être des couches postérieures. Je dis peut-être, car l'observation faite peu après le coup peut n'avoir pas été absolument exacte; en tous cas, elle n'est pas prouvée par une explication et elle est même contredite par celle que j'ai faite plus tard d'une opacification générale, n'affectant pas plus le fond que la surface, égale partout; ce qui semble indiquer une marche exempte d'un point de départ spécial et local.

En tous cas, ni les observateurs précédents, ni moi, nous n'avons relevé le moindre signe de blessure de la capsule.

Or, quels sont ces signes habituels? Lorsque la capsule est ouverte en un point, l'opacification procède de ce point sous forme d'une sorte de fusée grise qui, de la blessure, gagne peu à peu vers l'intérieur de la lentille, très lentement si la plaie est étroite, plus vite ou rapidement si elle est large, ou si elle s'accroît sous l'effort des parties ramollies et enflées. Que cette opacification se limite ou se généralise, on voit toujours son point de départ; dès que la capsule se cicatrise elle laisse voir une tache grise, presque blanche, linéaire ou étoilée qui persiste ou se distingue toujours.

Un second signe est celui du gonflement des parties cristallines atteintes par l'imbibition de l'humeur aqueuse; ces parties semblent végéter hors de la blessure; elles font saillie dans la chambre postérieure et quelquefois même dans la pupille. Si tout le cristallin s'imbibe, le gonflement est énorme et donne lieu à des phénomènes d'irritation et de tension oculaire.

La répression se fait en commençant par les portions les premières imbibées, lesquelles tombent, se fondent, disparaissent et laissent un vide qui s'accroît peu à peu.

Si le travail de fonte s'arrête, on constate la présence d'un cristallin inégal, d'aspect irrégulier de forme et de teinte.

On voit, d'après cette description, dont tous les médecins reconnaissent les traits cliniques, que la marche des deux cataractes, celle sans plaie et celle avec plaie de la capsule est bien différente. L'une se constitue et progresse uniformément,

lentement, sans gonflement, sans irritation ni tension ; l'autre commence en un point, s'étend de là aux autres points, puis fond dès le point de départ avec irrégularité, gonflement, aspect varié, irritation et tension.

Les caractères que nous reconnaissons pour la cataracte de Fies sont les mêmes pour toutes ou presque toutes les cataractes se formant par traumatisme ou par lésions aiguës, ou par pression, par déplacement.

Ainsi le cristallin luxé par quelque cause que ce soit s'opacifie, d'habitude, lentement, uniformément, sans gonflement. De même le cristallin poussé en avant par le glaucome ou comprimé par une tumeur intra ou extra-oculaire ; de même le cristallin ébranlé dans son intimité, dans toutes ses particules par une contusion qui ne l'a ni déchiré ni déplacé, ce qui est le cas de Fies.

Pour nous résumer, nous dirons donc qu'il existe une cataracte traumatique sans ouverture de la capsule et par ébranlement moléculaire simple ; que cette cataracte s'observe plus souvent ou moins rarement qu'on ne pense, et que l'on pourra considérer comme telle celle qui s'est formée par suite d'un choc du globe seul ou des parties voisines en même temps, qui se montre de suite après ce choc, qui se manifeste, de préférence ou même toujours, dans toute la masse cristalline ; qui progresse plus ou moins rapidement, d'habitude avec lenteur ; qui gagne uniformément en intensité, qui se généralise presque toujours, qui ne s'accompagne d'aucun phénomène irritatif propre au cristallin lui-même, qui n'offre aucun gonflement, aucune déformation de la lentille, qui ne se résorbe pas, ou qui emploie un temps infini à se contracter sans aboutir à la résorption complète.

En mettant en regard de ce tableau celui de la cataracte avec blessure de la cristalloïde, on sera plus porté encore à admettre et plus expert à reconnaître cette espèce de cataracte sans ouverture capsulaire ; car la véritable traumatique procède d'un point ouvert, s'étend de là en fusée dans les couches les plus molles, s'accompagne de gonflement, de déformation, d'irritation et de douleurs se rapportant à

gonflement de la substance; elle reste limitée si la blessure capsulaire est étroite; se généralise si elle est large; elle offre une plaie à la capsule, plus tard une cicatrice blanche; enfin elle est susceptible de résorption partielle ou totale.

Nous pensons que ces traits sont suffisants pour établir la distinction entre l'une et l'autre.

Dr CUIGNET.

DU TRAITEMENT DU TRICHIASIS

AU MOYEN DE CAUTÉRISATIONS FAITES SUR LA PAUPIÈRE AVEC LE THERMO-CAUTÈRE

Par M. VIEUSSE, médecin-major de première classe à l'hôpital militaire de Perpignan[1].

Le grand nombre des procédés décrits par les auteurs pour combattre le trichiasis est une preuve, non seulement de l'activité et de l'ingéniosité des chirurgiens qui se sont occupés du traitement de cette affection, mais encore de la difficulté réelle de guérir sûrement cette mauvaise conformation de la paupière.

Je n'ai nullement l'intention de les décrire. Mon unique but dans ce travail est de faire connaître un nouveau procédé opératoire auquel je dois de nombreux succès, succès que j'ai pu constater moi-même et montrer à des confrères plusieurs années après la guérison.

Pendant un séjour de quatre années consécutives en Algérie, j'ai eu l'occasion de soigner beaucoup de malades atteints de trichiasis. Le procédé que j'employais au début consistait à inciser largement l'angle externe de l'œil et à détacher dans une étendue convenable le bord ciliaire, que je relevais ensuite au moyen de sutures de Gaillard (de Poitiers).

1. Ce mémoire a été l'objet d'un rapport fait à la Société de chirurgie par M. Terrier, dans la séance du 26 novembre 1884.

Cette manière de faire m'a donné des succès multiples et durables, mais on peut lui reprocher avec raison d'être longue, d'une exécution difficile pour ceux qui n'ont pas l'habitude des opérations chirurgicales, de déterminer un traumatisme considérable, d'empêcher le malade de se livrer à ses occupations pendant plusieurs jours, et d'occasionner une légère difformité du bord de la paupière opérée.

Pour toutes ces raisons, peu satisfait de mon procédé habituel, je me demandais s'il n'était pas possible d'aussi bien faire à l'aide d'une opération plus simple. J'en étais là de mes réflexions lorsque le hasard vint me servir à souhait.

Un Arabe, originaire du Maroc, entra dans le service des blessés de l'hôpital militaire de Tlemcen (Algérie) le 17 septembre 1881 pour un ulcère de la jambe gauche. Ce malade avait été opéré, depuis plus de deux ans, d'un trichiasis de la paupière supérieure, par un médecin de son pays. Le traitement mis en usage avait été des plus simples : deux raies de feu, d'une longueur d'un centimètre et demi, dont on voyait très bien les traces sur la paupière, avaient suffi pour guérir cette affection d'une manière irréprochable. Les cils étaient parfaitement ramenés en dehors, et éloignés du globe de l'œil; les cicatrices résultant de l'opération étaient à peine visibles et se dissimulaient complètement derrière le rebord orbitaire; le bord palpébral s'appliquait très exactement contre le globe oculaire quand on abaissait la paupière supérieure, c'est à peine si l'on voyait les traces produites par la cautérisation; cette paupière n'avait aucune tendance à se renverser en dehors.

Instruit par cette observation, et possédant, grâce au thermocautère, un instrument qui permet de régler son action d'une manière très précise, je me promis d'employer à mon tour un procédé si simple qui donnait des résultats si satisfaisants. L'occasion ne se fit pas attendre.

Obs. I. — Le 22 novembre 1881, une jeune juive, âgée de dix-neuf ans, d'une bonne constitution, vint me consulter pour un trichiasis très prononcé des deux paupières supérieures.

Les cils de ces deux paupières, fortement dirigés contre le globe de l'œil, frottent d'une manière permanente contre les cornées, qui sont dépolies dans toute leur étendue. La déviation des cils n'existe que sur les deux tiers externes des paupières. Par suite de la lésion des cornées, la vue se trouve très affaiblie, et la malade ne peut se livrer qu'à de gros travaux; elle ne peut ni coudre ni broder. Le 25 novembre, après avoir endormi la malade avec le chloroforme jusqu'à résolution complète, j'abaisse avec l'indicateur gauche les paupières supérieures, et je fais à leur moitié externe avec le thermocautère deux incisions d'une longueur d'un centimètre et demi, perpendiculaires au bord palpébral. Les deux incisions, qui commencent à 2 millimètres du bord libre de la paupière, pénètrent jusqu'au muscle orbiculaire. L'externe se trouve à un centimètre en dedans de la commissure palpébrale, l'interne, distante de la première d'un centimètre environ, correspond au milieu de la paupière.

Le lendemain je trouve les paupières à peine gonflées, sans tension ni douleur; les incisions faites par le thermocautère sont recouvertes d'une croûte peu épaisse. Du côté de la conjonctive il n'existe ni œdème ni congestion.

Le deuxième jour après l'opération, je retrouve les choses dans le même état; seulement les croûtes qui recouvrent les incisions faites par le thermocautère sont un peu plus épaisses, et laissent écouler, lorsqu'on les presse avec le doigt, une goutte de pus.

Le troisième jour, il y a peu de changement; la croûte qui recouvre la plaie faite par le thermocautère est plus épaisse, et suppure par ses bords.

Le quatrième jour, même état que la veille; la croûte qui recouvre la plaie se détache par ses bords qui suppurent. Je l'enlève avec le doigt, et au-dessous je trouve une plaie de bonne nature, constituée par de gros bourgeons qui sécrètent du pus.

Je remarque en même temps que les incisions ont une moindre longueur; les paupières me paraissent légèrement attirées en dehors, et leurs cils ne frottent plus contre la cornée.

Le cinquième jour, pas de modification notable.

Le septième jour, les plaies ont diminué d'étendue; elles suppurent peu, les paupières sont attirées en dehors et les cils ne frottent plus contre le globe oculaire.

Le neuvième jour, les plaies sont recouvertes d'un fin tissu rosé; les cils ne touchent plus les cornées, qui semblent s'éclaircir.

Le onzième jour, l'amélioration est très sensible; les plaies sont cicatrisées; les cils ont une bonne direction; les cornées sont claires, et la malade nous dit que sa vue est très améliorée.

Le quatorzième jour, l'état de la malade est des plus satisfaisants; les cicatrices sont assez apparentes; les cils des paupières supérieures ont la direction normale, et la malade accuse une amélioration de plus en plus marquée.

Le vingtième jour, la guérison est parfaite : les cils sont dirigés en dehors, les cornées complètement transparentes, et la malade peut se livrer à des travaux d'aiguille.

J'ai revu cette malade plus de deux ans après l'opération, et j'ai pu constater alors que la guérison ne laissait rien à désirer.

Les cils très bien dirigés en dehors ne touchent plus les cornées, qui sont d'une netteté parfaite; les cicatrices ne s'aperçoivent que lorsque l'on se trouve très près des yeux, et qu'on recommande à l'opérée de regarder en bas.

Dans cette observation, le traitement employé a donné un excellent résultat, et cela sans que l'opérée ait éprouvé de vives souffrances ni interrompu un seul jour son travail.

Obs. II. — **Mohamed-ben-Ali**, arabe, âgé de vingt ans environ, se présenta, le 25 janvier, à la consultation de l'hôpital militaire de Tlemcen. Ce malade, qui est fort et vigoureux, est atteint à l'œil gauche d'un trichiasis des deux paupières.

Les cils de la moitié externe de la paupière supérieure frottent sur la conjonctive et la cornée; la paupière inférieure, dans toute son étendue, est retournée en dedans; les cils dirigés contre le globe de l'œil, ne s'aperçoivent que lorsqu'on renverse fortement la paupière en dehors.

Cette affection de date ancienne, a produit une conjonctivite très intense, et un pannus qui a envahi toute la cornée.

Ce malade est opéré le même jour de la manière suivante :

Le malade chloroformé, je détache le bord ciliaire de la paupière supérieure dans sa moitié externe, après avoir largement débridé avec les ciseaux l'angle externe de l'œil; cela fait, à l'aide de deux sutures de Gaillard, je relève fortement la partie de la paupière qui a été disséquée.

Sur la paupière inférieure, je pratique avec le thermocautère trois incisions d'un centimètre et demi de long; ces incisions sont dans une direction perpendiculaire au bord palpébral.

La plus externe se trouve à un demi-centimètre en dedans de l'angle externe de l'œil; l'interne, qui a la même longueur, est tracée à un demi-centimètre en dehors de la commissure; la troisième est faite à égale distance des deux autres. Ces trois incisions sont distantes l'une de l'autre d'un centimètre; elles commencent à 2 millimètres au-dessous du bord libre de la paupière; elles intéressent la peau, le tissu cellulaire sous-cutané, et pénètrent jusqu'au muscle orbiculaire, qui peut-être est légèrement atteint. Le lendemain, je vois mon opéré et je trouve la paupière très gonflée, douloureuse à la pression; la conjonctive oculaire, très infiltrée, présente un chémosis considérable. Par contre, la paupière inférieure est peu douloureuse, à peine enflammée. Les incisions faites par le thermocautère sont noires, recouvertes d'une croûte légère.

Le cinquième jour, la paupière supérieure est toujours gonflée, tendue, douloureuse; les sutures ont sectionné une partie de la peau et laissent suinter quelques gouttes de pus.

A la paupière inférieure, on ne trouve ni tension ni douleur; les croûtes résultant des incisions sont épaisses et laissent suinter quelques gouttes de pus.

Le septième jour, le gonflement de la paupière supérieure a sensiblement diminué ainsi que l'œdème de la conjonctive la douleur est très diminuée; la paupière inférieure n'est n gonflée ni douloureuse; les croûtes qui marquent le passag

du thermocautère se détachent facilement avec le doigt et, laissent voir une surface constituée par de nombreux bourgeons qui suppurent.

Le onzième jour, l'état de l'opéré est satisfaisant, les fils de la paupière supérieure déterminent encore un peu de suppuration, ainsi que les plaies faites par le thermocautère; mais la douleur et le gonflement des paupières ont complètement disparu, et le bord libre des paupières a une tendance à se porter en dehors.

Le treizième jour, les fils de la paupière supérieure sont tombés, laissant une cicatrice rosée, peu visible, les plaies de la paupière inférieure sont cicatrisées, les bords libres des paupières ne sont plus renversés en dedans, et leurs cils ne frottent plus contre le globe de l'œil.

Il résulte de cette modification dans la situation des cils que la conjonctive est beaucoup moins injectée, la cornée beaucoup plus transparente, et le malade dit qu'il voit de son œil gauche bien mieux qu'avant l'opération.

Le quinzième jour, l'amélioration continue; les cils ne [illegible]nt plus contre la cornée, la conjonctive n'est plus [illegible] et la cornée se montre tout à fait transparente.

Le vingtième jour, je vois mon malade et constate une [illegible]ison complète.

La paupière supérieure a une très bonne direction; son [illegible]iliaire a été rejeté à un millimètre en dehors de son [illegible]nterne, ainsi que les cils qu'il supporte. On y remarque [illegible]nt deux petites encoches, produites par les deux fils [illegible] servi à faire les sutures.

Les [illegible]atrices que ceux-ci ont déterminées sont à peine [illegible] quand le malade regarde en bas et se dissimulent [illegible]ment dans le rebord orbitaire quand le regard est hori[illegible] se dirige en haut.

La paupière inférieure, le bord ciliaire, attiré légère[illegible] en dehors, ne s'applique pas très exactement contre le [illegible]laire; les cicatrices dues au thermocautère sont à [illegible]; les cils, dirigés en dehors, n'ont aucune ten[illegible] frotter contre le globe oculaire. En résumé le

résultat de l'opération est excellent. J'ai revu mon opéré dix-huit mois après, et j'ai pu constater que sa guérison s'était maintenue.

Dans l'observation précédente, où les deux procédés ont été pratiqués avec l'intention de les juger comparativement, je dois dire que tout l'avantage est en faveur de la cautérisation faite avec le thermocautère. En effet, l'inflammation et la douleur ont été nulles à la paupière inférieure, tandis que la paupière supérieure a été très enflammée et très douloureuse pendant les cinq premiers jours qui ont suivi l'opération. En ce qui concerne le résultat thérapeutique, il faut reconnaître qu'il a été aussi satisfaisant à la paupière inférieure qu'à la supérieure, avec cette différence toutefois en faveur de la première, qu'on ne voyait sur son bord libre aucune irrégularité, aucune difformité semblable aux deux encoches qu'il était facile d'apercevoir sur la paupière supérieure.

Le léger renversement en dehors du bord libre de la paupière inférieure, renversement que l'on voit rarement survenir à la suite de la cautérisrtion, ne doit inspirer aucune inquiétude, car il ne dure pas au delà de quelques mois, et je ne l'ai jamais observé lorsqu'il m'a été donné de revoir mes malades un an après l'opération.

Obs. III. — Le 17 juin 1883, entre à l'hôpital militaire d'Oran le nommé Ohmed-ben-Mohamed, âgé de vingt-sept ans environ, soldat au 2e régiment de tirailleurs indigènes pour un trichiasis des deux paupières de l'œil droit.

Les cils de la paupière supérieure, dans ses deux tiers externes, touchent le globe de l'œil; la paupière inférieure du même côté est retournée en dedans, à tel point qu'il faut l'attirer fortement en bas pour la retourner en dehors et faire apparaître les cils qui la bordent. Cette affection, de ancienne, a eu pour résultat de déterminer un pannus de la cornée et une opacité qui occupe toute la moitié externe de cette membrane. La vision de l'œil droit est presque détruite et c'est à peine si la malade peut avec cet œil distinguer des doigts à une distance de 25 centimètres.

Le 29 juin, le malade, complètement endormi à l'aide du chloroforme, est opéré de son trichiasis par deux incisions faites avec le thermocautère à la paupière supérieure, tandis qu'à la paupière inférieure je fais une opération plus compliquée, qui consiste à détacher le bord ciliaire, après débridement préalable de l'angle externe de l'œil, et à l'attirer en [illegible] au moyen de deux sutures de Gaillard.

La marche des phénomènes consécutifs à cette opération [illegible] tout semblable à ceux que j'ai signalés dans l'observation précédente, aussi je me dispense de les rapporter jour par jour.

[illegible] contenterai de signaler qu'une vive inflammation, [illegible]ureuse, se déclara sur la paupière inférieure, tandis [illegible] le pareil ne se montra sur la paupière supérieure. [illegible] qu'il en soit, le dix-septième jour après l'opération, le [illegible] était parfait : les cils des deux paupières, rejetés en [illegible] ne frottaient plus contre le globe oculaire, n'[illegible] plus la cornée. A cette date la kératite avait presque [illegible] la vision à droite s'était très sensiblement amé[illegible]

[illegible] mois après l'opération, la guérison persistait.

[illegible] — Cette observation m'a été communiquée par [illegible] collègue le Dr [illegible], médecin-major de 1re classe à [illegible] militaire de Perpignan.

[illegible]

[illegible]

que lorsque l'œil se ferme, la paupière inférieure s'engage sous la paupière supérieure.

Les doigts peuvent facilement faire basculer les deux paupières en dehors et rendre aux cils leur direction normale. Il existe des deux côtés un certain degré de phimosis palpébral.

Sous l'influence de l'irritation produite par le contact des cils, la cornée est devenue le siège d'une kératite vasculaire. Sa surface est terne, dépolie, et présente de fines arborisations; la conjonctive oculaire est injectée; il existe de la photophobie, et un larmoiement continuel vient augmenter la gêne de la vision. Pas de granulations, rien du côté des points et conduits lacrymaux. Une intervention me paraît nécessaire.

Après entente avec M. Vieusse, médecin-major de 1re classe à l'hôpital militaire de Perpignan, il fut décidé que dans une première séance nous nous occuperions des paupières supérieures.

L'opération pratiquée sur ces paupières fut la suivante: Dans un premier temps, une des lames de forts ciseaux droits fut introduite derrière la commissure externe jusqu'au rebord orbitaire, et celle-ci fut fendue d'un seul coup de ciseaux. Dans un deuxième temps, nous détachons avec le bistouri le bord ciliaire; enfin dans un troisième temps quatre sutures de Gaillard passées avec une aiguille courbe servent à relever fortement la partie du bord palpébral détaché. L'opération terminée, nous constatons que le bord ciliaire est ramené en dehors, et que les cils ont repris une bonne direction.

Le lendemain, les paupières étaient le siège d'un léger gonflement; une ecchymose occupait les paupières et le tissu péri-orbitaire dans une assez grande étendue. Nous constatons aussi un peu de chémosis séreux. Ce traumatisme, en somme assez considérable, obligea la malade à garder la chambre pendant une huitaine de jours. Au bout de trois semaines, la guérison était complète, le résultat très satisfaisant; le bord ciliaire et les cils avaient conservé leur bonne direction en avant.

Restaient à opérer les deux paupières inférieures, dont les cils fortement déviés entretenaient toujours l'irritation de la cornée. Sur le conseil de mon collègue M. le docteur Vieusse et avec les indications qu'il voulut bien me donner, je pratiquai l'opération de la manière suivante.

La malade ayant été chloroformée et complètement anesthésiée, avec le couteau Paquelin porté au rouge brun, deux incisions verticales distantes d'un centimètre l'une de l'autre furent faites sur le milieu des deux paupières inférieures; ces incisions, d'une longueur d'un centimètre et demi, commençaient à deux ou trois millimètres du bord palpébral.

L'opération avait demandé quelques secondes. Aucun pansement, sauf quelques lavages à l'eau fraîche.

Le lendemain, des eschares se montraient sur les incisions faites la veille; il ne restait plus qu'à en attendre la chute et à constater les résultats que devait donner la cautérisation. Aucun accident inflammatoire, aucun gonflement ne suivit l'opération, et la jeune fille, qui était chargée de la surveillance d'un asile d'enfants, n'interrompit pas ses occupations. Les eschares tombèrent le huitième jour, et dès le quinzième jour la guérison était complète.

Nous avons pu suivre journellement le retrait des paupières provoqué par la cautérisation. Nous vîmes le bord palpébral se renverser peu à peu en dehors jusqu'au quinzième jour, où le redressement était achevé : les cils franchement dirigés en avant ne touchaient pas le globe oculaire.

A cette époque, la cornée avait repris sa transparence; la photophobie n'existait plus, et la vision était presque normale.

Nous avons revu l'opérée plusieurs mois après l'opération et nous avons constaté que le résultat obtenu s'était maintenu excellent.

Je n'ai pas voulu rapporter un plus grand nombre d'exemples de l'emploi du thermocautère dans le traitement du trichiasis. Il m'eût été facile d'en donner beaucoup d'autres, ne tirant du reste que par des détails de peu d'importance, si je n'avais craint de fatiguer le lecteur.

Pendant un séjour de quatre années consécutives en A'

gérie, j'ai vu de nombreux malades atteints de trichiasis, et j'ai fait au moins quatre à cinq opérations chaque mois, je n'ai pas tenu note de chacune d'elles, mais j'ai la conviction profonde, basée sur une expérience personnelle qui paraîtra suffisante à tous, que l'opération que je viens de décrire donne dans tous les cas un très bon résultat, que son exécution est des plus faciles, que les phénomènes consécutifs qu'elle occasionne sont peu intenses, qu'elle permet au malade de vaquer à ses occupations le jour même de l'opération. Je peux également assurer que tous ceux de mes confrères qui ont été témoins de la méthode ont été assez frappés de ses avantages sur les anciennes manières d'agir pour en faire à l'avenir leur procédé de choix dans le traitement du trichiasis.

Après avoir fait connaître la méthode et les résultats qu'elle donne, je dois revenir un peu sur son exécution, sur la manière dont les incisions doivent être faites, la longueur et la profondeur qu'elles doivent avoir.

Je désire aussi entrer dans quelques considérations physiologiques, sur le mode d'action par lequel la guérison est obtenue.

La cautérisation a été de longue date mise en œuvre contre le trichiasis. Celse, pour détruire les bulbes et les cils, cause de tous les maux, se servait d'une aiguille rougie au feu, qu'il enfonçait dans les bulbes des cils déviés. Après lui les auteurs qui, pour guérir cette affection, avaient recours à la cautérisation, arrachaient les cils avant de cautériser les bulbes. M. Cusco, pour les détruire, touche les bulbes avec le thermocautère, tandis que M. le professeur L. Lefort, dans le même but, a eu recours à l'électricité. Enfin on a également employé à cet usage différents caustiques chimiques.

Tels sont en résumé les différents procédés de cautérisation, à ma connaissance du moins, qui ont été expérimentés pour combattre le trichiasis. Tous, après avoir joui d'une vogue plus ou moins longue, sont tombés dans l'oubli. De leur point commun, la destruction des bulbes des cils, résultait la formation, au niveau du bord palpébral, d'un tissu

cicatriciel qui, en frottant contre le globe de l'œil, irritait la cornée et produisait son inflammation. D'autre part, il était très difficile de limiter l'action de l'agent employé et de n'atteindre que la partie que l'on voulait détruire.

Dans la nouvelle application du thermocautère, il est plus facile de régler le jeu de l'instrument, d'atteindre le but sans le dépasser.

Voici au surplus quelques détails techniques.

Il faut de toute nécessité, et c'est là le seul inconvénient du procédé, endormir le malade jusqu'à résolution complète; sans cette précaution, dès qu'on approche l'instrument, le patient s'agite, remue la tête, et alors il est difficile, je dirai même impossible, de bien faire la cautérisation.

Le malade une fois bien endormi, on fait sur la paupière malade avec le thermocautère porté au rouge sombre le nombre d'incisions qui sont nécessaires. Généralement la première cautérisation doit être faite à cinq millimètres en dedans de la commissure externe, la seconde à une distance d'un centimètre et demi de la première et ainsi de suite jusqu'à ce que la plus interne se trouve à cinq millimètres en dehors du point où cesse le renversement des cils.

La longueur de l'incision doit être d'un centimètre et demi environ. Quant à la profondeur, il est difficile d'établir une limite précise, vu le nombre et le peu d'épaisseur des couches qui forment les paupières, mais je crois qu'il ne faut pas dépasser le muscle orbiculaire.

Ces règles, ainsi formulées avec une sorte de rigueur mathématique, sont-elles inflexibles? Non sans doute, mais toutes les fois que je m'y suis conformé, je n'ai vu survenir aucun accident ni pendant ni après l'opération. Comme le nombre des mes opérés dépasse en ce moment quarante, je crois pouvoir affirmer que cette méthode est aussi sûre qu'inoffensive. Le couteau chauffé au rouge sombre possède peu de rayonnement, aussi le globe oculaire ne peut-il éprouver aucune lésion. C'est à peine si le doigt qui fixe la paupière sur laquelle on agit, et qui se trouve très près de l'instrument, sent un peu de chaleur. Les incisions se font sans donner une goutte

de sang. Il ne s'est jamais produit d'érysipèle à la suite de leur tracé.

Aussi je crois pouvoir affirmer que le thermocautère donne toute sécurité et est d'une application facile. Après avoir décrit la manière dont cet utile instrument doit être employé, il nous reste à examiner par quel mécanisme s'opère la disparition de l'entropion.

L'action du cautère consiste à détruire les tissus dans une certaine étendue, à produire une plaie qui suppurera, qui par conséquent se cicatrisera à l'aide d'un tissu de nouvelle formation, tissu qui jouit de la propriété de se rétracter et d'attirer les parties environnantes. Ces phénomènes s'observent très bien quand on étudie le mode de guérison de l'incision produite par la cautérisation.

Dès le second jour, on voit, en effet, la plaie due au thermocautère se couvrir d'une très légère croûte; les jours suivants, cette croûte devient plus épaisse, et au bout de quatre jours, si l'on vient à la presser avec les doigts, on fait sourdre quelques gouttes de pus. Puis cette croûte s'épaissit de plus en plus; elle diminue d'étendue, et sur ses bords on aperçoit une plaie rosée, constituée par des bourgeons charnus qui sécrètent du pus.

Vers le sixième ou septième jour, en faisant tomber cette croûte, on trouve dessous une plaie rosée, bourgeonnante et suppurant sur toute sa surface. En même temps, on voit que la cicatrice diminue d'étendue, qu'elle se cicatrise vers ses bords, et qu'elle attire vers son centre les tissus voisins. Aussi vers le huitième jour, la paupière est-elle attirée en dehors, et les cils qu'elle supporte tendent-ils à prendre une bonne direction. L'état respectif des parties ne fait que se régulariser par la suite, jusqu'à ce que la cautérisation soit achevée.

Quelquefois il arrive que la paupière est légèrement déviée en dehors, et ne s'applique pas exactement contre le globe de l'œil. Ce léger ectropion ne donne lieu tout d'abord à aucun désordre fonctionnel et disparaît toujours avec le temps.

Il est même généralement facile d'apprécier dans quelle mesure agit la rétraction cicatricielle produite par la cautéri-

sation. On peut admettre que son action s'exerce sur le bord palpébral dans une étendue égale à la longueur de l'incision, c'est-à-dire qu'une incision d'un centimètre et demi agit sur une égale longueur du bord de la paupière.

Les faits ont leur éloquence. Après la relation des observations que renferme ce travail, il me semble rationnel de croire que le traitement du trichiasis par des incisions au thermocautère sur la surface des paupières est appelé à prendre place dans la pratique chirurgicale.

Dr VIEUSSE.

DE L'AVANCEMENT MUSCULAIRE

DANS LES PARALYSIES OCULAIRES

Par le Dr A. DEHENNE

Non seulement la chirurgie oculaire a largement profité des découvertes récentes qui ont radicalement transformé la chirurgie générale, mais encore ses procédés opératoires ont subi de telles modifications, qu'ils ont atteint le summum de la simplicité, en entraînant avec eux le minimum de nocuité.

Entre toutes, les opérations oculaires qui ont pour but le redressement de l'œil dévié donnent un résultat si parfait, que j'ai cru intéressant de montrer en quelques mots les étapes successives faites par la médecine opératoire des muscles de l'œil.

Pour rester dans les limites que je me suis tracées, je n'empiéterai pas sur le domaine du strabisme simple. La question du strabisme est tellement vaste, son étiologie et son traitement présentent un tel intérêt clinique, que je me propose d'en faire le sujet d'un travail spécial. Je me bornerai aujourd'hui à l'étude du strabisme paralytique, j'insisterai surtout sur le manuel opératoire, en appelant l'attention sur la modification que j'ai cru pouvoir y apporter.

Les paralysies des muscles oculaires reconnaissent des

causes multiples : les refroidissements brusques, la syphilis, les lésions cérébrales ou cérébro-spinales et les traumatismes.

Les paralysies *a frigore* semblent être sous la dépendance d'une inflammation du névrilème. La syphilis peut agir directement sur l'élément musculaire, ou indirectement par une altération du système nerveux central ou périphérique.

Prises à temps et soignées énergiquement, ces deux formes de paralysie guérissent assez facilement. Les courants continus jouent, en dehors du traitement général, un grand rôle dans la restitution du pouvoir musculaire. Aussi dans les paralysies syphilitiques, ou a *frigore*, faut-il rarement intervenir chirurgicalement. Mais s'il s'est écoulé un trop grand laps de temps entre les apparitions des premiers symptômes et le commencement du traitement, la paralysie musculaire étant guérie, le strabisme et la diplopie persistent par le fait de la rétraction du muscle antagoniste, qui obéit ici encore aux règles de la pathologie générale.

Les paralysies cérébro-spinales (ataxie locomotrice) sont fugaces, tout au moins au début de la maladie. Elles disparaissent, reparaissent, sautent d'une paire nerveuse à une autre, etc. Plus tard, lorsque la maladie est définitivement constituée, les symptômes généraux et surtout les troubles oculaires graves (atrophie papillaire) attirent bien plus l'attention du médecin. Dans ce cas, les moyens palliatifs sont les seuls à employer.

Les paralysies d'origine cérébrale (apoplexie ou ramollissement) s'amendent au fur et à mesure que s'atténue leur cause première. Le traitement médical et les courants continus doivent seuls être mis en ligne de compte. Néanmoins, dans les cas d'apoplexie légère, il y aura lieu surtout d'éviter la rétraction de l'antagoniste, et d'intervenir si elle se produisait.

Quant aux traumatismes, ils peuvent produire une paralysie musculaire, soit directement en intéressant le muscle lui-même, soit indirectement par l'intermédiaire du système nerveux. Et encore parmi ces dernières faut-il distinguer les paralysies réflexes de celles qui sont amenées par une lésion

du nerf moteur dans son trajet orbitaire ou crânien. Un coup violent sur le front peut produire une paralysie de la troisième paire, sans que l'on puisse constater la moindre lésion du système musculaire ou nerveux, sans que le malade ait éprouvé le moindre symptôme cérébral ; il s'agit bien là, à mon sens, d'une paralysie réflexe dont le processus est difficile à interpréter. Les paralysies réflexes ne sont pas niables et guérissent en général facilement. Il n'en est pas de même de celles qui reconnaissent pour cause une lésion traumatique du filet nerveux, sur un point quelconque de son trajet. Ici, la plupart du temps, la conductilité nerveuse est interrompue à jamais, et la paralysie musculaire rentre dans le ressort de la chirurgie.

Les symptômes des paralysies musculaires sont bien connus. Je ne m'y attarderai donc pas. Le strabisme, la déviation secondaire supérieure à la déviation primitive, la diplopie, les vertiges, les phénomènes de fausse projection, etc., ont été étudiés sous toutes leurs formes. Je n'en parle que pour mémoire. Parmi ces symptômes, deux surtout sont pénibles pour les malades, et c'est à les faire disparaître que doivent tendre tous nos efforts : le *strabisme* et la *diplopie*. La ténotomie simple est, cela se comprend, tout à fait insuffisante, elle ne peut être considérée que comme un adjuvant.

Si l'on suppose le muscle droit externe complètement paralysé, la ténotomie du droit interne ne redressera pas l'œil d'un millimètre. Le droit externe ayant perdu tout pouvoir contractile, il faut le considérer comme *une corde inerte trop longue* qu'on doit raccourcir en rapprochant son point d'insertion, et même en faisant la résection d'une partie. Je crois être le premier à avoir proposé la résection d'une partie plus ou moins longue du tendon afin d'augmenter l'effet de l'opération. Le strabisme est corrigé, lorsque l'on est parvenu à mettre le globe de l'œil au milieu de la fente palpébrale ; il ne se produit que dans les positions extrêmes du regard du côté paralysé, et le malade l'évite en s'habituant à tourner la tête de ce côté en même temps que les yeux. Il en est de même de la diplopie, qui disparaît dans les mouvements de conver-

gence (il s'agit toujours du droit externe) et dans le regard en face; dans le regard en dehors, le malade l'évite aussi, en tournant la tête.

Un Français, Jules Guérin, a réclamé la priorité de l'opération du strabisme qui lui a été disputée par Diffenbach et Stromeyer. Cette opération avait été pratiquée pour la première fois en 1838. Ce qui n'est pas contestable, c'est qu'à notre compatriote revient l'honneur d'avoir conçu, imaginé et pratiqué le premier l'avancement musculaire dans les cas de paralysies oculaires (1849). Certainement son procédé était défectueux. Il consistait à porter l'œil du côté du muscle à avancer, après avoir sectionné celui-ci, et à maintenir intacts les nouveaux rapports du globe et du muscle à l'aide d'un fil qui, passé dans la sclérotique du côté opposé au muscle détaché, venait se fixer, suivant les cas, à la tempe ou sur le dos du nez. Ce procédé était peu sûr dans ses résultats, dangereux même, à cause du traumatisme sclérotical; mais il n'en est pas moins vrai que, le premier, Jules Guérin a démontré la possibilité de greffer un tendon, détaché de son insertion première, sur un point antérieur de la coque oculaire. Plus tard, au lieu de fixer l'œil dans sa nouvelle position en passant le fil dans la sclérotique, on le passa dans le tendon du muscle antagoniste, ce qui était déjà moins traumatisant (Grœffe). Dans les deux cas, le fil devait passer au-dessus du globe oculaire; on essayait bien d'éviter qu'il blessât la cornée, en le surélevant et en le fixant sur des pyramides de bandelettes que l'on appliquait à la tempe ou sur le dos du nez. Mais cela exigeait une surveillance incessante; tout le temps que le tendon mettait à se greffer, le malade ne devait pas faire un seul mouvement, et malgré toutes les précautions prises, l'opération échouait souvent. N'était-il pas plus rationnel de porter le tendon vers le point où il devait se greffer, et le fixer dans cette nouvelle position à l'aide de points de suture? C'est la pensée qui vint à Critchett, et qu'il mit du reste à exécution. Mais où passer les points de suture? Dans la sclérotique? Il aurait dans ce cas fallu entamer la coque oculaire *au niveau de la région ciliaire*, que je crois avoir

appelée, dans un travail antérieur et avec juste raison, le *noli me tangere* de l'œil [1]. Critchett maintint le tendon à l'aide d'une suture passée dans la conjonctive, en haut *ou* en bas. Cet unique point de suture avait l'inconvénient de ne pas exercer sur le muscle de traction *horizontale*. Deux points de suture, l'un en haut et l'autre en bas, exerçant chacun une traction diagonale, auraient donné une résultante horizontale; mais l'on mit plusieurs années à reconnaître ce désideratum, tant il est vrai que les choses les plus simples échappent de prime abord aux esprits les plus distingués. Près de treize ans s'étaient écoulés entre la première tentative de J. Guérin et la modification importante apportée par Critchett. Il se passa encore plusieurs années avant que l'on ne songeât à faciliter l'opération en maintenant le muscle à avancer pendant qu'on y passait les fils à sutures. Dès le début, on avait pensé à augmenter l'effet à produire, en combinant à l'avancement musculaire la ténotomie du muscle antagoniste. Dans ces dernières années, ce *modus faciendi* est devenu la règle. Dans le procédé de Critchett, après avoir fait une boutonnière conjonctivale suffisante, on sectionnait le muscle, puis on y passait le fil à suture. Pendant ce dernier temps de l'opération, il se présentait quelques difficultés, tenant surtout à la rétraction du muscle dans sa gaine. La recherche du muscle était quelquefois malaisée, et rendait l'opération laborieuse. M. de Wecker employa un double crochet, analogue aux mors d'un brise-pierres; le crochet étant fermé, on détache le tendon et on le maintient comme entre le mors d'une pince pendant que l'on y passe les fils à sutures. Le procédé est fort ingénieux, mais il n'est pas aussi facile que la description donnée par l'auteur pourrait le faire croire. Aussi ai-je repris une idée mise en avant par Schweiger, rééditée récemment par M. Abadie, et qui consiste à passer les fils à travers le muscle avant le détachement du tendon. J'y ai ajouté la résection de l'extrémité de ce même tendon, et la

1. *Considérations sur les traumatismes oculaires. Recueil d'ophtalmologie*, janvier 1885.

conservation d'un lambeau médian ; de la réunion de tous ces procédés naît un manuel opératoire facile à mettre à exécution, et qui donne dans tous les cas les plus excellents résultats. J'en ai recueilli depuis trois mois cinq observations qui m'ont paru confirmer la thèse que je soutiens. Voici comment je procède :

L'œil étant anesthésié avec 10 à 12 gouttes d'une solution de chlorydrate de cocaïne à 5 p. 100, je pratique à la conjonctive du côté du muscle à avancer une incision verticale à 3 ou 4 millimètres de la cornée, de façon à avoir là un lambeau, dont je ne me servirai que si je le juge nécessaire, et que j'appelle *lambeau de soutien ;* puis j'excise un lambeau conjonctival triangulaire de façon à avoir devant les yeux, et se présentant très nettement, le muscle à avancer. Celui-ci étant bien dégagé par le crochet à strabisme, je passe mes fils dans le corps du muscle lui-même, et le plus en arrière possible. Je le détache ensuite à petits coups de ciseaux, après avoir confié les fils à un aide, et j'en résèque un morceau ; puis les fils sont passés dans la conjonctive en arrière et en avant, légèrement en diagonale, pendant qu'un aide porte le globe vers le muscle à avancer. Ceci fait, si je crains que mes premiers fils ne cèdent, et que la conjonctive se relâche, je passe deux autres fils directement à travers le muscle et le lambeau cornéo-sclérotical. De cette façon, je puis obtenir des avancements très considérables. Les fils peuvent sans inconvénient être laissés en place pendant plusieurs jours.

Une dernière remarque : *dans les opérations de reculement*, le plus grand soin du chirurgien doit être de rester *en deçà* de l'effet à obtenir. Dans les *opérations d'avancement*, au contraire, il est indispensable d'aller *au delà*, si l'on veut obtenir un état satisfaisant.

Dans quels cas faut-il de préférence pratiquer l'avancement?

Les indications de cette opération sont multiples. Tout récemment on a voulu les étendre à la guérison du strabisme simple avec ou sans ténotomie du muscle rétracté ou antagoniste. C'est peut-être aller un peu loin, car, en définitive, la

ténotomie bien faite, avec ou sans compensation, suivant les cas, du côté opposé, donne d'excellents résultats; elle est beaucoup plus facile à exécuter, et ses suites sont beaucoup plus simples que celles de l'avancement musculaire. La question des points de suture surtout mérite considération. Il n'en est pas moins vrai que dans les cas de strabisme considérable, lorsque après une ténotomie pratiquée sur chaque œil on n'est pas arrivé à un résultat parfait, l'avancement peut être employé avec succès. Il vaut peut-être mieux que le retour au reculement d'un des muscles déjà opérés; et pourtant la question n'est pas vidée, malgré quelques affirmations contraires et très positives de la part de leurs auteurs. L'avancement musculaire est une opération absolument précieuse dans les cas de paralysie totale; la difformité et la diplopie ne peuvent disparaître qu'à ce prix.

Lorsque la paralysie a été soignée longtemps après son début, on peut après un traitement prolongé rendre au muscle paralysé toutes ses propriétés fonctionnelles; néanmoins il persiste de la diplopie. Les paralysies négligées de la sixième paire surtout présentent assez fréquemment ce phénomène. Dans ce cas, comme nous le faisions remarquer plus haut, la persistance de la diplopie est sous la dépendance d'une rétraction du muscle antagoniste, le droit interne par exemple, si nous supposons une paralysie de la sixième paire. Ici on a le choix entre la ténotomie du droit interne et l'avancement du droit externe. L'expérience décidera quel est de ces deux modes d'intervention celui auquel il faut donner la préférence. Le dosage de l'avancement est peut-être plus exact que celui du reculement! Pour ma part, j'ai employé les deux procédés; l'un et l'autre m'ont satisfait.

L'avancemeut peut encore trouver son application dans certains cas de strabisme latent ou dynamique, avec insuffisance marquée du muscle droit interne. Jusqu'à présent, je lui ai préféré le détachement pur et simple de l'insertion tendineuse du droit externe, qui donne une correction de deux millimètres au plus, très suffisante pour guérir le strabisme dynamique; la *ténotomie partielle*, qui laisse intactes quel-

ques fibres musculaires au milieu de l'insertion scléroticale, *ne corrige rien*. Les cinq avancements musculaires que j'ai pratiqués depuis trois mois se décomposent ainsi :

Paralysies traumatiques.....	3
Rétraction considérable du muscle droit interne dans la paralysie de la sixième paire.	2

Dans tous les cas, j'ai obtenu un résultat des plus satisfaisants. Quelques auteurs ont rejeté le lambeau médian, dans la crainte de la formation d'un bourrelet muqueux. Je crois que cette crainte est exagérée. D'autres ont prétendu que ce même lambeau diminuait l'effet de l'avancement, en ne permettant pas au muscle de se greffer assez près de la cornée. C'est encore là une erreur, car le lambeau *médian ou de soutien* maintient le muscle dans une position horizontale parfaite, et empêche l'insuccès qui serait dû au relâchement des sutures conjonctivales, supérieure et inférieure, relâchement qui se produit assez fréquemment. En résumé, le procédé opératoire que je viens de décrire me paraît remplir les meilleurs conditions de sécurité ; il est relativement facile à pratiquer, n'expose l'œil à aucun danger, et rémédie complètement à une infirmité désagréable et pénible [1].

Dr A. Dehenne.

FIBROME DU NERF OPTIQUE

Par **O. Parisotti** et **F. Despagnet**.

(Supplément au mémoire publié dans le numéro de décembre.)

En publiant notre mémoire sur le fibrome du nerf optique, nous ne nous dissimulions pas que nous restions

1. Cette opération est singulièrement facilitée par l'emploi du chlorhydrate de cocaïne à la dose de 5 p. 100. Malgré les affirmations contraires apportées par M. Galezowski au Congrès de chirurgie, je persiste à considérer la découverte du chlorhydrate de cocaïne comme une des plus belles conquêtes chirurgicales de ces vingt dernières années. Dans plus de deux cents cas, je n'ai pas vu un seul accident qui fût imputable à ce merveilleux anesthésique.

incomplets, et que notre diagnostic n'était pas à l'abri de tout reproche, puisque nous n'avions pu examiner qu'une très faible partie de la tumeur, la partie tout à fait antérieure, celle qui était située au pourtour du nerf optique et que l'opérateur avait pu enlever en pratiquant l'énucléation. Aussi, tout en constatant que dans toutes les coupes que nous avions faites, soit verticales, soit horizontales, nous n'avions trouvé exclusivement que du tissu conjonctif fibreux sans aucune trace de cellules embryonnaires ou d'une autre nature, avions-nous conclu en disant : « Y aura-t-il quelque part dans la masse de la tumeur une dégénérescence muqueuse? Rien dans tout ce que nous avons observé ne nous permet d'en supposer l'existence. »

Nous venons aujourd'hui apporter la preuve du bien fondé de nos prévisions, et compléter en même temps notre observation.

Mademoiselle A. F. rentre dans le département de l'Aube le 18 novembre 1884, c'est-à-dire trois semaines après l'énucléation. Elle reprend ses occupations, sans remarquer rien de particulier ni dans l'état de son orbite ni dans son état général. Au commencement de février 1885, elle écrit à une de ses amies à Paris que la tumeur a sensiblement augmenté de volume, qu'elle est beaucoup plus proéminente et que manifestement elle propulse déjà les paupières en avant. Néanmoins elle n'éprouve aucune douleur ni dans l'orbite ni dans la région péri-orbitaire, et son état général est bon. L'amie nous communique cette lettre et nous lui disons qu'il faudra très probablement enlever tout le néoplasme pour éviter des accidents généraux. Quinze jours après, la malade revient à Paris un peu effrayée par la progression constante suivie par le développement de la tumeur après l'énucléation. En effet, nous constatons son accroissement en avant.

Sur les instances de la malade qui veut absolument profiter de son voyage à Paris pour se faire opérer, nous la faisons rentrer dans un hôpital où, quelques jours après, on pratique l'ablation de la tumeur et l'exentération de l'orbite. Tout se passe régulièrement et on fait un pansement simple

sans cautérisation. Dès le lendemain se déclarent des phénomènes généraux très graves, et la malade succombe le deuxième jour après l'opération.

Nous possédons la tumeur et nous en avons fait des coupes très nombreuses dans tous les sens. Elle ne nous a rien présenté que nous n'ayons déjà constaté à notre première analyse histologique. Nous avons pu voir plus manifestement encore que la gaine externe du nerf avait bien été le point de départ de l'affection. Les quelques fibres nerveuses dont nous avons pu retrouver les traces étaient toutes déjetées sur un des côtés périphériques et toutes en voie de dégénérescence fibreuse. Enfin, comme nous l'avions trouvé dans notre premier examen, toute la masse de la tumeur était *exclusivement* formée par du *tissu fibreux*.

Ainsi se confirme d'une manière irréfutable notre premier diagnostic de *Fibrome du nerf optique*, et notre observation, rendue complète par ce dernier examen, devient d'autant plus intéressante que les cas de fibrome pur du nerf optique sont très rares dans la littérature ophtalmoscopique.

O. PARISOTTI : F. DESPAGNET.

UNE NOUVELLE THÉORIE DE LA VISION

Par le docteur ANGELUCCI

(Communication faite à l'Académie de médecine de Rome).
Traduction du docteur Parisotti.

La rétine perçoit la lumière et les couleurs qui viennent la frapper. Par quel mécanisme se produit cette sensation et quelles sont les lois qui le gouvernent? On n'a encore répondu à cette question que théoriquement.

Le professeur Quaglino, dans un écrit tout récent, traitant ce sujet affirme que « la vision rétinienne est le résultat de changements physiques et chimiques, de modifications matérielles dont le point de départ est dans les vibrations de la lumière et des couleurs; quelle est la manière dont les faits s'accomplissent, c'est ce que la science ignore jusqu'à présent ». Pourtant on n'a pas fait u

grand pas depuis l'époque où Newton écrivait que les fibres du nerf optique sont amenées dans un mouvement de vibration par les ondes lumineuses et que la vibration *will run along the optic nerve into the sensorium.*

Il est bien vrai que, tout en s'appuyant sur des bases purement hypothétiques, on fit cependant un certain progrès en essayant d'établir une localisation et de fixer des lois pour la perception de la rétine dans l'acte de la vision.

La théorie de Young qui plaçait l'élément sensitif dans les fibres du nerf optique fut suivie par celle de Herig, qui d'après les sensations des couleurs complémentaires, réduisait le mécanisme de la perception à un travail d'échanges chimiques qui auraient eu lieu dans les éléments destinés à la fonction visuelle, travail qui aurait été l'assimilation et de désassimilation. Ainsi quand la substance visuelle vient à manquer dans un endroit de la rétine, c'est la couleur blanche qui se produit, et selon que par la stimulation cette substance est augmentée ou diminuée, on a la sensation du bleu-vert, du jaune-vert.

D'après l'analogie qui existe entre la structure des bâtonnets et des cônes et les terminaisons sensitives des organes du goût, de l'odorat, etc., on localisa la perception visuelle dans les cônes et les bâtonnets, et on attribua à chacun de ces éléments une manière particulière de sentir. L'opinion de Brucke est que les cônes voient le *rouge*, le *bleu-vert;* les bâtonnets le *violet* et le *jaune-vert;* la sensation du *vert* serait le résultat de l'excitation des deux éléments à la fois.

Un troisième élément capital vint s'ajouter à ces deux et modifia complétement cette manière de voir.

L'épithélium pigmenté qu'on croyait appartenir à la choroïde fut considéré comme un produit de la partie postérieure de la vésicule cérébrale. Aujourd'hui les découvertes nouvelles sur sa physiologie tendent à attribuer un rôle de premier ordre dans les phénomènes de nutrition et de sensation de la rétine.

C'est à Boll que revient en entier le mérite d'avoir démontré que la sensation rétinienne appartient à la triade *cônes, bâtonnets, épithélium pigmenté.* La mort le surprit avant qu'il pût achever son dernier travail dans lequel il s'étendait beaucoup sur ce sujet. C'est pourquoi ce qui regarde l'épithélium pigmenté et son rôle dans la fonction visuelle n'y sont nullement traités.

Il m'est de mon devoir de poursuivre ces études auxquelles lui-même m'avait initié et je suis arrivé à pouvoir établir

Sous l'action de la lumière blanche et de chaque couleur en particulier, il se produit constamment dans les éléments

qui constituent la couche à mosaïque une réaction spéciale pour chaque lumière et pour chaque couleur ayant agi, et que cette réaction se traduit par un mouvement. Ce mouvement est destiné à convertir les ondes lumineuses en excitation qui est perçue par les éléments nerveux terminaux de la rétine, qui la transmettent au centre par l'intermédiaire du nerf optique.

Les faits que je vais exposer se passent dans la rétine de la grenouille entre deux membranes pelliculaires, à savoir la limitante externe et cette pellicule qui, parce qu'elle est placée contre la choroïde, porte mal à propos le nom de membrane basale de la choroïde. Ainsi que je l'ai démontré, elle appartient aux cellules pigmentaires qui la produisent. La cellule pigmentaire est le seul des éléments qui constituent le mosaïque rétinien, qui se trouve occuper l'espace situé entre les deux pellicules, tandis que les bâtonnets et les cônes se portent au delà de la limitante externe à des hauteurs différentes.

Dans les cellules épithéliales, nous devons distinguer, pour pouvoir bien nous orienter, trois parties. La *coupole protoplasmatique*, en contact immédiat avec la pellicule qui sépare l'épithélium pigmenté de la choroïde. Cette coupole est dépourvue de pigment et formée par un protoplasma finement granuleux dans lequel on trouve un noyau et des corps spéciaux qui sont des gouttelettes obscures et des granulations aleuronoïdes. A cette portion s'en trouve superposée une autre complètement infiltrée des granulations pigmentaires, que j'ai appelé *base pigmentée*. A partir de ce point jusqu'à la limitante externe on trouve les prolongements cellulaires qui adhèrent à celle-ci, et qui présentent des colorations qui varient selon plusieurs circonstances.

Les prolongements sont à considérer comme le résultat du mode de développement des cônes et des bâtonnets. Ceux-ci n'existent pas *in situ*, ils proviennent du feuillet antérieur de la vésicule oculaire et pénètrent dans le corps de la cellule pigmentaire. Dans les interstices qui restent entre eux, grâce à leur forme arrondie, s'insinuent des portions filiformes du protoplasma de la cellule épithéliale; c'est là l'origine des prolongements cellulaires.

Ainsi que dans les bâtonnets, nous avons à considérer dans les cônes deux parties. Dans les bâtonnets, la première, qu'on appelle membre extérieur, est tournée vers la base pigmentée de la cellule. Je la considère comme une production cuticulaire du membre interne, et qui est formée, comme on le sait, par un certain nombre de lamelles superposées qui sont réfractaires à l'action du carmin: son étendue dépasse de trois ou quatre fois celle de l'autre qu'on est convenu d'appeler membre interne. Celui-ci est granuleux,

[illegible] brillant que l'autre, et se colore de la même façon que les autres parties de la rétine. Les membres internes des cônes se [illegible] adhérents à la limitante, et sont colorés en rouge par le [illegible] et présentent un contenu légèrement granuleux ; ils s'a[illegible] entre les prolongements des cellules jusqu'à 1/5 environ de [illegible] de celles-ci. De leur sommet se détache un prolongement [illegible] d'aiguille brillante qui ne se colore pas et ne dépasse [illegible] le tiers inférieur de la cellule. Entre ces deux sections se [illegible] une gouttelette obscure.

Après cette description anatomique, topographique plutôt qu'his[illegible]que, je passe à la démonstration de la première partie de ma [illegible].

A chaque impression de lumière et de couleur correspondent un mouvement différent, des modifications de matières particu[illegible] dans la couche à mosaïque.

Pour me faire mieux comprendre, je décrirai successivement les [illegible]gements qui se font dans l'épithélium pigmenté, dans les cônes [illegible] bâtonnets : *changements propres aux cellules pigmentaires [illegible] l'influence de la lumière et des couleurs.*

[illegible] a démontré le premier que, lorsque la rétine a été exposée [illegible] lumière du soleil, les granulations pigmentaires de la cellule [illegible]thiale descendent jusqu'à la limitante, tandis que dans l'obs[illegible] les bâtonnets et les cônes restent complètement libres de [illegible].

J'ai eu à modifier en partie cette découverte ; car il m'a été [illegible] de voir que dans l'obscurité le tiers supérieur du membre [illegible] du bâtonnet présente constamment une infiltration de [illegible]ations pigmentaires. J'ai pu en outre me rendre compte [illegible] la manière dont s'effectue cette descente des granulations [illegible]entaires ; ce ne sont pas les prolongements cellulaires qui [illegible] et descendent, mais bien au contraire ils sont fixés [illegible] limitante externe ; le mouvement est exécuté sous l'influence [illegible] lumière par les granulations de pigment. Ce fait a été con[illegible] par Kühne et Ranvier et par grand nombre d'autres expé[illegible]teurs.

Pour les lumières chromatiques, j'ai trouvé chez la grenouille [illegible] séjourné pendant 10 ou 15 minutes dans une boîte en verre [illegible] que les granulations pigmentaires ne dépassaient pas le [illegible] supérieur des membres externes des bâtonnets. Quand la [illegible] était en verre jaune, l'infiltration pigmentaire atteignait la [illegible] de ces mêmes membres ou la dépassait à peine ; après [illegible] de la lumière verte et bleue, les granulations se trouvaient [illegible] entre les membres internes jusqu'à la limitante.

Ayant placé des grenouilles, qui avaient séjourné jusqu'alors

dans l'obscurité, pendant 10 ou 15 minutes en face d'étoffes de couleur verte, jaune et bleue, je pus rencontrer dans le pigment les mêmes modifications qui avaient été provoquées par les verres de même couleur.

Il me fut en outre bien facile de résoudre la question si les granulations dans ce mouvement d'ascension et de descente jouaient un rôle actif ou passif.

Lorsqu'on observe à un fort grossissement des amas de granulations pigmentaires libres qui nagent dans un liquide, par exemple l'humeur aqueuse, qu'elles soient prises (les granulations) dans des rétines fraîches, ou bien dans des rétines durcies, on voit qu'elles sont douées d'un mouvement amiboïde, dont l'activité se modifie suivant l'intensité de la lumière qui les frappe ; ce mouvement est plus vif à une lumière intense, il se ralentit lorsque la lumière devient faible. Si on a soin d'éclairer une moitié du champ du microscope plus fortement que l'autre, on voit le mouvement oscillatoire des granulations se diriger vers la partie la plus éclairée. Le mouvement est réduit à son *minimum* par la lumière rouge ; pour les autres lumières, il est en raison inverse de la longueur du rayon des ondes. J'en tirai la conséquence que les granulations de l'épithélium rétinien sont entraînées passivement par les mouvements du protoplasma de la cellule épithéliale, mais sous l'influence de la lumière ils donnent à leur tour au protoplasma une impulsion d'autant plus forte que sa pigmentation est plus intense.

Il me restait cependant à établir : 1° comment l'émigration pigmentaire se comporte vis-à-vis des lumières spectrales purement monochromatiques ; 2° comment dans une rétine venant de subir l'action d'une lumière intense se modifie la descente des granulations si une couleur déterminée vient agir à ce moment ; 3° l'influence de la couleur noire ; 4° s'il n'y aurait pas par hasard dans la cellule d'autres modifications que la migration pigmentaire ; 5 si des changements appréciables sont produits par la lumière et les couleurs dans les éléments de la couche mosaïque.

Lorsqu'on examine les cellules de l'épithélium pigmenté de rétines qui sont portées de l'obscurité à la lumière spectrale rouge et y séjournent pendant 10 minutes, on trouve la coupole protoplasmatique très apparente, le noyau situé à sa partie inférieure est presque en contact avec la base pigmentée. Celle-ci est bien développée très infiltrée de pigment. De sa partie inférieure se détachent (vers les parties centrales de la rétine) quatre ou cinq prolongements fortement pigmentés ; les granulations pigmentaires s'arrêtent toutes sur une même ligne, qui marque à peu près la limite entre le tiers supérieur et inférieur du membre cuticulaire du bâtonnet

Sous l'action de la lumière spectrale jaune (10 minutes) la coupole protoplasmatique paraît plus aplatie qu'après la lumière rouge, la base pigmentaire est un peu plus basse, le noyau plus élevé, et les prolongements des cellules ne présentent pas une pigmentation aussi intense. Les granulations se sont cette fois-ci arrêtées sur une ligne qui marque la limite entre la moitié supérieure et le tiers moyen du bâtonnet cuticulaire.

La lumière spectrale verte agissant pendant un même laps de temps produit des différences encore plus prononcées que pour le rouge et le jaune; les granulations pigmentaires dépassent à peine la partie supérieure du tiers inférieur du bâtonnet.

Après l'action de la lumière spectrale bleue, la coupole protoplasmatique est plus basse encore que pour la verte, le noyau est presque en contact avec la membrane qui sépare la cellule épithéliale de la choroïde, la base pigmentée est très basse, les prolongements cellulaires minces, et aussi pigmentés, cachent complètement, ou presque, le membre cuticulaire des bâtonnets.

L'action de la lumière spectrale violette est toute différente. La coupole protoplasmatique paraît plus aplatie, ou tout au moins de la même hauteur que celle des rétines qui ont été exposées à la lumière spectrale bleue; la base pigmentée a une hauteur plus grande; les granulations pigmentaires qui sont infiltrées dans les prolongements cellulaires se présentent aussi épaisses que pour les autres lumières jusqu'au tiers moyen du membre cuticulaire des bâtonnets; à partir de ce point, elles descendent isolées et infiltrent le membre nerveux jusqu'à la limitante; dans le voisinage de celle-ci elles sont en plus grand nombre.

Lorsqu'on place, pendant une heure, devant la couleur rouge, une rétine ayant déjà subi l'action d'une lumière claire intense, la cellule épithéliale se comporte de la même manière que pour la lumière homogène monochromatique, avec cette seule différence près, que la coupole protoplasmatique paraît plus aplatie, tandis que des granulations petites se détachent de la masse principale, elles est remontée jusqu'au-dessus du tiers moyen du membre cuticulaire pour infiltrer le tiers inférieur et atteindre, en restant isolées, la limitante externe. Ce dernier fait ne s'observe pas dans les rétines qu'on fait passer de l'obscurité à la lumière rouge en les y laissant pendant 15 minutes; il faut donc l'attribuer à l'action de la lumière blanche réfléchie par la large surface colorée qu'on a placée devant les yeux de l'animal.

Je ne m'arrêterai pas longtemps à retracer la manière dont se comportent les cellules épithéliales de rétines exposées pour le même temps à la lumière jaune, verte et bleue, après que la lumière blanche a agi sur elles; car elles montrent d'une façon très évi-

dente les mêmes changements qui ont été causés par la lumière monochromatique.

Je dois annoncer le même fait pour la rétine que je fis passer de l'obscurité aux mêmes couleurs. Il est avantageux de faire ressortir que sous l'influence des lumières monochromatiques rouge, verte et jaune, les granulations pigmentaires, tout en arrivant à la même limite que lorsque la rétine a éte exposée aux couleurs homogènes, l'intensité de cette pigmentation n'est cependant pas uniforme, mais au contraire on y remarque deux sections réunies par une troisième de pigmentation plus faible. Examinons par exemple la rétine qui a été exposée à la couleur bleue; on y trouve la base pigmentée aplatie, mais les granulations pigmentaires sont bien serrées l'une contre l'autre; ici des traînées légèrement pigmentées partent vers la limite qui sépare le membre cuticulaire du bâtonnet du membre nerveux, et là la pigmentation encore une fois bien marquée s'étend jusqu'à la limitante. Les deux sections de pigmentation forte sont plus rapprochées lorsque la couleur employée est verte, l'écartement des deux sections est minime après l'action de la couleur jaune.

Il me reste à parler des modifications que font éprouver à la cellule épithéliale la lumière, l'obscurité et la couleur noire. Les cellules de rétines exposées pour un temps long à la lumière ne diffèrent de celles des rétines qui ont ressenti l'action de la lumière bleue que par ce fait que, dans ce cas, le pigment paraît descendre en plus grande abondance vers la limitante; les cellules des rétines qui sont restées dans l'obscurité présentent les mêmes changements que celles qui ont été exposées à la couleur rouge.

La cellule épithéliale se présente tout différemment lorsque l'animal est exposé pendant quinze minutes à la couleur noire, après avoir séjourné dans l'obscurité; ici le pigment est presque complètement remonté dans la base pigmentée.

Aux variations décrites pour la cellule épithéliale de la grenouille en rapport avec la lumière blanche, les différentes lumières monochromatiques, les couleurs et l'obscurité, on doit ajouter une certaine coloration des gouttelettes oléeuses logées dans son protoplasme qui est produite par la lumière et la couleur blanche et par les lumières et couleurs verte et bleue. Cette coloration devient plus foncée à l'obscurité et à la lumière rouge, elle pâlit légèrement à la couleur jaune.

Action des lumières monochromatiques et des couleurs sur les bâtonnets et sur les cônes. — Lorsqu'on porte l'attention au bord libre du bâtonnet en rapport immédiat avec la base pigmentée de la cellule épithéliale, on observe que celui-ci est plus

près de la coupole protoplasmatique après l'action des lumières spectrales monochromatiques les plus réfringentes et des couleurs correspondantes, il en est au contraire éloigné d'une quantité appréciable après l'action de l'obscurité ou de la lumière et couleur rouge et jaune.

On perçoit encore très aisément un mouvement qui a eu lieu dans le bâtonnet cuticulaire : celui-ci s'aplatit légèrement sous l'action de la lumière blanche, de sorte que son diamètre transversal est sensiblement plus grand que celui du bâtonnet cuticulaire d'une rétine qui est restée dans l'obscurité. Il s'en suit que de l'obscurité à la lumière blanche et de la lumière et couleur rouge à la lumière et couleur bleue et violette, il y a une gradation de passages qui se trahit par un aplatissement progressif du membre cuticulaire. Ainsi celui-ci a son maximum de hauteur et de ténuité à la lumière rouge et il grossit en se rappetissant au fur et à mesure qu'on passe aux lumières jaune, verte et bleue. Je ne suis pas à même d'affirmer si l'influence du violet est la même que celle de la lumière bleue. Des phénomènes tout à fait pareils s'observent lorsqu'on fait agir les couleurs à la place des lumières monochromatiques.

Le membre nerveux des bâtonnets ne présente dans les mêmes circonstances aucun changement appréciable ; je lui ai trouvé toujours la même hauteur et grosseur, quelle que fût la lumière ou la couleur qui avait agi.

Je n'ai perçu aucun mouvement dans le membre nerveux et cuticulaire des cônes. Il n'y a pas à s'en étonner pour ce qui concerne le membre cuticulaire, car il est très petit et caché entre les bâtonnets, l'examen des rétines dépourvues des bâtonnets m'aurait peut-être amené à quelque résultat, mais il ne m'a pas été possible de le faire.

J'ai été plus heureux dans la constatation de la décoloration de la gouttelette obscure qui sépare les deux membres des cônes. Les variations pour les différentes lumières sont les mêmes que celles de la gouttelette de même nature qui se trouve dans la coupole protoplasmatique de la cellule épithéliale.

Je dois faire remarquer que lorsqu'on veut détacher la rétine de la choroïde dans des yeux qui ont été exposés aux lumières et couleurs les plus réfringentes, où par conséquent la couche des cônes et des bâtonnets est infiltrée jusqu'à la limitante ou à peu près, les cônes et les bâtonnets restent attachés à la choroïde. Il y a aussi des cônes qui suivent la rétine ; ceux-ci présentent alors des fragments de pigments et de prolongements cellulaires qui adhèrent à leur corps. Cela n'a pas lieu pour les yeux qui ont été exposés à des lumières moins réfringentes ou qui sont restés

dans l'obscurité; les cônes et une grande partie des bâtonnets se détachent alors facilement des cellules épithéliales, les premiers suivent la rétine, les autres restent attachés à la membrane basale qui avoisine la choroïde.

Critique des mouvements produits par la lumière et les couleurs dans la couche à mosaïque. — Les mouvements que j'ai constatés dans les cellules pigmentaires et dans les bâtonnets sont synchrones; ils sont gouvernés par les mêmes lois, se produisent de la même façon, sous l'influence d'un même agent, et ils sont résumés *par la contractilité de la cellule épithéliale, du bâtonnet et du cône cuticulaire à la lumière.*

Il n'est pas difficile de s'apercevoir que l'influence des lumières spectrales sur ces éléments qui constituent la triade visuelle augmente en allant de B à H, c'est-à-dire du rouge au jaune, au vert, au bleu, au violet, ou, en d'autres termes, l'excitation est en raison directe de la briéveté et du nombre des ondes lumineuses. Cette loi ne diffère en rien de celle qui gouverne l'excitation des terminaisons sensitives de l'ouïe dans l'organe de Corti, terminaisons qui perçoivent les ondes sonores les plus longues et les moins nombreuses comme ton bas, tandis que celles qui sont les moins longues et les plus nombreuses donnent le son aigu. En appliquant cette loi de l'acoustique à l'échelle chromatique, le rouge correspondrait au *Do* le violet au *Si*.

En revenant à notre sujet, une question se présente tout naturellement : le synchronisme et l'identité d'action de la lumière sur la cellule épithéliale et sur le membre cuticulaire du bâtonnet tiennent-ils à ce que le membre cuticulaire est comprimé par la contraction de la cellule épithéliale, ou bien son mouvement est-il plutôt actif et tout en étant en rapport avec celui de la cellule en est-il indépendant?

Je me prononce pour la dernière manière de voir, et bien que la direction du bâtonnet qui est tourné vers la cellule épithéliale puisse faire croire que son mouvement est la conséquence de celui de la cellule, je crois néanmoins que cette position a été donnée au bâtonnet plutôt parce que c'est de l'épithélium pigmenté qu'il tire ses éléments de nutrition. Avant de renoncer à l'autonomie du bâtonnet, nous devons nous rappeler que dans le membre externe se trouve une substance très sensible à la lumière, c'est-à-dire le rouge rétinien, et que la structure cuticulaire du bâtonnet est une preuve évidente de sa sensibilité à la lumière et de sa contractilité. Ces arguments et la manière de se comporter du rouge rétinien par rapport aux lumières mono-chromatiques, sont pour moi le fil d'Arianne.

Boll qui étudia l'action des différentes lumières sur le rouge rétinien écrivait : « A la lumière rouge, la couleur rouge de la rétine devient plus foncée et la force de la couleur augmente toujours davantage en raison de l'intensité de la lumière et de la durée de son action.

» La lumière jaune n'altère pas beaucoup la couleur fondamentale de la rétine, même lorsqu'elle agit avec une grande intensité et pour un temps long. A cette lumière on commence à remarquer une contraction légère du membre interne du bâtonnet.

» Sous l'action prolongée de la lumière verte, la rétine devient presque complètement incolore en passant par une couleur violacée trouble.

» Après une couleur bleue intense et prolongée, la rétine reste complètement décolorée. »

L'action contractile progressive du membre cuticulaire du bâtonnet sous l'action de ces deux lumières donne l'explication de la disparition du rouge rétinien.

Or je demande s'il est plus logique d'admettre que la cellule pigmentée comprime par sa contraction le bâtonnet et en chasse le rouge rétinien, ou que, plutôt, un processus d'assimilation et de désassimilation du rouge rétinien soit la cause d'un mouvement de contraction du bâtonnet, qui varie pour les différentes lumières, et que ce mouvement, ajouté au mouvement simultané et actif des deux autres éléments de la triade visuelle : *cellule épithéliale, membre externe cuticulaire des cônes*, donne la sensation de lumière et couleur[1] ?

Il y a sans doute des objections à me faire ; à quelques-unes qui sont les plus faciles à prévoir, je veux répondre de suite.

Voici la première : le rouge rétinien disparaît vite sous l'action de la lumière solaire, il ne peut pas être par conséquent le moyen déterminant propre à la contraction du membre cuticulaire du bâtonnet dans la vision de lumières et couleurs.

La seconde : Quel sera le moteur de la contraction du membre externe des cônes où il n'y a pas de rouge rétinien ?

Il n'y a pas à discuter sur le fait que le rouge rétinien disparaît sous l'influence de la lumière blanche ; mais la conclusion qu'on en tire, d'une manière pompeuse, que la vision s'effectue sous le rouge rétinien est complètement erronée. *Le rouge rétinien dans des cas donnés se reproduit et ne disparaît pas sous l'action de la lu-*

1. La contractilité de la cellule épithéliale de la rétine trouve un pendant dans la contractilité des cellules épithéliales sensibles à la lumière dans la peau de la grenouille et du caméléon.

mière blanche diffuse, et cela arrive toutes les fois qu'on place devant l'œil la couleur noire, rouge ou jaune.

Si l'on tire une grenouille de l'obscurité et qu'on la place devant la couleur noire, rouge ou jaune, et si on la tue après 10 ou 15 minutes, bien qu'il y ait eu tout le temps nécessaire pour la disparition du rouge rétinien, on peut cependant encore le retrouver. La nuance n'est pas aussi foncée que dans les rétines d'animaux tués dans l'obscurité, mais cette diminution de coloration est due sans aucun doute (ainsi que je l'ai fait remarquer pour les mouvements de la cellule épithéliale) à ce que dans la vision d'une étoffe colorée, il y a toujours des rayons blancs réfléchis qui en émanent.

Si on examine au contraire des grenouilles qui dans les mêmes conditions ont été exposées à la couleur verte ou bleue, on trouvera la rétine dans un état de décoloration complète. Le rouge rétinien se reproduit donc en face de la couleur rouge et même dans les rétines qui ont été exposées longtemps à la lumière, avant d'être soumises à l'action de ces couleurs. J'ai pu en saisir des traces après une heure d'action de la couleur rouge et noire.

Ce serait vouloir faire une objection enfantine que de dire que le rouge rétinien, demandant un temps long pour se reproduire, n'est pas à même de ressentir de suite les sensations successives et instantanées des couleurs auxquelles nous nous trouvons toujours exposés. Si par nos moyens nous pouvons saisir seulement le maximum et les manifestations moyennes de ce phénomène, ce n'est pas là une raison pour nier l'existence de réparations instantanées, que peut-être nous n'arrivons pas à surprendre.

Quel sera le moteur de la contractilité du membre externe des cônes où il n'y a pas de rouge rétinien. La réponse à cette question se présente toute naturelle quoiqu'elle ne se base que sur des raisonnements théoriques.

Dans les organismes supérieurs, les propriétés physiologiques spéciales telles que *contractilité, sécrétion, oxygénation, sensation de lumière* sont liées à des parties anatomiques élémentaires spéciales qui, tout en ayant leur origine dans le protoplasma, en diffèrent essentiellement par leur forme définitive et leur attribution physiologique (Boll). Ainsi donc s'il n'y avait pas de rouge rétinien dans les membres externes des cônes, sa nécessité ne s'en ferait pas sentir en théorie, de même que sa présence ne serait pas non plus nécessaire dans les membres cuticulaires des bâtonnets. Pour la cellule épithéliale, cette hypothèse est devenue certitude; chez les albinos (lapins) on rencontre la contractilité de la cellule épithéliale à la lumière, quoique chez eux le moyen déterminant (pigment) fasse complétement défaut. Nous avons vu que la lumière exerce également une influence sur la gouttelette oléeuse

du cône[1], et si un mouvement de son membre cuticulaire nous a échappé jusqu'à présent, ce n'est pas là une preuve qui nous autorise à le nier; bien au contraire, nous devrions l'admettre par analogie, car si tous les éléments visuels possèdent la faculté de percevoir lumières et couleurs d'une manière parfaitement identique (Boll), je ne vois pas pourquoi les cônes échapperaient à la loi qui est démontrée pour les deux autres éléments de la triade visuelle.

Sur ces points je veux formuler la loi suivante : La cellule épithéliale, aussi bien que le membre cuticulaire des bâtonnets et des cônes est influencée de la même manière par une même lumière et couleur. Les causes qui sous la même influence amènent un résultat identique, c'est-à-dire l'acte de la vision rétinienne, sont, dans la cellule épithéliale, sa contractilité à la lumière, contractilité qui est renforcée par les granulations pigmentaires; dans les bâtonnets, leur structure lamellaire et la présence du rouge rétinien; dans les membres externes des cônes, leur nature cuticulaire ou les changements de la gouttelette oléeuse, au moins chez les grenouilles et les oiseaux.

Boll, dans son dernier travail, avait entrepris une polémique avec W. Müller, qui voulait mettre hors de compte, pour la fonction visuelle, le membre cuticulaire extrême des bâtonnets. Müller accordait la plus grande importance au protoplasma du membre interne des bâtonnets qu'il appelait cellule visuelle, et il s'exprimait ainsi : « Dans la cellule visuelle, l'existence de deux segments est *a priori* fort probable, l'un d'eux est destiné à convertir les ondes lumineuses en excitations, l'autre à transmettre la sensation.

Müller attribue la fonction principale au segment des membres internes qui se trouve entre le bâtonnet cuticulaire et la limitante, et il le croit fait par une modification du protoplasma de l'autre segment, qu'il appelle *sensible*. Boll soutenait, au contraire, que le point d'activité physiologique dans la fonction visuelle, le siège exclusif de la sensation de la lumière se trouvait dans les membres externes des bâtonnets; il était surtout amené à cette conclusion par la présence du rouge rétinien.

L'hypothèse de Müller, aussi savante qu'elle fût, ne pouvait se soutenir si on l'analysait et Boll l'attaqua vivement. « Je respecte, dit-il en se servant des paroles de Schultze, le protoplasma, mais je le regarde comme un souverain constitutionnel, qui règne, mais ne gouverne pas, et je ne puis le considérer comme un élément

1. La gouttelette oléeuse qui, dans les rétines des oiseaux (*Columba livia*), se trouve entre le membre nerveux et cuticulaire du cône, est rouge et perd sa coloration sous l'influence de la lumière.

important par le rôle qu'il doit remplir dans tout acte physiologique. Les propriétés physiologiques d'une cellule ne tiennent pas au protoplasma dont elle est composée. L'étude des actes physiologiques les plus profonds a fait naître la conviction que dans les organismes supérieurs les propriétés physiologiques spéciales (telles que contractilité, sécrétion, contraction, sensation de lumière) ne sont pas liées en général au protoplasma, mais à des parties anatomiques élémentaires spéciales, qui tout en ayant leur origine dans le protoplasma, en diffèrent toujours essentiellement par leur forme définitive et leurs attributions physiologiques ».

Les idées de ces deux grands maîtres qui possédaient à merveille la connaissance de la rétine n'étaient pas au fond si écartées qu'ils le croyaient eux-mêmes. L'hypothèse de Müller sur l'existence de deux segments, dont l'un serait destiné à changer les ondes lumineuses en excitations, et l'autre à transmettre cette excitation, me paraît devenir une certitude, grâce à mes recherches; seulement il faut déplacer le terrain et trouver les lois de ce fait. Le segment destiné à convertir les ondes lumineuses en excitations n'est pas la section supérieure du membre interne, mais il se trouve au delà, c'est-à-dire dans le membre cuticulaire externe du bâtonnet, du cône et dans la cellule épithéliale.

L'hypothèse de Boll, que dans la vision, le point essentiel d'activité des bâtonnets se trouve dans le membre externe a été toujours juste; malheureusement, dans son travail resté inachevé, on ne peut pas entrevoir les preuves sur lesquelles il se basait, ni savoir si par hasard elles étaient de nature à permettre de localiser l'acte visuel tout entier dans le membre externe du bâtonnet.

Si je porte mon attention sur la nature des éléments de la couche à mosaïque sur laquelle agit directement la lumière (membre cuticulaire, cellule épithéliale) et sur la manière dont se traduit cette action, je ne puis regarder ces sections comme visuelles, mais seulement comme sensibles à la lumière et dans lesquelles la sensation est élaborée.

Les cellules épithéliales ne peuvent transmettre la sensation, car elles n'ont qu'un rapport de contiguïté avec les autres éléments de la couche à mosaïque, ainsi de même, les membres externes des bâtonnets et des cônes ne peuvent être des éléments propres à percevoir une sensation, car, dans les éléments cuticulaires, on pourra bien avoir une contractilité, une sensation à la lumière, mais jamais une véritable perception des actes, qui s'accomplissent sur eux-mêmes.

Les membres internes des bâtonnets et des cônes composés d'une substance nerveuse nucléée non modifiée présentent, au contraire, tous les caractères nécessaires pour leur faire reconnaître la

qualité d'être propres à sentir et transmettre la sensation au centre par l'intermédiaire des fibres nerveuses, dont ils sont la continuation immédiate.

Attributions spéciales à chaque élément de la triade visuelle dans la fonction de la vision. — Bien que tous les éléments de la couche à mosaïque ressentent de la même manière l'action d'une lumière déterminée, leur structure différente rend cependant probable qu'ils ont aussi des attributions diverses.

A. **Cellule épithéliale pigmentée.** — Dans un travail antérieur, j'ai soutenu « que la descente des granulations pigmentaires provoquée par la lumière est un fait physiologique d'une très haute importance dans l'acte de la vision, car il sert à l'absorption des rayons lumineux qui vont frapper les couches visuelles de la rétine. Si ce fait ne se produisait pas, la lumière serait à peu près insupportable pour nos yeux ».

Le fait de l'éblouissement que les albinos éprouvent à la lumière constitue déjà, pour mon assertion, un argument en dehors de toute attaque; cependant il y a d'autres faits aussi qui en démontrent l'exactitude.

La migration des granulations pigmentaires sert à neutraliser l'antagonisme pour les impressions produites par la lumière et l'obscurité.

Lorsqu'on sort d'un endroit sombre et qu'on entre dans un autre fort éclairé, on ressent une impression d'éblouissement pénible, mais de courte durée. Lorsque d'un lieu où il y a une forte lumière on passe dans un endroit sombre, la vision distincte demande pour se rétablir sept ou huit minutes de plus que dans le cas précédent. Ce fait n'est pas le résultat du mouvement de dilatation et de rétrécissement de la pupille; car, ainsi que moi-même je l'ai constaté, ce fait s'accomplit dans le même laps de temps à l'obscurité aussi bien qu'à la lumière, mais il est plutôt la conséquence nécessaire du mouvement des granulations pigmentaires qui demandent pour monter un temps sept ou huit fois plus long que pour descendre.

On doit aussi aux granulations pigmentaires la faculté de subir l'action qualitative de la lumière.

Si on regarde longtemps à travers un verre rouge, jaune ou violet, ou bien de couleur correspondante, l'œil, après une gêne passagère, passe à un état d'héméralopie. Au contraire, l'effet des verres bleus et verts est très agréable, et les couleurs correspondantes ne sont pas aussi fatiguantes pour l'œil que le rouge, le jaune et le violet. Ces faits ne sont pas en rapport avec l'intensité

de ces différentes lumières, car l'intensité lumineuse du rouge est quinze fois plus faible que celle du vert et trente et une fois inférieure à celle du jaune, qui cependant est beaucoup mieux supporté que le rouge; ils sont au contraire en rapport direct avec le défaut de descente des granulations pigmentaires le long des prolongements des cellules épithéliales, descente qui est absolument nulle pour la couleur rouge, à peine saisissable pour le jaune, insuffisante pour le violet.

Je crois que nous devons en grande partie à la migration des granulations pigmentaires la perfection de la sensation du clair-obscur; car ce diaphragme, qui modère l'action de la lumière intense, qui en se retirant n'empêche pas la sensation d'un rayon lumineux, fût-il très faible, sur les terminaisons protoplasmatiques de la cellule épithéliale, nous fait acquérir une gymnastique qui nous habitue à toutes les gradations de lumière, tandis que d'un autre côté, c'est seulement grâce à ce moyen de protection que les impressions grossières n'abîment pas l'exquise sensibilité de la cellule aux impressions minimes et les plus délicates.

Il découle de ce fait comme corollaire que les albinos n'ont pas une sensibilité parfaite pour le clair obscur. Chez deux albinos, j'ai trouvé le sens chromatique et l'acuité visuelle dans des conditions tout à fait normales, mais il me suffit de placer devant leur œil un verre légèrement fumé, qui n'avait aucune influence sur mon œil propre, pour faire tomber de 5/10 l'acuité visuelle.

Il est évident d'après ce que je viens de dire que la cellule de l'épithélium rétinien est un organe d'une extrême sensibilité à l'action de la lumière. L'autre fonction très importante de l'épithélium est la réparation des pertes du rouge rétinien.

Bâtonnets et cônes. — Bien que le bâtonnet cuticulaire réagisse promptement à l'action des différentes lumières et couleurs, pour sa contractilité aussi bien que pour la manière caractéristique dont se comporte le rouge rétinien, cependant ces fonctions ne sauraient aucunement justifier la conclusion qu'il ait, comme les cellules épithéliales, la propriété de mitiger les sensations de lumière; bien au contraire, sa structure d'un côté, et d'autre part l'influence que peut exercer sur lui la cellule épithéliale le font regarder comme l'organe destiné par excellence à être la voie par laquelle les ondes lumineuses et chromatiques transmettent leur sensation.

La lacune plus vaste qui est laissée par cette communication a rapport à la physiologie des cônes, car ce n'est que par hypothèse qu'on admet la contractilité de ce membre externe sous l'action de la lumière. Ce que nous savons, c'est qu'un contact intime existe aussi entre le cône et la cellule de l'épithélium rétinien.

Dans les rétines où la triade visuelle est complète, le somme

du cône n'est jamais logé dans la base pigmentée de la cellule épithéliale. Mais lorsque le bâtonnet fait défaut, c'est le sommet du cône qui le remplace. Sur les rétines complètement dépourvues de bâtonnets, les cellules épithéliales ne présentent ni gouttelettes obscures, ni granulations aleuronoïdes, mais seulement quelques gouttelettes sans couleur; le mouvement pigmentaire, bien qu'il existe en réalité, est à peine saisissable. Ce qu'on aperçoit, ce sont les changements de coloration de la gouttelette obscure.

Ces rétines, mises en rapport avec la macula lutea de l'homme, perçoivent lumière et couleurs, ainsi que ces mêmes perceptions existent dans les parties périphériques de la rétine des animaux, qui ont la triade visuelle, et où cependant les cônes sont dans une très faible proportion. Il y a toutefois une différence; bien que dans les parties périphériques la sensation de l'intensité lumineuse et chromatique ne soit pas diminuée, pour quelques couleurs du moins que cette diminution soit minime, l'acuité visuelle diminue rapidement aussitôt que nous nous éloignons de la partie composée de préférence par les cônes et les cellules épithéliales (*macula lutea*). La triade visuelle en se décomposant présenterait ces différences marquées. Les couches composées de cellules épithéliales et de cônes perçoivent lumière et couleurs, et possèdent une puissance très développée d'acuité visuelle. Dans les couches où le bâtonnet a remplacé le cône, nous trouvons une adaptation plus développée à la perception quantitative de la lumière. Chez les oiseaux de nuit (*Strix noctua*) qui perçoivent puissamment les sensations lumineuses minimes, à côté d'une pauvreté de cônes faiblement développés, nous trouvons un développement énorme des bâtonnets et du matériel pigmentaire dans la coupole protoplasmatique de la cellule épithéliale; le rouge rétinien à une durée remarquable.

Chez plusieurs espèces d'oiseaux de proie, dont l'acuité visuelle est si puissante, nous trouvons dans la rétine des traces de bâtonnets; chez eux la perception quantitative de la lumière est très faible en comparaison de celle qui existe chez les oiseaux de nuit, le système d'accomodation rétinienne à la lumière intense est très rudimentaire et consiste en un peigne très développé qui, projetant son ombre sur l'endroit frappé par les rayons lumineux, en diminue intensité.

L'élément seul indispensable à la vision est la cellule épithéliale, et il ne pouvait pas en être autrement. C'est elle seulement qui ne présente aucune discontinuité, les cellules étant parfaitement serrées les unes contre les autres, tandis que les cônes et les bâtonnets, par leur forme, laissent entre eux des espaces bien appréciables, espaces qui sont comblés par le protoplasme de la cellule

épithéliale; c'est la couche épithéliale qui constitue la continuité de la couche à mosaïque.

Considération sur l'étendue du champ visuel pour les couleurs. — L'hypothèse la plus probable sur la différente étendue du champ visuel chromatique est celle que les éléments rétiniens de la périphérie présentent une réaction insuffisante à l'excitation d'une couleur déterminée; cette hypothèse n'a jusqu'à présent trouvé qu'une seule confirmation en pathologie oculaire, dans la perception des limites d'étendue d'une couleur déterminée (*Denti*).

On sait que c'est le bleu la première couleur qu'on perçoit à la périphérie; viennent ensuite le rouge, le jaune, le vert et le violet. Cette échelle n'a aucun rapport avec l'intensité lumineuse ni avec la longueur des ondes chromatiques, elle peut être cependant en relations avec la structure de la triade visuelle.

Non seulement les cônes sont très peu abondants à la périphérie, mais nous trouvons dans la cellule épithéliale de cette région des différences très marquées avec celle des parties centrales; à la périphérie elle est très large, elle correspond à un nombre de bâtonnets presque trois fois plus grand, les granulations aleuronoïdes et les gouttelettes oléuses y sont en quantité moindre.

Mes recherches sur les rétines des grenouilles qui possèdent la même triade que l'homme, et qui doivent posséder le même mécanisme de perception, ne m'ont pas encore amené à des résultats satisfaisants; ce que j'ai pu constater avec certitude, c'est que l'étendue de la pigmentation pour la couleur bleue, rouge et jaune reste dans les mêmes limites aussi bien au centre qu'à la périphérie. Il m'a paru au contraire que pour le vert et le violet les parties moyennes étaient moins colorées que les centrales, et que la cohésion entre les éléments de la triade était quelque peu diminuée.

Ainsi, je crois avoir beaucoup éclairci la façon dont s'effectue l'acte physiologique le plus difficile à expliquer.

De même qu'il est un axiome que dans les organes terminaux des sens s'individualise et s'élabore la sensation qui est après perçue par le centre, il est démontré aussi d'une manière éclatante *a priori* que la couche à mosaïque doit être le siège de changements physiques et chimiques qui font passer l'excitation en sensation. Cela étant admis, je crois ne pas aller loin de la vérité en pensant que ce sont précisément les faits que je viens de décrire qui, développés sous l'influence de la lumière, donnent la fonction visuelle.

L'obscurité est l'état de repos complet pour les éléments de la couche à mosaïque; il ne se fait pas alors de pertes chimiques le rouge rétinien et la lutéine sont à leur maximum de saturation

La cohésion entre les parties est alors la plus faible; la cellule épithéliale, lorsqu'on détache la rétine de la choroïde, ne suit pas les cônes et les bâtonnets.

C'est le fait opposé qui a lieu à la lumière; c'est alors le maximum de manifestation du pouvoir physiologique. La cellule épithéliale, le membre cuticulaire du bâtonnet et du cône sont contractés au plus haut degré; la cohésion entre ces éléments est très forte, la cellule épithéliale adhère si fortement aux cônes et aux bâtonnets, que ceux-ci se déchirent, se détachent de la rétine dont ils font partie, pour rester attachés à la cellule épithéliale avec laquelle ils n'ont que des rapports de contiguité. Les granulations pigmentaires se sont infiltrées dans tous les prolongements cellulaires, le rouge rétinien a disparu, la lutéine est pâle.

Entre ces deux états, il y a toute une échelle complète de gradations en rapport avec les couleurs.

La plus faible réaction dans la triade visuelle est excitée par le rayon dont les ondes chromatiques sont moins nombreuses et ont le plus grand diamètre; la plus forte par les ondes qui sont les plus nombreuses et ont le rayon le plus court; de sorte qu'à chaque nuance correspond, ainsi qu'à la lumière et à l'obscurité, une réaction particulière dans les éléments de la rétine, indispensables pour la lumière. Il en résulte qu'à une réaction produite par une qualité déterminée d'ondes chromatiques correspond une perception qui lui est propre. Ainsi, aux changements qui se font dans la couche à mosaïque sous l'action des ondes qui ont la longueur de $\frac{512}{1000000}$ de millimètre et dont le nombre d'oscillations est de 582 billions par minute-seconde correspond l'excitation qui produit dans les éléments nerveux la sensation du vert.

La fonction de la vision est donc le résultat de modifications physiques et chimiques que la lumière blanche et chromatique fait subir à l'épithélium rétinien et aux membres cuticulaires des bâtonnets et des cônes. Ces sections représentent des parties sensibles et excitables d'une manière différente par les différentes lumières. La perception de cette excitation appartient nécessairement aux membres nerveux des cônes et des bâtonnets, tandis que la conscience de la fonction visuelle réside dans l'écorce cérébrale.

Dr Angelucci.

BIBLIOGRAPHIE

Nouvelles considérations sur l'emploi du jequirity. — *Weitere Beobachtungen über die Anwendung von Jequirity*, par H. Knapp, *de New-York* (*Archiv. für Augenheilkunde* de Payenstecher, t. 14, fas. 4).

Depuis sa dernière publication, Knapp a employé le jequirity dans sept nouveaux cas. Dans cinq il a obtenu des succès, mais dans deux se sont produits des accidents, terminés une fois par la guérison et une fois par la cécité.

Voici ces deux observations.

Obs. I. — Char. Reynold, treize ans, entre à l'hôpital le 14 février 1884, atteint de conjonctivite granuleuse des deux yeux (trachome mixte de Stellwag). On tenta d'abord le traitement au sulfate de cuivre qui aboutit, après une amélioration et une rechute, à un état stationnaire. Le 3 avril inoculation de l'œil droit avec une macération de jequirity à 3 p. 100. Le lendemain gonflement, sécrétion, légère fausse membrane sur les paupières. Ces symptômes avaient disparu le 6 avril.

Le 7, nouvelle application du jequirity, qui n'amène que peu de réaction.

Le 13 avril. — Nouvelle application dans l'œil droit.

Le 14 avril. — Gonflement des paupières, légère fausse membrane.

Le 15, le gonflement a augmenté, sécrétion muco-séreuse; la cornée est claire; les paupières sont tendues et recouvertes d'une couche blanche uniforme, adhérente. Pas de chémosis. Applications froides, lavages.

Le 16 et 17 avril. — Les symptômes s'accentuent. Les paupières sont dures et l'exsudat diphtéritique notable. L'œil gauche est également gonflé; sécrétion abondante de mucosités. Les deux cornées sont un peu ternes. On applique sans relâche des compresses glacées et une garde-malade spéciale est chargée de ce traitement jour et nuit. Lavage, toutes les demi-heures, du cul-de-sac conjonctival de ses sécrétions avec une solution tiède d'acide borique.

Le 18 avril. — Les deux cornées sont redevenues transparentes. Sécrétion muco-purulente de l'œil droit. Fausse membrane adhérente sur la face interne des deux paupières, chémosis.

Le 19 avril. — Les fausses membranes se détachent dans l'œil droit; sécrétion purulente. La paupière inférieure est en éctropion.

Les membranes persistent sur les deux paupières de l'œil gauche.

Le 20 avril. — Œil droit. Écoulement purulent abondant. A gauche la paupière supérieure est débarrassée de sa fausse membrane. A la paupière inférieure elle persiste jusqu'au 25. La sécrétion purulente continue pendant deux semaines.

La guérison fut complète le 12 juin. Le milieu de la cornée droite montrait un léger trouble; sur la cornée gauche une petite cicatrice près du centre. $V = \frac{20}{20}$ pour les deux yeux.

Obs. II. — Wm. Godfrey âgé de dix-huit ans entra à l'hôpital le 28 mars 1884, atteint de trachome chronique avec pannus. Les paupières supérieures étaient recouvertes de granulations abondantes et la moitié supérieure des deux cornées vascularisée et trouble. $V = \frac{5}{200}$ des deux côtés.

Le 31 mars on retourna les deux paupières supérieures et on les badigeonna avec une macération récente de $\frac{3}{100}$ de jequirity. Le lendemain, gonflement des paupières, larmoyement et douleur. Une fausse membrane croupale recouvrait la muqueuse des paupières supérieures. Les symptômes prirent de jour en jour de l'extension; la fausse membrane s'accentua et les cornées devinrent plus troubles. La douleur diminua.

Le 5 avril. — L'enflure diminue un peu.

Le 6 avril. — Les fausses membranes se détachent; la conjonctive est succulente; la cornée n'est plus transparente.

Le 8 avril. — Nouvelle application de jequirity, qui n'amène que peu de réaction et n'entraîne pas la formation de fausse membrane.

Le 13 avril. — Troisième application du jequirity sur les deux paupières supérieures.

Le 14 avril. — Gonflement notable de l'œil droit; moindre à l'œil gauche, mince fausse membrane des deux paupières supérieures, sécrétion muco-séreuse; légère infiltration de la cornée gauche. On prescrit des compresses froides.

Le 15 avril. — Toute la cornée droite est trouble; à gauche près central. Sécrétion séro-muqueuse extrêmement abondante des deux yeux. Les paupières sont très gonflées et recouvertes d'un produit blanc, uni, qui ne se laisse pas enlever (infiltration diphtéritique). Douleur violente, fièvre. Compresses glacées, irrigations avec une solution d'acide borique toutes les quinze ou trente minutes, jour et nuit.

Le 16 avril. — La cornée droite est perforée; la chambre antérieure est vidée. Un bouchon blanc de la grosseur d'une tête d'épingle comble la perforation. Autour du centre de la cornée gauche s'étend une infiltration circulaire.

Le 17 avril. — L'abcès central de la cornée droite a grandi et l'infiltration de la gauche s'est accentuée. Elle circonscrit une perte de substance dont le fond paraît noir et est formé par la membrane de Decemet à nu. L'exsudat diphtéritique des paupières disparaît. Sécrétion profuse de pus mal lié. L'affection en est à son stade blennorrhoïde.

Le 18 avril. — Pus abondant dans l'œil droit; gonflement considérable des paupières et de la conjonctive; infiltration blanche de la moitié supérieure de la cornée. A gauche, perforation ronde centrale de la cornée ayant environ 4 millimètres de diamètre. L'iris est resserré et régulier; il est à nu ainsi que la face antérieure du cristallin, mais non enflammé. Le reste de la cornée, même sur les bords de la perforation, est transparent.

Le 19 avril. — Sécrétion profuse de pus séreux. Pas de chémosis. L'infiltration blanche de la cornée droite est moindre. Un bouchon blanc comble la perforation de la cornée gauche.

Le 20 avril. — Les bouchons blancs des deux cornées, qui sont formées de substance d'apparence fibrineuse, se rétrécissent.

Le 21 avril. — La périphérie de la cornée s'éclaircit dans les deux yeux. La sécrétion continue. L'inflammation diminue pendant les dix jours suivants sous l'influence des compresses glacées et de l'irrigation. Puis l'abcès de l'œil droit grossit de nouveau. La plus grande partie de la cornée se nécrose, se détache, et l'iris et le cristallin viennent faire hernie. Les deux tiers de la périphérie de la cornée gauche s'éclaircissent et l'abcès central diminue.

Le 2 mai. — L'œil droit commence à se gonfler et est en protrusion. Une panophtalmite se développe et se termine, comme à l'ordinaire, par la phthisie du bulbe.

Le 8 mai. — L'œil gauche, qui paraissait en voie de guérison, gonfle également, est poussé en avant, devient douloureux. Il se développe, sans que la cornée se nécrose, une légère panophtalmite qui dure deux semaines et se termine par la rétraction de la cornée avec synéchie antérieure totale. L'œil est diminué et mou. La perception de la lumière est perdue.

Le 17 avril. — Le patient sort de la clinique pour entrer dans un asile d'aveugles.

Dans les réflexions qui accompagnent ces observations, l'auteur fait ressortir que le jequirity dans ces deux cas a amené le développement de formes graves de diphtérite de la conjonctive, caractérisées par un premier stade inflammatoire, suivi d'un deuxième marqué par la production de fausses membranes caractéristiques et enfin d'une troisième période de suppuration.

Puis il examine si les cas en question indiquaient bien l'emploi du jequirity.

Il reconnaît qu'en se rapportant aux règles établies par M. de Wecker, on peut faire des réserves sur l'opportunité de l'emploi du jequirity dans le premier cas, où existait un trachome mixte avec une cornée transparente. Cependant l'indication de son application pouvait se tirer de l'existence d'un trachome chronique de la conjonctive sans sécrétion ni purulente ni puriforme. La diphtérite qui en résulta fut bénigne et se termina heureusement.

Quant au second cas, il était évidemment un de ceux où M. de Wecker et les autres auteurs qui partagent son opinion posent l'indication du jequirity. C'était un trachome chronique, folliculaire, sans gonflement papillaire et sans sécrétion. La cornée était le siège d'un pannus ancien vascularisé et l'acuité visuelle était réduite à $\frac{5}{100}$.

On peut encore se demander si une macération faite à $\frac{3}{100}$ pendant trois à dix heures n'est pas trop active. C'est à l'expérience à décider sur cette question qui demande de nouvelles recherches.

L'auteur conclut en disant que malgré ces observations malheureuses il n'est pas d'avis de rejeter absolument l'emploi du jequirity comme trop dangereux; mais une étude plus complète de la nature et de l'action du médicament lui paraît indispensable.

Dr Boucher.

Contribution à l'étude des croissants (conus) congénitaux de la sclérotique. — *Beitrag zur Lehre den augeborenen Conis*, par le Dr Vossius de Kœnigsberg. (*Monatsblätter fur Augenheilkunde*, mars 1885.) — L'auteur dans ce travail s'est proposé de faire la statistique des croissants (conus) scléroticaux qu'on rencontre près de la papille chez les adultes et chez les enfants dans toutes les variétés de réfraction. Sur 6065 examinés, il a rencontré cette anomalie chez 70 personnes dans 128 yeux. Il se range au sujet de son origine à l'opinion des auteurs qui en font une anomalie fœtale et admet que les croissants situés au-dessous de la papille sont des colobomes rudimentaires, traces de la fente oculaire fœtale, tandis que ceux qui sont en dedans et en haut sont dus à un manque de juxtaposition entre la choroïde et le nerf optique. Tous ces croissants peuvent dans la myopie forte ou progressive devenir le point de départ de staphylomes, comme étant *loci minoris resistentiæ* de l'œil.

Dr Boucher.

Sur le mode d'accroissement de la myopie. — *Zur Frage über die Entstehungsweise der Myopie*, par le professeur W. Dowgwolsky (*Klinische monatsblätter fur Augenheilkunde*,

mars 1885). — Les conclusions de ce travail sont que : le spasme de l'accommodation peut se produire dans l'œil sans l'intermédiaire de la convergence et que par conséquent il peut amener des manifestations primitives.

La myopie peut se développer et s'accroître par la tension de l'accommodation seule, indépendamment de la convergence.

Cependant dans le développement de la myopie progressive le rôle principal appartient le plus souvent à l'action de la convergence.

Dr Boucher.

De l'érythropsie. — *Ueber Erythropsie*, par le Dr Adolphe Szili de Budapest. (*Centralblatt fur prakische Augenheilkunde*, février 1885.) — Ce travail a pour point de départ l'observation suivante :

Le 26 avril 1882 l'auteur opéra d'une cataracte sénile de l'œil gauche le nommé Joseph Link, garçon meunier âgé de cinquante-quatre ans. Opération avec iridectomie en haut et en dedans, qui guérit sans accident. $V = \frac{1}{36}$ avec $+ 12$ D.

Un mois après, le malade porteur de ses lunettes traversa une cour ensoleillée et lorsqu'il rentra dans sa chambre vit brusquement rouge. Tandis qu'au dehors cette sensation disparaissait, elle revenait dès qu'il rentrait. Pendant quinze jours ces alternatives se reproduisirent, puis la vision rouge persista pendant un à trois jours. Des lunettes foncées ne soulageaient que quelques minutes. La fente sténopéique améliora également l'état d'une façon momentanée. En septembre le malade dut faire du service de nuit. La vision rouge reparut le lendemain de sa première veille et dura jusqu'à minuit. Puis elle disparut pour le reste de l'année.

Après avoir rappelé les cas récemment publiés par Pflüger[1], Mayerhausen[2] et Steinheim[3], l'auteur cite une nouvelle observation personnelle. Il traitait une jeune fille de dix-sept ans très myope, avec larges staphylomes et choroïdite centrale. Voulant prendre le dessin de son fond d'œil, il lui instilla de l'atropine dans l'œil droit. Le lendemain elle raconta qu'après être rentrée chez elle par une route exposée au soleil elle avait vu de son œil atropinisé tous les objets rouge-sang pendant quelques minutes. La même sensation était revenue le jour, mais avait disparu pendant que la malade attendait son tour de consultation. Szili fit quelques essais pour

1. *Universitas. Augenklinische in Bern. Bericht über der Jehr* 1883. Bern 1885. S. 19.

2. *Wiener med. Presse* 1882, n° 42.

3. *Centralbl. f. pr. Augenheilk.* 1884. S. 44.

faire reparaître l'érythropsie en dirigeant la lumière sur l'œil, mais sans résultat, probablement, dit l'auteur, parce qu'il n'osa pas irriter assez longtemps un œil qui demandait beaucoup de ménagements.

Comme Pürstcher, il admet que la vision rouge est beaucoup plus fréquente qu'on ne le croit. On ne l'observe pas plus souvent, parce que d'une part on perd rapidement de vue les opérés de cataracte et que d'autre part on n'ajoute pas toujours grande importance aux plaintes des malades qui expriment mal leurs sensations. C'est ainsi qu'il a recueilli par hasard l'histoire d'une dame dont le beau-frère était en traitement pour les yeux. Après avoir passé un temps assez long dans un magasin de modes très éclairé, cette personne sortant dans la rue plus sombre avait pendant un instant vu tout rouge brillant. L'auteur lui-même, lorsqu'il lit au soleil, et cela sans que ses yeux reçoivent directement les rayons solaires, voit bientôt les caractères noirs se colorer en rouge rubis. Chevreul et avant lui Begeulin a déjà appelé l'attention sur ce phénomène.

Reprenant les idées de Begeulin, l'auteur explique l'érythropsie de la façon suivante. La lumière, dirigée latéralement sur un œil, passant à travers la couche vasculaire de la choroïde, produit dans l'œil de la lumière rouge diffuse qui fait naître un contraste verdâtre pour les parties éclairées de la rétine, tandis que les parties laissées dans l'ombre perçoivent la coloration rouge. Si le contraste vert est faible, l'érythropsie se produit. Lorsqu'on éclaire latéralement un seul œil, l'autre étant ouvert, il se produit dans le champ visuel une tache blanche due au contraste binoculaire simultané. L'œil éclairé devient chloropique et celui qui ne l'est pas érythropique. Le vert et le rouge sont fusionnés au point de fixation par la convergence et produisent du blanc. Quelques expériences faciles mettent ces faits en évidence. Si l'on éclaire latéralement un œil, l'autre étant fermé, l'œil ouvert voit sur une surface blanche une tache verte et l'œil fermé voit rouge. Si on place devant chaque œil ouvert un petit tube à section étroite de façon à rétrécir et à séparer les champs visuels et qu'on éclaire un œil latéralement, l'œil éclairé verra vert et celui qui est dans l'ombre rouge. Si maintenant on fait converger les deux tubes sur un même point, les deux couleurs se mêleront et se neutraliseront. Dans certains yeux, lorsque l'éclairage latéral a été prolongé, les sensations colorées de contraste persistent quelque temps. L'auteur est dans ce cas. Ces expériences permettent aussi de comprendre comment certains opérés de cataracte monoculairement, dont l'autre œil est sain, voient les objets plus pâles de l'œil aphakique que de l'autre.

L'idée de cette explication a été suggérée à l'auteur par une

remarque faite par son opéré, qui lui raconta que lorsque la vision rouge était très intense, il lui suffisait de rapprocher les paupières de façon à ne laisser entre elles qu'une fente pour produire une coloration vert pré.

Dr Boucher.

Contribution à l'étude des maladies emboliques de l'œil. — *Beiträge zur den embolischen Erkrankungen des Auges*, par J. Hirschberg (*Centralblatt fur praktische Augenheilkunde*, février 1885). — Ce travail est le complément d'un autre précédemment publié par l'auteur sur les embolies de la rétine (janvier et mars 1884). Continuant à passer en revue les cas qui se sont présentés dans sa pratique, Hirschberg rapporte une série d'observations intéressantes que nous allons résumer.

1° — *Embolie septique à la suite d'endocardite ulcéreuse chez un enfant.* M. A. treize ans est atteinte en 1881 de rhumatisme articulaire aigu avec complication cardiaque (insuffisance mitrale). En octobre 1883 elle est prise de symptômes généraux typhoïdes. On diagnostique une endocardite ulcéreuse. Dans le cours de la maladie, l'œil gauche devient rouge, un fort chémosis s'y développe. Bains tièdes et quinine. Pour l'œil, le traitement consiste en frictions avec la pommade belladonnée. L'affection n'en suit pas moins son cours et se complique successivement de pleurésie droite, d'arthrite des genoux, etc. Le chémosis de l'œil droit augmente et le 19 octobre on constate que l'iris a changé de couleur. La vision est complètement perdue dans l'œil gauche. Atropine.

Le 22 octobre Hirschberg appelé en consultation constate tous les symptômes d'une embolie septique de l'œil gauche : injection périkératique, chémosis, pupille irrégulière, médiocrement dilatée et obstruée par une masse blanchâtre. Le corps vitré est infiltré d'un exsudat blanchâtre. V. = 0.

La maladie générale ne fit que s'aggraver. Le 24 octobre l'œil droit devint un peu douloureux à la pression. A gauche la conjonctive est le siège d'un tel chémosis qu'elle fait saillie hors des paupières. Exophtalmie.

Le 25 octobre la malade tomba dans le coma et mourut le 26.

L'autopsie ne put être faite.

Dans les réflexions qui suivent cette observation l'auteur fait remarquer que l'endocardite ulcéreuse a été souvent oubliée dans l'énumération des causes de la choroïdite métastaltique. Cependant Ziemsen signale la coïncidence de l'endocardite diphthéritique et de la panophtalmite septique. Hirschberg a décrit l'embolie septique puerpérale de l'œil, qui est bien plus fréquente que l'embolie septique suite de rhumatisme articulaire.

2°. — *Rhumatisme articulaire guéri. Embolie des deux yeux chez un enfant.* Ce cas est encore plus remarquable que le précédent, car il répond par l'affirmative à la question posée par Knapp : l'embolie septique peut-elle quelquefois guérir? Il est encore intéressant parce qu'en pathologie comparée on pourrait le rapprocher de certaines formes de fluxion périodique des yeux chez les chevaux.

Le 13 avril 1882 Guillaume G... âgé de dix-sept ans, se présenta avec les antécédents suivants. A l'âge de dix-huit mois il fut atteint de rhumatisme articulaire suraigu. Dès la première semaine ses deux yeux rougirent et furent traités par l'occlusion, maintenue huit jours. Lorsqu'on la supprima, l'enfant était aveugle. Quand le rhumatisme fut guéri, on le mena à la clinique de Græffe qui le soumit pendant trois semaines à des instillations d'atropine. Le diagnostic était iridochoroïdite suppurative (le pus avait fusé dans la chambre antérieure de l'œil droit), décollement de la rétine probable à droite, épanchement sous-rétinien considérable dans les deux yeux, sur la nature duquel de Græffe garda des réserves.

L'enfant fut renvoyé dans sa famille, à Posen, avec la prescription de prendre à l'intérieur un traitement interne prolongé par l'albuminate de mercure et de continuer les instillations d'atropine. L'amélioration se fit progressivement et le jeune garçon recouvra assez de vision pour pouvoir apprendre à lire.

Le 18 avril 1882, Hirscheberg constata l'état suivant : l'œil droit n'est pas enflammé; sa forme et sa consistance sont normales. Strabisme convergent. La cornée est transparente. La pupille a la forme d'un huit. L'anneau inférieur de dimension moyenne est bordé de tissu de cicatrice et adhérent au cristallin. L'anneau supérieur est plus dilaté et ne présente en haut qu'un liseré très étroit d'iris. Le cristallin est luxé en bas et un peu en dedans. Son bord supérieur a un reflet métallique et correspond au milieu de la pupille supérieure, laissant au-dessus de lui un intervalle de 2 à 3 millimètres. Le cristallin montre des opacités : mais la cataracte n'est pas complète. Le corps vitré ne renferme pas de flocons.

Le fond de l'œil est difficile à voir : il faut pour y arriver se servir du procédé de l'image renversée. On reconnaît que la papille n'est pas atrophiée. Du nerf optique partent des tractus cicatriciels se dirigeant en haut et en bas dans la rétine. L'artère nasale inférieure se montre comme un filet blanc. La périphérie est occupée par des amas de pigments.

L'œil gauche n'est également le siège d'aucune inflammation; la forme et de consistance normales. La cornée est transparente. La pupille se présente sous forme de huit incliné. L'anneau infé-

rieur est adhérent á la cristalloïde. Le cristallin renferme des opacités striées et est recouvert de fausses membranes cicatricielles. La lentille est à sa place. Au devant de la papille se trouvent des flocons du corps vitré. La papille est mal limitée. Des tractus cicatriciels bleuâtres s'en détachent et vont en haut et en bas dans la rétine. Amas pigmentaires noirs, confluents, surtout en bas. L'œil droit lit encore avec + 3 pouces le n° 16 de l'échelle typographique de Swellen; l'œil gauche, sans verre, le n° 2 1/2 à quatre pouces. Le champ visuel paraît assez bien conservé. Cependant on ne peut faire un examen bien exact.

On prescrit d'exercer séparément l'œil droit et, le 4 mai 1883, cet œil lit quoique avec peine avec + 3 pouces le n° 7 1/2.

Le jeune homme n'avait pas d'affection cardiaque, simplement un peu d'hypertrophie.

Un cas analogue est cité dans le traité de Græffe et Sœmich appartenant à Schmidt Rimpler; mais on ne donne aucun détail.

3° L'embolie partielle de la rétine a une physionomie spéciale qu'il faut étudier sur les cas récents. Dans les périodes plus avancées de la maladie on ne peut poser le diagnostic que si l'on connaît bien les symptômes du début.

Obs. I. — Marie R..., âgée de dix-sept ans, se présente le 21 mars 1882, racontant que la veille en rentrant de l'école elle a eu des éblouissements et a éprouvé brusquement un trouble considérable de la vue de l'œil gauche.

Comme antécédents on trouve, deux ans avant, une danse de Saint-Guy et des palpitations, sans maladie organique.

L'examen ophtalmoscopique révèle une embolie type partielle de l'artère temporale supérieure. La papille est nette; mais, à $0^{mm},45$ de son bord, l'artère temporale supérieure se montre voilée sur une petite étendue par un exsudat blanchâtre et presque filiforme. On a peine à la suivre jusqu'à la périphérie. Tout autour, la rétine est blanchâtre et œdémateuse. Pas d'hémorragie. L'œdème se limite en bas par une ligne courbe très accentuée. Au delà de la veine temporale supérieure, l'infiltration blanchâtre se fond insensiblement dans la teinte rouge du reste du fond de l'œil. Il en est de même vers l'équateur. La portion de l'artère située en deçà de l'obstacle paraît remplie de sang noir veineux. Cet œil lit avec $-\frac{1}{24}$ le n° 30 à 15 pouces. Le champ visuel présente une lacune nette dans le quart inférieur s'étendant jusqu'à 5° du centre.

On constate une insuffisance mitrale du cœur; ni sucre ni albumine dans les urines.

Les jours suivants, l'œdème de la rétine disparut peu à peu et une partie de ce champ visuel fut rendue.

Obs. II. — Une demoiselle de cinquante-cinq ans vint consulter,

le 26 novembre 1880, parce que depuis deux jours elle avait une ombre sur la partie supérieure de l'œil gauche. Cataracte au début des deux côtés. A droite, avec $+ \frac{1}{20}$ elle lit Sn. 40 à 15 pouces; avec $\frac{1}{8}$ Sn. 2 à 8 pouces. Le champ visuel est libre. A gauche, elle lit avec $\frac{1}{20}$ à 15 pouces et avec $+ \frac{1}{8}$ Sn. 2 1/2 à 8 pouces. A l'examen avec la lumière d'une lampe, le champ visuel présente une lacune en haut et en dedans jusqu'à 3° du centre. A la lumière du jour ce symptôme est moins accusé. La papille gauche est un peu pâle, l'artère temporale inférieure rétrécie, athérome artériel, hypertrophie du ventricule gauche; ni sucre ni albumine dans l'urine.

Le 16 décembre 1880, le diagnostic d'embolie partielle de l'artère temporale inférieure se confirma. Ce vaisseau se présentait comme un fil blanc qu'on perdait bientôt. A l'endroit où il disparaissait se trouvaient une tache blanche et de fines hémorragies. A partir de ce moment la périartérite s'accentua.

Obs. III. — Le 5 février 1884, une jeune fille de dix huit-ans se présenta se plaignant d'avoir perdu le champ visuel supérieur depuis trois mois. L'accident était arrivé brusquement et avait été accompagné de vertiges. Six ans auparavant elle avait eu un rhumatisme articulaire accompagné de battements de cœur.

L'examen révéla un rétrécissement et une insuffisance mitrale. L'œil droit est sain. Dans l'œil gauche, l'artère temporale inférieure est rétrécie et, à 5 millimètres de la papille, elle est recouverte par un exsudat blanc, brillant, proéminent. Au delà, elle est filiforme.

Obs. IV. — Le 16 septembre 1883 une demoiselle de vingt-quatre ans vint accuser une perte subite de la moitié inférieure du champ visuel de l'œil droit survenue brusquement douze jours avant.

La moitié supérieure de la papille droite et la portion de la rétine correspondante étaient le siège d'un œdème considérable. La branche supérieure de l'artère centrale et ses deux subdivisions étaient filiformes.

Obs. V. — Mademoiselle M..., vingt-quatre ans, vint le 2 avril 1881 demander avis pour une perte subite de la vision de l'œil droit survenue le 22 mars et accompagnée de vertiges. La malade compte les doigts à 3 pouces. Le quart externe et inférieur du champ visuel est seul conservé. Près de la papille, en dehors et en bas, s'étend un œdème bleuâtre, qui a envahi le bord inférieur de la macula. Les artères temporales inférieure et supérieure sont très amincies. La branche nasale est visible à son origine et sur la papille. Cœur et urines normaux.

L'œdème disparut et, le 16 mai 1881, il ne restait que de la périartite.

L'auteur fait remarquer que chacune de ces embolies est accompagnée d'une perte caractéristique du champ visuel correspondant. Bien qu'il n'y ait pas toujours hémorragie, le diagnostic d'embolie se pose quand même, surtout lorsqu'il y a lésion organique du cœur.

Il existe encore d'autres manifestations morbides qui sont à rapporter à des embolies partielles de l'artère centrale et peut-être des branches maculaires et caractérisées par un scotome central. L'observation suivante en est un exemple.

Obs. VI. — Guillaume R..., soixante-neuf ans, fut amené à la consultation le 6 janvier 1882 pour un trouble subit et récent de l'œil gauche. Il voit les doigts à 3 pouces excentriquement. Le champ visuel a l'étendue normale; mais il y a un grand scotome central s'étendant dans toutes les directions de 5 à 18°. Œdème grisâtre du milieu de la rétine avec tache rouge dans la région maculaire. Aucune artère principale n'est obstruée. Hypertrophie du ventricule gauche. Urine normale. Iodure de potassium.

Le 9 janvier 1883, l'œdème de la rétine a presque disparu; le scotome est plus petit, les doigts sont vus à 8 pouces.

Le 23 mars, chémosis idiopathique de l'œil droit, qui disparut rapidement. Œil gauche, vision à 10 pouces.

Cette observation et d'autres, tirées de sa pratique particulière, ont déjà fait supposer à l'auteur que le chémosis idiopathique à rechute doit être causé par le thrombose ou l'embolie de petites branches des vaisseaux du système ciliaire.

Dr Boucher.

Notes sur la thérapeutique oculaire, par le Dr Piord'houy (Milano, 1885). — Chez une malade atteinte d'iritis chronique qui, à chaque instillation d'atropine ou de Duboisine, était prise d'irritation conjonctivale, d'érythème de la joue et d'une sensation très gênante de cuisson et de démangeaison, on put combattre tous ces symptômes par la combinaison de l'atropine et de la cocaïne.

L'auteur est de l'opinion de ceux (Shöler-Marre) qui ne voient pas dans les effets de la cocaïne une action générale réflexe sur le sympathique, mais une action immédiate sur les terminaisons nerveuses des vaisseaux sanguins. Cela explique bien le fait que la pupille d'un œil cocaïnisé réagit encore à l'action de la lumière et que l'iris congestionné obéit plus promptement à la cocaïne qu'à l'atropine.

A cause du prix élevé de la cocaïne, M. Piord'houy a voulu essayer

la décoction des feuilles de coca et l'extrait aqueux. La première (25 grammes de coca pour 300 grammes d'eau jusqu'à réduction à 150 grammes) a donné une mydriase à peine ébauchée et une légère diminution de la sensibilité. L'auteur croit qu'on pourra la substituer avantageusement aux décoctions de mauve, de graines de lin, employées jusqu'à présent. Le second a constamment irrité la conjonctive.

C'est peut être cette action irritante qui a amené M. Roberston (*British Medical Journal*) à ne reconnaître à la caféine aucune action anesthésique. Il s'est servi d'une solution à 16 p. 100 avec addition abondante de salycilate de soude. L'auteur, avec la solution à 20 p. 100, a obtenu une diminution de sensibilité des membranes externes qui est encore plus accentuée si on ajoute l'insufflation d'une petite prise de caféine dans les culs-de-sac de la conjonctive. L'action mydriatique légère a toujours disparu au bout de trois ou quatre heures; la dilatation devient très évidente, à condition que l'expérimentation soit faite à une lumière faible et que l'autre œil soit soustrait à toute influence lumineuse. Les publications récentes de M. Andronico de Messine sur l'emploi du bromure de potassium sous forme d'injections hypodermiques dans les amblyopies toxiques ont entraîné M. Piord'houy à tenter cette nouvelle médication. Les résultats des expériences ont été négatifs.

Dr O. Parisotti.

La cocaïne en oculistique (Dr Piord'houy). — Sur les yeux normaux, la cocaïne instillée une seule fois m'a donné après cinq ou dix minutes une insensibilité presque complète de la conjonctive palpébrale et bulbaire, une diminution fort remarquable de la sensibilité de la cornée, suivie de très près d'une mydriase, légère dans quelques cas, très marquée dans d'autres, à condition toujours que l'œil soit exposé à une lumière modérée. Si l'éclairage est intense, le sphincter réagit comme d'habitude. Les pupilles reprennent leur diamètre normal en général après dix ou quinze minutes. Contrairement a ce qui a été observé par M. Meyer, j'ai toujours constaté, trente minutes après l'instillation et pour un temps très court, une parésie de l'accomodation qu'on corrigait chez les emmétropes avec un verre convexe de deux ou de deux dioptries et demi pour la vision de près. La sensibilité de la cornée et de la conjonctive se rétablissent d'habitude une heure après le commencement de l'expérience. Il ne me fut donné que dans un seul cas de trouver un léger abaissement de la tension oculaire; la circulation profonde de l'œil ne s'en ressentit jamais.

Dans quelques cas de pustules de la cornée avec myosis que je n'avais pu combattre par l'emploi de l'atropine je fus fort étonné

On peut pourtant se servir de la cocaïne pour toutes les opérations qui portent sur le segment antérieur de l'œil; elle est un puissant analgésique dans toutes les formes morbides qui entraînent la photophobie, le blépharospasme, pour la névralgie de la cinquième paire, etc., etc.; elle peut être utilisée dans l'examen opthalmoscopique, en n'oubliant pas, pour ne pas être induit en erreur, qu'elle a une action passagère sur les vaisseaux centraux. (Du journal *Bollettino d'oculistica*, janvier 1885.)

O. P.

La cocaïne dans la thérapeutique oculaire, par le Dr GRASSELLI, médecin-adjoint à l'institut opthalmoscopique de Milan. — C'est un travail fort complet sur ce sujet qui a mis en mouvement les opthalmologistes de tous les pays. Le lecteur nous permettra de ne lui présenter de cet ouvrage que les points qui ont plus directement rapport à la pratique, laissant de côté tout ce qui est encore sujet à des discussions scientifiques.

L'insensibilité est d'une durée qui varie avec les individus, de quinze minutes environ pour la cornée, de cinq à six pour la conjonctive du cartilage tarse. Dans la cornée l'anesthésie se produit plus vite et disparaît plus tard que dans la conjonctive. L'action de la cocaïne est légèrement et irrégulièrement cumulative. Sur un lapin auquel l'auteur a fait plusieurs instillations successives, répétées chaque fois aussitôt que la sensibilité paraissait de nouveau au centre de la cornée, la durée relative de l'effet de chacune des sept instillations fut de vingt, vingt-trois, vingt-sept, trente et une, vingt-huit, vingt-deux, vingt-trois minutes. La même expérience sur l'homme donna les chiffres suivants : dix, quinze, dix-sept, vingt-trois, seize, dix-huit, quinze minutes.

La sécheresse de la conjonctive est le résultat de deux facteurs : 1° la sécrétion conjonctivale diminuée consécutivement à l'ischémie qui est un phénomène constant après l'instillation de la cocaïne; 2° la stimulation de la glande lacrymale, l'influence de la cinquième paire étant soustraite. La sensation de froid dans l'œil est la conséquence de l'anémie. Les Drs Magri et Dentri, qui les premiers ont fait des recherches sur la température de l'œil soumis à l'action de la cocaïne, ne l'ont trouvée aucunement modifiée. Weber cependant a affirmé qu'il y a une diminution de température jusqu'à 1°,5 C.

La dilatation de la pupille commence dix minutes après l'instillation et arrive à son maximum vingt minutes plus tard, elle ne disparaît complètement qu'au bout de vingt-quatre à trente heures. L'auteur dit qu'il est extrêmement rare qu'on arrive à une dilatation pupillaire pareille à celle qu'on obtient par l'atropine. M. Gras

selli entre ici dans la discussion sur le mécanisme qui produit la mydriase. Je ne puis, dit-il, me ranger complètement à l'idée des auteurs qui, dans cette mydriase, ne voient qu'une forte excitation des fibres du sympathique qui se ramifient dans l'iris; je crois que la cocaïne déploie aussi une action légèrement dépressive sur les fibres de la troisième paire. Je n'ai pas de preuves directes à l'appui de ce que j'avance, mais y a-t-il un exemple en physiologie d'une élection si extraordinaire grâce à laquelle une substance énergiquement active telle que la cocaïne puisse exercer une action si prononcée sur un nerf, tout en restant absolument inactive sur un autre qui a avec le premier des rapports de voisinage et de connexion et un fonctionnement analogue? En outre, tous les phénomènes provoqués par la cocaïne et dus sans contesté à l'excitation du sympathique durent très peu de temps, tandis que la dilatation pupillaire se prolonge au delà de vingt-quatre heures. Enfin si l'action de la cocaïne est toujours la même, et si elle porte sur un seul système de fibres, pourquoi le degré de la mydriase et la réaction du sphyncter aux stimulations varieraient-ils si souvent pour le même œil et pour la même quantité d'alcaloïde?

La mydriase reste la même après l'ouverture de la chambre antérieure et l'écoulement de l'humeur aqueuse. La mydriase déjà obtenue par l'atropine est augmentée par la cocaïne; même quelquefois on arrive au moyen de la cocaïne à avoir une mydriase là où les instillations d'atropine ou de duboisine étaient restées sans résultat.

On ne saurait en aucune manière mettre en doute le fait que l'iris est anémié par la cocaïne. Cette anémie reconnaît ici deux causes; une mécanique comme pour tout mydriatique, et la diminution dans le calibre des vaisseaux. Cette action de la cocaïne sur les vaisseaux va encore plus loin, jusqu'aux vaisseaux centraux de la papille; seulement le rétrécissement de ceux-ci est très passager. Bien que le miroir ne nous révèle pas l'ischémie de la choroïde, la diminution de la tension de l'œil nous donne une preuve indirecte de son existence.

Cette diminution de la tension est le phénomène le plus difficile à constater; il faut une solution forte et des instillations plusieurs fois répétées pour la rendre saisissable par nos doigts.

De même que sur l'iris, la cocaïne a une action sur le muscle ciliaire, il en résulte une parésie dans l'accomodation, le degré de parésie n'est pas le même pour tout individu et pour toute solution; elle est toujours d'un faible degré et d'une durée très courte. Ce fait est dû aussi, pour l'auteur, à une excitation du sympathique et à la dépression de la troisième paire.

Parmi toutes les modes d'application de la cocaïne, l'auteur

préfère la solution aqueuse. Pour les petites opérations sur les parties externes de l'œil la solution au 1/2 p. 100 est suffisante, il la faut de 2 p. 100 pour les autres cas.

Voici la statistique des opérations pratiquées avec l'aide de la cocaïne.

Opérations sur la conjonctive. — Dix corps étrangers ont pu être extraits sans aucune douleur, bien qu'un d'entre eux fut depuis trois mois fixé à proximité de la cornée. Scarification de chémosis hypertrophique suite de traumatisme. Dans ce cas, à cause de la proéminence du chémosis entre les paupières, on se servit de la pommade au lieu de la solution et le résultat fut complet. Deux excisions de chémosis, une excision de conjonctive contenant plusieurs corps étrangers; deux excisions de pherygion, un débridement de symblepharon vrai partiel, douze incisions de tumeurs des paupières du côté conjonctival.

Opérations sur la cornée. — Quarante-neuf extractions de corps étrangers, douze paracentèses de la cornée, neuf kératotomies, trois transfixions de shaphylomes adhérents récents, trois excisions de shaphylome mou en voie de formation, une cautérisation d'ulcère avec le thermo-cautère, une excision de cicatrice cystoïde adhérente, trois tâtouages.

De ces quatre vingt une opérations sur la cornée, soixante-cinq se passèrent absolument sans douleur, dans les autres seulement quelque temps de l'opération fut un peu douloureux, mais il faut remarquer que, même dans ces cas, la douleur fut beaucoup moins appréciable que pour les mêmes opérations pratiquées sans l'instillation de cocaïne et que toujours le moment le plus important de l'opération put être accompli avec la plus parfaite insensibilité.

Opérations sur l'iris. — Cinq transfixions d'hernie ou de prolapsus de l'iris, trois excisions d'hernie, trente-sept iridectomies; dans la plupart des cas, le pincement et l'excision de l'iris excitèrent une sensation plus ou moins douloureuse, même lorsqu'on avait instillé du collyre après l'ouverture de la cornée, mais la douleur fut nulle quand on eut soin de porter le collyre directement dans la chambre antérieure. Trois kératotomies de Saemisch combinées avec l'iridectomie. Dans un cas seulement, on eut une douleur instantanée et intense au moment de l'ouverture de la chambre antérieure.

Opérations sur le cristallin. — Le collyre ici comme pour l'iridectomie fut porté directement dans la chambre antérieure, et quelques gouttes furent de nouveau instillées après l'iridectomie avant de procéder à la kystotomie et à l'expulsion du cristallin. Dans deux extractions seulement, sur les douze opérations ainsi pratiquées, l'iridectomie fut quelque peu douloureuse.

Opérations sur le bulbe. — Une énucléation. La description que donne l'auteur de la manière dont l'opération fut pratiquée pour arriver à l'insensibilité dans tous les temps démontre qu'il ne vaut vraiment pas la peine de se servir de la cocaïne pour l'énucléation. On dut répéter les instillations presque à chaque incision de muscle, l'opération dura cinquante minutes et la section opticociliaire fut tout de même douloureuse.

Opérations sur les paupières. — On emploie la cocaïne en badigeonnage avec une solution alcoolique à 6 p. 100 après avoir râclé l'épiderme, ou en injection sous-cutanée faite sur la paupière même. L'effet a été complet avec l'injection pour quelque temps seulement de l'opération.

Opérations sur les voies lacrymales. — L'introduction du couteau n'a jamais été ressentie par le malade, il n'en fut pas de même pour l'incision du canal lacrymal.

Opérations sur les muscles. — De trois ténotomies, deux furent accomplies avec la plus parfaite insensibilité (solution à 2 p. 100), une troisième, chez un enfant, ne réussit point à cause de sa vive agitation.

La cocaïne ne s'est point montrée efficace contre les inflammations de la conjonctive; elle a été avantageusement employée contre le ptosis suite de blepharospasme par photophobie ou de l'application prolongée du bandage compressif. Cet effet doit être attribué à l'excitation du muscle orbito-palpébral.

Le sulfate de cuivre ou le nitrate d'argent et les astringents ne donnent pas de douleur au moment de leur application, mais cette douleur est plus intense et de plus longue durée après que la cocaïne a cessé d'agir.

Dans les formes morbides qui donnent lieu à la photophobie, la cocaïne rend vraiment des services, surtout en permettant d'explorer plus facilement l'œil; elle est ainsi un moyen d'une très grande utilité pour toutes les maladies qui sont accompagnées de névralgies de la cinquième paire. L'auteur dit avoir obtenu de bons résultats pour des formes purement nerveuses (ophtalmodinie simple, blepharospasme clonique intermittent d'origine hystérique).

La cocaïne possède sans doute le pouvoir de diminuer la tension de l'œil (une observation). Elle s'est montrée efficace dans un cas de glaucome chronique en la combinant avec l'ésérine.

L'action mydriatique peut être mise à profit avantageusement dans quelques maladies aiguës où il est indispensable d'avoir une dilatation de la pupille qu'on n'obtient pas d'ailleurs par l'atropine et la duboisine (trois observations).

Combinée à l'atropine elle est très utile pour rompre les synéchies postérieures.

L'auteur finit par le parallèle suivant entre la cocaïne et l'homatropine pour faire ressortir la supériorité de l'homatropine toutes les fois qu'on veut avoir une mydriase dans le but d'explorer le fond de l'œil.

Cocaïne à 20 p. 100.	Homatropine à 1/3 p. 100.
La dilatation de la pupille est quelquefois à peine saisissable, ou, ainsi que l'ont fait remarquer quelques auteurs, n'excite pas du tout.	Elle s'est montrée toujours mydriatique sans aucune exception.
Quand la dilatation est assez grande, le sphyncter pupillaire agit encore sous l'influence de la lumière réfléchie par le miroir.	Elle offre l'avantage bien grand que la mydriase est persistante.
La mydriase ne dure que vingt-quatre heures.	La mydriase disparaît en général avant les vingt-quatre heures.
L'accommodation est très peu réduite et elle redevient complète douze heures après.	La réduction de l'accommodation est plus marquée et dure de trois à cinq heures.
Elle produit en outre plusieurs modifications inutiles et gênantes, par l'excitation du sympathique.	Elle ne provoque dans l'œil aucun autre phénomène en dehors de la mydriase.
Bien qu'elle soit un remède qui diminue la densité de l'œil, M. Rampoldi a néanmoins observé un cas de glaucome provoqué par elle.	L'homatropine présente aussi ce danger ainsi que cela a été signalé par Sachs.

Dr O. PARISOTTI.

NÉCROLOGIE

Le 5 février 1885 est mort à Rome, M. C. Mazzoni, professeur de clinique chirurgicale. Son nom est surtout connu en France comme celui d'un des élèves les plus distingués de Nélaton. Il s'honorait de l'amitié des hommes les plus éminents de la chirurgie française, et était depuis longtemps membre étranger de la Société de chirurgie de Paris.

Chirurgien de l'Hôpital pour les maladies des yeux, que Rome doit à la munificence du prince Torlonia, il s'y adonna avec amour à cette branche spéciale de la chirurgie. Il fut un des défenseurs les plus convaincus du traitement de l'ectropion par la blepharoraphie. Comme un vrai soldat, il est mort sur le champ de bataille. En effet, il est tombé, foudroyé par une syncope, dans l'antichambre d'un malade qu'il venait visiter.

Sa vie scientifique et pratique peut être résumée en ces mots, qu'il nous répétait à la fin de chaque année scolaire : « Mes chers élèves, de mes enseignements, gardez surtout celui-ci : aimez toujours la vérité dans la science, l'honnêteté dans la pratique. »

Dr O. PARISOTTI

Le Gérant : FÉLIX ALCAN.

BOURLOTON. — Imprimeries réunies, B.

DE LA MARCHE ET DU PRONOSTIC DES CATARACTES

Par le Dr GALEZOWSKI

La connaissance exacte de l'étiologie de la cataracte et de la cause qui l'a produite nous permettra, jusqu'à un certain point, d'approfondir la marche plus ou moins rapide de ses différentes variétés et leur évolution.

Nous avons déjà étudié ailleurs l'étiologie des cataractes en général et il ne nous reste qu'à élucider quelques points secondaires.

Tous les auteurs qui se sont occupés de l'étiologie de la cataracte ont cherché à déterminer la proportion des cataractes relativement au nombre de la population de telle ou telle région, ou relativement à différentes autres affections oculaires; on a essayé en outre de déterminer, par le chiffre de fréquence, des relations qui peuvent exister entre les différents états professionnels et la formation de cette opacite.

Il n'est pas douteux que des relevés statistiques, faits sur de telles données, pourraient contribuer beaucoup à l'étude de l'étiologie de la cataracte. Malheureusement, il est très difficile, si ce n'est impossible, d'avoir des données exactes sur ces différentes questions, et les chiffres qu'on apportera ne donneront qu'une idée approximative de chacune de ces questions. Il est, en effet, impossible d'éviter des erreurs dans les renseignements que l'on recueille auprès des malades. D'autre part, en voulant faire établir la fréquence de la cataracte relativement aux autres maladies, on ne prend en considération que les cataractes bien formées, tandis qu'un grand nombre de cataractes périphériques et en voie de formation, cataractes circonscrites, polaires, ou autres, passent inaperçues et n'entrent pas souvent dans les calculs statistiques.

Dans le tableau statistique, que j'ai établi moi-même dans un travail antérieur[1], j'ai pris en compte les opacités, même

1. Galezowski, *Des cataractes et de leur traitement*, 1er fascicule, Paris, 1885. Librairie Félix Alcan, p. 225.

les plus petites, celles qui ne troublaient point la vue. Ces opacités, en effet, quoique stationnaires, peuvent rester longtemps sans se développer, puis elles prennent une extension, elles s'étendent, se développent et se complètent souvent au bout de longues années.

J'emprunte à Becker une partie de son tableau statistique, que je crois utile à mes recherches. Il est d'ailleurs toujours

TABLEAU SYNOPTIQUE DE LA FRÉQUENCE DES DIFFÉRENTES VARIÉTÉS DE CATARACTES (D'APRÈS BECKER)

NOM DES CHIRURGIENS.	NOMBRE d'années.	NOMBRE de malades.	NOMBRE des cataractes.	CATARACTES séniles.	CATARACTES traumatiques.	CATARACTES périonicléolaires ou corticales.	CATARACTES congénitales.	CATARACTES capsulaires.	CATARACTES diabétiques.
Arlt, de Vienne...	3	8451	602	431	39	26	64	8	
Becker, de Heidelberg.....	5	11827	694	438	64	15	51	7	
Schiess, de Bâle...	2	1308	73	56	12		5		
Donders et Snellen d'Utrecht.....	10	18240	1431	887			145	25	12
Steffan, de Francfort.....	12	32595	1796	1348	83	41	91		
Hirschberg, de Berlin.....	2	5428	256	172	48	11	17	3	
Knapp, de Heidelberg.....	5	13004	959	715	72	15	38		
Knapp, de New-York.....	3	6379	366	189	59	10	27		
Mooren, de Dusseldorf.....	2	5783	261	155	38	2	25	23	
Pagenstecker, de Wiesbaden.....	6	14619	1282	924	139	54	90	17	
Total.....	40	129414	5930	4190	554	174	396	83	12

important de présenter des chiffres approximativement exacts.

Les renseignements que peuvent donner des tableaux statistiques ne sont pas à dédaigner, car ils montrent des rap-

TABLEAU STATISTIQUE DES CATARACTES (D'APRÈS DESMARRES)

NOMBRE TOTAL des malades.	CATARACTES.	HOMMES.	FEMMES.	DEUX YEUX.	UN OEIL.	LENTICULAIRES.	CAPSULAIRES.	CAPSULO-lenticulaires.
12000	952	435	517	618	170	762	131	54

PIGMENTAIRES.	NOIRES.	PIERREUSES.	BRUN FONCÉ avec amaurose.	COMPLIQUÉES d'amaurose.	COMPLIQUÉES de glaucome.	TRAUMATIQUES.	CONGÉNITALES.
1	1	1	1	38	23	53	8

PROPORTION d'après l'âge.	De 1 à 20 ans.	De 20 à 30 ans.	De 30 à 40 ans.	De 40 à 50 ans.	De 50 à 60 ans.	De 60 à 70 ans.	De 70 à 80 ans.	De 80 à 97 ans.
	36	31	71	90	137	224	216	83

PROPORTION des cataractes selon les professions.	SANS PROFESSIONS désignées.	COUTURIÈRES, lingères.	TAILLEURS, cordonniers.	MAÇONS, menuisiers.	CULTIVATEURS.
	343	103	34	29	22

ports de fréquence relative de telle ou telle autre variété d'opacité cristallinienne, et ils peuvent nous renseigner tant au point de vue étiologique que relativement au mode d'évolution.

Les cataractes constituent d'après Becker une proportion de 5 à 6 p. 100 relativement à toutes les autres maladies des yeux. Les cataractes constituent une proportion de 90 p. 100, relativement aux autres maladies du cristallin. La cataracte sénile se rencontre soixante-cinq fois sur cent cas de cataractes en général. Les cataractes congénitales ne se rencontrent que dans la proportion minime de 7 p. 100.

Le tableau statistique établi par Desmarres père n'est pas moins intéressant à connaître, tant au point de vue de la fréquence, selon les sexes et les professions, que selon la forme d'altération cristallinienne.

J'ai pris, pour ma part, le plus grand soin à établir dans mon tableau statistique les différentes variétés d'opacités même les plus faibles qui s'observent au début de l'affection cristallinienne, et j'ai pu ainsi établir mes calculs, non seulement au point de vue des cataractes formées, complètes, mais relativement à toutes les altérations, même les plus faibles, de la transparence de la lentille[1].

NOM du chirurgien.	NOMBRE D'ANNÉES.	NOMBRE des malades.	NOMBRE des cataractes.	CATARACTES séniles.	CATARACTES traumatiques.	CATARACTES corticales.	CATARACTES congénitales.	CATARACTES capsulaires.	CATARACTES diabétiques.	CATARACTES chorroïdiennes.
Dr Galezowski.	19	128000	4776	1646	199	1680	231	130	94	128

Que peut-on conclure de tous ces tableaux? C'est que, en premier lieu, les cataractes corticales, périphériques, commençantes sont beaucoup plus fréquentes qu'on ne le pense. Les chiffres, qui résultent de mon tableau statistique, prou-

1. Voy. Galezowski, *Des cataractes et de leur traitement*. Paris, 1885.

vent que le cristallin s'altère beaucoup plus fréquemment que ne le pensent Becker et les autres auteurs, qui ont établi leurs tableaux. Cette différence tient évidemment à la manière dont les observations ont été prises, car si on ne comprend dans le chiffre représentant les cataractes que ceux qui se rapportent aux cataractes formées et plus ou moins avancées, on aura les résultats obtenus par les auteurs allemands. Si, au contraire, on veut comprendre, dans ces calculs, les opacités mêmes les plus faibles, commençantes, à la périphérie, on trouvera alors des chiffres tout différents.

Voici ce que nous avons trouvé :

Il est un fait incontestable, c'est que, en dehors du traumatisme et d'autres causes accidentelles ; l'hérédité, la goutte, la vieillesse et les différentes chroroïdites sont les causes les plus fréquentes qui concourent de près ou de loin à la formation de la cataracte. Contre la vieillesse nous ne pouvons rien, de même que nous ne pouvons pas grand'chose contre l'hérédité ; mais nous pouvons avoir une certaine influence sur la cause goutteuse et choroïdienne de la cataracte, surtout si nous nous y prenons à temps. C'est pourquoi il ne faut pas négliger de recueillir tous les renseignements étiologiques avec le plus grand soin, et il faut nous conformer dans nos conseils thérapeutiques et hygiéniques aux indications qui découlent de l'étiologie de cette maladie.

C'est en étudiant tous ces points étiologiques de la cataracte, et en analysant ses différentes périodes et ses variétés, qu'on pourra se rendre un compte plus ou moins exact de la marche et du mode d'évolution propres à chacune des variétés de cataracte.

Il ne peut pas être indifférent à un médecin de savoir quelle marche et quelle évolution prendra telle ou telle opacité cristallinienne, car c'est en se basant sur les données que peut fournir l'histoire de chacune de ces variétés de cataractes, que nous arriverons à formuler, d'une manière plus ou moins précise, notre pronostic.

ports de
d'opacité
au poin
lution
Le
de
ye
r

Marche et pronostic des cataractes.

Le pronostic de la cataracte constitue un des points les plus importants de la pathogénie de cette affection, tant pour le médecin que pour le malade lui-même.

Il n'est pas, en effet, indifférent pour un malade de savoir si sa cataracte doit faire ou non des progrès, et si ces progrès doivent être rapides. Tous les jours nous sommes questionnés par nos malades, pour savoir si leur cataracte doit mûrir bientôt et à quelle époque l'opération devra être pratiquée. On voit qu'il ne peut pas être indifférent de répondre d'une manière ou d'une autre à ces différentes questions, et que ce n'est que par une étude approfondie de chacune des variétés de cataractes et de leur mode d'évolution, et par la connaissance exacte de la constitution de l'individu, qu'on arrivera à donner des réponses exactes.

Tout le monde connaît la différence qui existe entre la marche et le mode d'évolution de la cataracte dure et de la cataracte molle, mais il n'est pas si facile de préciser la durée d'évolution et la période de maturité de l'une et de l'autre de ces variétés. Si la difficulté est si grande dans la précision de la maturité de ces deux variétés si bien définies et si bien distinctes; combien ne doit-il pas y avoir de difficultés dans l'appréciation de la marche plus ou moins lente ou plus ou moins rapide d'une cataracte corticale périphérique. Nous devons dire la même chose des cataractes disséminées. Les cataractes nucléolaires ont une évolution différente, selon qu'elles se compliquent de segmentation des couches corticales, ou que l'opacité est circonscrite au noyau lui-même. Il sera donc vraiment intéressant de connaître comparativement la marche de chacune des variétés de cataracte, afin qu'on puisse répondre aux questions que nous posent les malades, et que nous puissions les tranquilliser jusqu'à un certain point, lorsque leur cataracte a une marche lente ou quand elle est stationnaire.

On se tromperait cependant complètement si on croyait qu'on peut avoir sous ce rapport des renseignements bien

précis; il n'y a là rien de fixe ni de positif. Mais en me rapportant aux souvenirs de ma propre clientèle et à tout ce que j'ai pu observer dans ma carrière déjà assez longue, j'arriverais à poser quelques règles et des données approximatives, qui ne seront pas exemptes d'intérêt, et qui seront utiles, j'en suis sûr, à beaucoup de mes confrères.

Que devons-nous faire, en effet, pour avoir des renseignements dans ce genre de pronostic?

Il nous est indispensable de définir, avec beaucoup de précision, chacune des variétés principales de la cataracte, et d'indiquer l'évolution et la marche qu'elles suivent habituellement, en faisant, bien entendu, une distinction entre les formes simples et compliquées des cataractes.

Les données auxquelles je suis arrivé par mes propres recherches et mes observations particulières à cet égard peuvent se résumer dans les propositions suivantes :

1° Les *cataractes nucléolaires simples*, celles qui ne se traduisent que par une opacification légère et diffuse du noyau, et dans lesquelles les couches corticales restent complètement indemnes, se déclarent habituellement après soixante ans, et constituent des vraies cataractes séniles. Celles-là prennent un temps infini à se développper, et il faut généralement de douze à quinze ans pour qu'elles deviennent mûres, et qu'elles nécessitent une intervention chirurgicale.

Ces opacités sont tellement faibles, et si peu apparentes au début, que l'examen le plus minutieux peut les méconnaître, surtout si on ne dilate pas la pupille avec l'atropine. L'affaiblissement de la vue qu'accusent les malades, quoique lent et peu accentué, est néanmoins progressif, et si on ne fait pas une grande attention dans l'examen, on commettra facilement des erreurs de diagnostic. Je pourrai, à l'appui, rapporter une observation des plus intéressantes :

OBSERVATION

Cataracte nucléolaire confondue avec une choroïdite.

M.S... âgé de soixante-cinq ans, grand industriel du nord de la France, s'était aperçu, à l'âge de soixante et un ans, que sa

[illegible] des cataractes.

[illegible] de la cataracte constitue un des points les [illegible] de la pathogénie de cette affection, tant pour [illegible] que pour le malade lui-même.

[illegible] pas, en effet, indifférent pour un malade de savoir [illegible] cataracte doit faire ou non des progrès, et si ces progrès [illegible] être rapides. Tous les jours nous sommes questionnés par nos malades, pour savoir si leur cataracte doit mûrir bientôt et à quelle époque l'opération devra être pratiquée. On voit qu'il ne peut pas être indifférent de répondre d'une manière ou d'une autre à ces différentes questions, et que ce n'est que par une étude approfondie de chacune des variétés de cataractes et de leur mode d'évolution, et par la connaissance exacte de la constitution de l'individu, qu'on arrivera à donner des réponses exactes.

[illegible] connaît la différence qui existe entre la marche et le mode d'évolution de la cataracte dure et de la cataracte molle, mais il n'est pas si facile de préciser la durée [illegible] la période de maturité de l'une et de l'autre de ces variétés. Si la difficulté est si grande dans la précision de la marche de ces deux variétés si bien définies et si bien [illegible], comment ne doit-il pas y avoir de difficultés dans [illegible] de la marche plus ou moins lente ou plus [illegible] d'une cataracte corticale périphérique. [illegible] de la même chose des cataractes disséminées. [illegible] nucléolaires ont une évolution différente, selon [illegible] compliquent de segmentation des couches corticales, ou que l'opacité est circonscrite au noyau lui-même. [illegible] vraiment intéressant de connaître comparativement la marche de chacune des variétés de cataracte, afin [illegible] répondre aux questions que nous posent les malades, et que nous puissions les tranquilliser jusqu'à un [illegible] lorsque leur cataracte a une marche lente ou [illegible] stationnaire.

[illegible] cependant complètement si on croyait [illegible] sous ce rapport des renseignements bien

précis; il n'y a là rien de fixe ni de positif. Mais en me rapportant aux souvenirs de ma propre clientèle et à tout ce que j'ai pu observer dans ma carrière déjà assez longue, j'arriverais à poser quelques règles et des données approximatives, qui ne seront pas exemptes d'intérêt, et qui seront utiles, j'en suis sûr, à beaucoup de mes confrères.

Que devons-nous faire, en effet, pour avoir des renseignements dans ce genre de pronostic?

Il nous est indispensable de définir, avec beaucoup de précision, chacune des variétés principales de la cataracte, et d'indiquer l'évolution et la marche qu'elles suivent habituellement, en faisant, bien entendu, une distinction entre les formes simples et compliquées des cataractes.

Les données auxquelles je suis arrivé par mes propres recherches et mes observations particulières à cet égard peuvent se résumer dans les propositions suivantes :

1° Les *cataractes nucléolaires simples*, celles qui ne se traduisent que par une opacification légère et diffuse du noyau, et dans lesquelles les couches corticales restent complètement indemnes, se déclarent habituellement après soixante ans, et constituent des vraies cataractes séniles. Celles-là prennent un temps infini à se développper, et il faut généralement de douze à quinze ans pour qu'elles deviennent mûres, et qu'elles nécessitent une intervention chirurgicale.

Ces opacités sont tellement faibles, et si peu apparentes au début, que l'examen le plus minutieux peut les méconnaître, surtout si on ne dilate pas la pupille avec l'atropine. L'affaiblissement de la vue qu'accusent les malades, quoique lent et peu accentué, est néanmoins progressif, et si on ne fait pas une grande attention dans l'examen, on commettra facilement des erreurs de diagnostic. Je pourrai, à l'appui, rapporter une observation des plus intéressantes :

OBSERVATION

Cataracte nucléolaire confondue avec une choroïdite.

M. S... âgé de soixante-cinq ans, grand industriel du nord de la France, s'était aperçu, à l'âge de soixante et un ans, que sa

Marche et pronostic des cataractes.

Le pronostic de la cataracte constitue un des points les plus importants de la pathogénie de cette affection, tant pour le médecin que pour le malade lui-même.

Il n'est pas, en effet, indifférent pour un malade de savoir si sa cataracte doit faire ou non des progrès, et si ces progrès doivent être rapides. Tous les jours nous sommes questionnés par nos malades, pour savoir si leur cataracte doit mûrir bientôt et à quelle époque l'opération devra être pratiquée. On voit qu'il ne peut pas être indifférent de répondre d'une manière ou d'une autre à ces différentes questions, et que ce n'est que par une étude approfondie de chacune des variétés de cataractes et de leur mode d'évolution, et par la connaissance exacte de la constitution de l'individu, qu'on arrivera à donner des réponses exactes.

Tout le monde connaît la différence qui existe entre la marche et le mode d'évolution de la cataracte dure et de la cataracte molle, mais il n'est pas si facile de préciser la durée d'évolution et la période de maturité de l'une et de l'autre de ces variétés. Si la difficulté est si grande dans la précision de la maturité de ces deux variétés si bien définies et si bien distinctes; combien ne doit-il pas y avoir de difficultés dans l'appréciation de la marche plus ou moins lente ou plus ou moins rapide d'une cataracte corticale périphérique. Nous devons dire la même chose des cataractes disséminées. Les cataractes nucléolaires ont une évolution différente, selon qu'elles se compliquent de segmentation des couches corticales, ou que l'opacité est circonscrite au noyau lui-même. Il sera donc vraiment intéressant de connaître comparativement la marche de chacune des variétés de cataracte, afin qu'on puisse répondre aux questions que nous posent les malades, et que nous puissions les tranquilliser jusqu'à un certain point, lorsque leur cataracte a une marche lente ou quand elle est stationnaire.

On se tromperait cependant complètement si on croyait qu'on peut avoir sous ce rapport des renseignements bien

précis; il n'y a là rien de fixe ni de positif. Mais en me rapportant aux souvenirs de ma propre clientèle et à tout ce que j'ai pu observer dans ma carrière déjà assez longue, j'arriverais à poser quelques règles et des données approximatives, qui ne seront pas exemptes d'intérêt, et qui seront utiles, j'en suis sûr, à beaucoup de mes confrères.

Que devons-nous faire, en effet, pour avoir des renseignements dans ce genre de pronostic?

Il nous est indispensable de définir, avec beaucoup de précision, chacune des variétés principales de la cataracte, et d'indiquer l'évolution et la marche qu'elles suivent habituellement, en faisant, bien entendu, une distinction entre les formes simples et compliquées des cataractes.

Les données auxquelles je suis arrivé par mes propres recherches et mes observations particulières à cet égard peuvent se résumer dans les propositions suivantes :

1° Les *cataractes nucléolaires simples*, celles qui ne se traduisent que par une opacification légère et diffuse du noyau, et dans lesquelles les couches corticales restent complètement indemnes, se déclarent habituellement après soixante ans, et constituent des vraies cataractes séniles. Celles-là prennent un temps infini à se développper, et il faut généralement de douze à quinze ans pour qu'elles deviennent mûres, et qu'elles nécessitent une intervention chirurgicale.

Ces opacités sont tellement faibles, et si peu apparentes au début, que l'examen le plus minutieux peut les méconnaître, surtout si on ne dilate pas la pupille avec l'atropine. L'affaiblissement de la vue qu'accusent les malades, quoique lent et peu accentué, est néanmoins progressif, et si on ne fait pas une grande attention dans l'examen, on commettra facilement des erreurs de diagnostic. Je pourrai, à l'appui, rapporter une observation des plus intéressantes :

OBSERVATION

Cataracte nucléolaire confondue avec une choroïdite.

M.S... âgé de soixante-cinq ans, grand industriel du nord de la France, s'était aperçu, à l'âge de soixante et un ans, que sa

Marche et pronostic des cataractes.

Le pronostic de la cataracte constitue un des points les plus importants de la pathogénie de cette affection, tant pour le médecin que pour le malade lui-même.

Il n'est pas, en effet, indifférent pour un malade de savoir si sa cataracte doit faire ou non des progrès, et si ces progrès doivent être rapides. Tous les jours nous sommes questionnés par nos malades, pour savoir si leur cataracte doit mûrir bientôt et à quelle époque l'opération devra être pratiquée. On voit qu'il ne peut pas être indifférent de répondre d'une manière ou d'une autre à ces différentes questions, et que ce n'est que par une étude approfondie de chacune des variétés de cataractes et de leur mode d'évolution, et par la connaissance exacte de la constitution de l'individu, qu'on arrivera à donner des réponses exactes.

Tout le monde connaît la différence qui existe entre la marche et le mode d'évolution de la cataracte dure et de la cataracte molle, mais il n'est pas si facile de préciser la durée d'évolution et la période de maturité de l'une et de l'autre de ces variétés. Si la difficulté est si grande dans la précision de la maturité de ces deux variétés si bien définies et si bien distinctes; combien ne doit-il pas y avoir de difficultés dans l'appréciation de la marche plus ou moins lente ou plus ou moins rapide d'une cataracte corticale périphérique. Nous devons dire la même chose des cataractes disséminées. Les cataractes nucléolaires ont une évolution différente, selon qu'elles se compliquent de segmentation des couches corticales, ou que l'opacité est circonscrite au noyau lui-même. Il sera donc vraiment intéressant de connaître comparativement la marche de chacune des variétés de cataracte, afin qu'on puisse répondre aux questions que nous posent les malades, et que nous puissions les tranquilliser jusqu'à un certain point, lorsque leur cataracte a une marche lente ou quand elle est stationnaire.

On se tromperait cependant complètement si on croyait qu'on peut avoir sous ce rapport des renseignements bien

précis; il n'y a là rien de fixe ni de positif. Mais en me rapportant aux souvenirs de ma propre clientèle et à tout ce que j'ai pu observer dans ma carrière déjà assez longue, j'arriverais à poser quelques règles et des données approximatives, qui ne seront pas exemptes d'intérêt, et qui seront utiles, j'en suis sûr, à beaucoup de mes confrères.

Que devons-nous faire, en effet, pour avoir des renseignements dans ce genre de pronostic?

Il nous est indispensable de définir, avec beaucoup de précision, chacune des variétés principales de la cataracte, et d'indiquer l'évolution et la marche qu'elles suivent habituellement, en faisant, bien entendu, une distinction entre les formes simples et compliquées des cataractes.

Les données auxquelles je suis arrivé par mes propres recherches et mes observations particulières à cet égard peuvent se résumer dans les propositions suivantes :

1° Les *cataractes nucléolaires simples*, celles qui ne se traduisent que par une opacification légère et diffuse du noyau, et dans lesquelles les couches corticales restent complètement indemnes, se déclarent habituellement après soixante ans, et constituent des vraies cataractes séniles. Celles-là prennent un temps infini à se développper, et il faut généralement de douze à quinze ans pour qu'elles deviennent mûres, et qu'elles nécessitent une intervention chirurgicale.

Ces opacités sont tellement faibles, et si peu apparentes au début, que l'examen le plus minutieux peut les méconnaître, surtout si on ne dilate pas la pupille avec l'atropine. L'affaiblissement de la vue qu'accusent les malades, quoique lent et peu accentué, est néanmoins progressif, et si on ne fait pas une grande attention dans l'examen, on commettra facilement des erreurs de diagnostic. Je pourrai, à l'appui, rapporter une observation des plus intéressantes :

OBSERVATION

Cataracte nucléolaire confondue avec une choroïdite.

M.S... âgé de soixante-cinq ans, grand industriel du nord de la France, s'était aperçu, à l'âge de soixante et un ans, que sa

vue commençait à faiblir. Il changea de lunettes plusieurs fois dans la même année mais sans grand profit. Il consulta d'abord un oculiste à Lille, et puis vint à Paris consulter un spécialiste en 1867, qui lui déclara qu'il s'agissait d'une choroïdite syphilitique et il l'avait soumis au traitement mixte. Le malade se rappela, en effet, qu'il avait contracté un chancre à l'âge de vingt et un ans, et malgré l'absence de tout accident secondaire et tertiaire, il a consenti à suivre très exactement le traitement prescrit pendant plus de huit mois, mais sans aucun résultat. Vers la fin de l'année 1868, il abandonna ce traitement et alla consulter un autre confrère, qui avait cru découvrir chez le malade des troubles purement toxiques, et il lui avait promis la guérison, s'il se décidait à ne plus boire ni de vin ni de liqueurs, et s'il se soumettait au régime tonique, et à l'usage du bromure de potassium. Ces conseils furent exécutés ponctuellement, pendant quatre mois, mais sans aucune amélioration pour la vue. Sa santé générale en a éprouvé une réelle amélioration, et le malade continua encore le même régime sévère. Mais comme sa vue ne s'améliorait pas, il vint me voir le 15 avril 1869. La papille m'avait paru très légèrement nuageuse, le malade lisait les caractères n° 1 de l'échelle typographique mais avec un certain effort, en se servant de verres convexes N 3,25 dioptries (n° 12); l'acuité visuelle était légèrement diminuée. C'est alors qu'après avoir dilaté la pupille, j'ai pu constater une légère opacité circonscrite du noyau, et à peine apparente à un faible éclairage, sans aucune trace d'altération des couches corticales. Il s'agissait donc d'une cataracte sénile commençante, et rien de plus. J'ai supprimé au malade son traitement, je lui ai recommandé l'usage d'un pince-nez, d'une teinte légèrement bleue au soleil. Enfin j'ai insisté pour qu'il évitât tout travail appliqué. Je l'ai rassuré, en lui déclarant qu'il en avait encore pour plus de quinze ans avant d'avoir besoin de subir une opération. J'ai revu, en effet, le malade en mars 1874 et au mois de mai 1879 et j'ai pu me convaincre que, malgré les progrès assez sensibles dans le développement de la cataracte, les couches corticales restaient intactes et le malade pouvait encore lire assez facilement à l'aide de verres convexes de quatre dioptries.

2° Les *cataractes nucléoculaires mixtes* compliquées d'opacités corticales disposées à la périphérie sont formées de rayons isolés ou de triangles, dans lesquels les couches corticales antérieures restent complètement intactes; ces opa-

cités, qui sont en réalité des cataractes mixtes cortico-lenticulaires, diffèrent pourtant peu dans leur évolution des précédentes, mais elles abrègent la durée d'évolution de quatre ou cinq ans. C'est ainsi que nous les avons vues se compléter et mûrir au bout de huit ou dix ans au plus.

3° Les *cataractes lenticulaires mixtes*, compliquées d'opacité polaire postérieure, ont une marche presque aussi lente que les cataractes lenticulaires simples, et leur durée d'évolution peut varier entre douze et quinze ans, avant qu'elles arrivent à la période de maturité complète. Néanmoins, nous devons établir une certaine différence entre ces deux variétés en ce qui concerne le pronostic au point de vue de l'époque probable de l'opération. Car avec une opacité qui se développe simultanément dans le noyau et les couches corticales du segment postérieur du cristallin, l'abaissement de la vue devient tellement prononcé, et s'accentue d'une manière tellement rapide, que les malades deviennent aveugles plusieurs années avant que la cataracte ait atteint sa complète maturité, et on est obligé de les opérer avant la période réglementaire.

4° Les *cataractes nucléoculaires* mixtes, compliquées d'opacité corticale antérieure disséminée dans les différentes couches du pôle antérieur, ont une marche bien plus rapide que les formes précédentes. Du moment, en effet, que les couches corticales qui se trouvent au voisinage de la capsule antérieure s'opacifient, la nutrition de toute la masse cristallinienne cesse de se faire, et le cristallin devient opaque dans toutes ses portions d'une manière constante et non interrompue. C'est pour cette raison que les cataractes lenticulaires mixtes ont une évolution bien plus rapide que toutes celles que nous venons de décrire dans les précédents paragraphes et tandis que les autres exigeaient de douze à quinze ans pour arriver à la période de maturité, les cataractes mixtes, cortico-lenticulaires antérieures, se complètent généralement dans l'espace de cinq à six ans.

Il peut se présenter dans la marche de cette affection un phénomène tout à fait extraordinaire, c'est que la cataracte,

qui accusait une marche lente et progressive avec une conservation de la vision relativement assez bonne, subitement se complète et se généralise dans toutes les masses corticales et à tel point que dans l'espace seulement de quelques jours, le malade qui voyait encore à se conduire et pouvait vaquer à ses occupations devient tout d'un coup aveugle. Les médecins, peu au courant de ces accidents, croient à un épanchement séreux ou sanguin des membranes internes de l'œil, au décollement de la rétine, tandis qu'il ne s'agit réellement que d'une opacification précipitée, presque instantanée des couches corticales restées jusqu'à cette époque encore translucides au milieu d'autres fibres déjà altérées.

Je pourrais, à l'appui, rapporter une observation des plus intéressantes relative à un de mes malades, que j'ai opéré plus tard de la cataracte.

Voici ce fait :

OBSERVATION

Cataracte lenticulaire mixte. Cécité survenue brusquement par la généralisation de l'opacité corticale.

M. le comte de L..., âgé de soixante-douze ans, atteint d'une cataracte lenticulaire mixte, très avancée à l'œil droit et peu accentuée à l'œil gauche, voyait encore bien à lire et écrire de ce dernier œil, ce que j'ai pu constater au mois de juin de 1879, avant son départ pour la campagne. Pendant les trois premiers mois sa vue resta bonne, le Comte lisait et écrivait beaucoup sans aucune fatigue, à l'aide de lunettes convexes de quatre dioptries. Tout d'un coup, dans les premiers jours du mois d'août, il perdit la vue de l'œil gauche et il n'a pu lire ni écrire d'un jour à l'autre. Il fit venir un médecin de la ville voisine, qui après l'avoir examiné à l'ophtalmoscope, déclara qu'il s'agissait d'une hémorragie de la rétine, et il soumit le Comte à un traitement très énergique. Cinq sangsues furent appliquées à la tempe, des frictions furent faites au pourtour de l'orbite avec l'onguent napolitain et l'extrait de belladone, puis successivement deux vésicatoires volants furent appliqués au front et à la tempe. Mais rien n'y fit, la vue ne revenait point. Au commencement du mois d'octobre, le comte de L... vint me voir et raconta son

histoire; je lui ai dilaté la pupille avec l'atropine et j'ai pu alors voir à travers un secteur supéro-interne du cristallin, qui resta transparent au milieu d'opacités disséminées, j'ai pu voir, dis-je, très nettement, la papille et la région de la macula. J'ai trouvé ces membranes complétement saines. Pour plus de certitude, j'ai examiné son acuité visuelle, je l'ai trouvée sensiblement diminuée : $S = \frac{3}{15}$, mais à l'aide des lunettes convexes de six dioptries, le malade pouvait lire les caractères du n° 1 de l'échelle typographique, ce qui me prouvait amplement qu'il n'y avait point d'hémorragie dans la rétine.

Le trouble de la vue qui survint d'une manière si brusque n'était dû qu'à une opacification rapide des couches corticales centrales du pôle antérieur. Au mois de janvier 1880, j'ai fait l'extraction de la cataracte droite par un lambeau inférieur avec excision de l'iris. Tout allait bien, mais le quatrième jour, le malade se leva et en se baissant il se donna un violent coup à l'œil opéré, en se heurtant l'œil contre le marbre de la cheminée. Une iritis violente s'en est suivie, qui exigea un traitement énergique de deux mois. L'œil guérit, mais la pupille resta oblitérée par une exsudation épaisse, qui céda pourtant très facilement à une simple discission que je lui ai pratiquée au mois de mai suivant. Le comte recouvra l'acuité visuelle normale de cet œil.

Le 7 juin 1883 je lui ai pratiqué l'extraction de la cataracte de l'œil gauche, par mon procédé du lambeau supérieur sans excision de l'iris. L'opération a parfaitement réussi, et le malade pouvait lire et écrire à l'aide de ses lunettes cataractées. Un détail opératoire que je dois ici signaler : le huitième jour il était pris d'un ectropion spasmodique, que j'ai dû opérer, en excisant un lambeau de la peau palpébrale inférieure, ce qui lui a facilité la guérison de l'œil opéré.

J'ai observé chez plusieurs de mes malades le fait analogue, que la cataracte s'était complétée rapidement dans ses couches centrales et la cécité qui en était résultée était rapportée à un épanchement de sang ou à une autre altération grave des membranes internes de l'œil.

Voici un autre fait analogue.

OBSERVATION

Cataracte lenticulaire mixte complétée brusquement. Opération, guérison.

M. le docteur P..., âgé de soixante-dix-neuf ans, demeurant à Nice, est atteint d'une cataracte lenticulaire mixte depuis une dizaine d'années. Il voyait pourtant assez bien à se conduire et même à lire lorsque, il y a six mois, il perdit subitement la vue. Ses confrères crurent à un épanchement sanguin des rétines et ne lui conseillèrent pas de se faire opérer. Pendant mon dernier séjour à Nice, j'étais consulté par ce confrère, et je l'ai rassuré en lui déclarant, après l'examen, que ses membranes internes étaient saines, et que l'opération avait toutes les chances de succès. Le malade se décida à se faire opérer, et je lui ai fait l'extraction de la cataracte le 8 mars 1885 avec le concours de M. le Dr Nys. L'opération a parfaitement réussi, et aujourd'hui le Dr P... lit les caractères les plus fins. Les membranes internes de l'œil sont complètement saines et s'il a perdu brusquement la vue, c'est par une opacification rapide survenue en dernier lieu dans les couches corticales centrales et antérieures.

5° Les *cataractes corticales disséminées*, celles qui débutent par la circonférence du cristallin sous forme de stries, de rayons, de triangles, et qui s'étendent de la périphérie vers son centre, ayant une apparence de lignes blanches plus ou moins larges que l'on voit par l'éclairage latéral presque à la surface du cristallin et immédiatement derrière l'iris, ces cataractes, dis-je, ont une évolution bien rapide, et deviennent mûres et complètes dans l'espace de trois à six ans. Il faut pourtant ici prendre en sérieuse considération l'état du noyau, l'âge de l'individu, et la cause plus ou moins probable de la cataracte, car toutes ces circonstances peuvent exercer une très grande influence sur la marche de la cataracte corticale. Il est évident, en effet, que si le noyau devient opaque et dur, si l'individu est très âgé, et si la cataracte est consécutive à l'état constitutionnel goutteux général, la cataracte ne sera plus une simple opacité

corticale, mais cortico-lenticulaire, demi dure, et elle évoluera beaucoup plus lentement; elle demandera six ou huit ans pour aboutir à sa maturité.

6° *Cataracte pointillée, disséminée.* — Lorsque le cristallin ne présente que des taches blanches très petites, comme des têtes d'épingles disséminées dans les différentes couches du cristallin, il faut, dans ces cas, croire que ces taches sont congénitales, surtout si l'individu est jeune, ou bien qu'il est resté dans les fibres cristalliniennes une prédisposition anormale à la formation de ces taches. Ces cataractes sont généralement très lentes à se développer et elles peuvent rester dans le même état pendant dix, quinze et vingt ans sans que les autres parties du cristallin s'opacifient. Je connais des malades qui portent ces opacités pointillées du cristallin depuis douze et quinze ans, sans que pour cela le reste du cristallin ait subi la moindre modification. Ce sont des cataractes stationnaires, qui ne compromettent pas la vue pendant des longues années. Il serait donc de la plus haute imprudence d'effrayer les malades, en leur déclarant qu'ils sont atteints d'une cataracte, quand il ne s'agit que d'opacités disséminées congénitales et stationnaires pour de longues années. Le fait suivant montrera combien doivent être attentifs et prudents les médecins, lorsqu'ils sont appelés à poser leur diagnostic d'altérations analogues du cristallin, chez les individus jeunes.

OBSERVATION

Cataracte corticale pointillée, disséminée.

Une jeune femme, âgée de trente-deux ans, veuve et mère de trois enfants, vint me consulter à ma clinique au mois de mars 1882 pour une fatigue des yeux qu'elle éprouvait en travaillant. Et elle travaillait beaucoup, car elle avait besoin de subvenir aux besoins de sa mère et de ses enfants. Un de mes aides, qui l'examina le premier à l'ophthalmoscope, lui déclara qu'elle était atteinte d'une cataracte. Ce diagnostic l'a tellement impressionnée qu'elle fondit en larmes, et son chagrin a pris de telles proportions qu'elle déclara qu'il ne lui

restait plus rien autre à faire que d'aller se jeter dans la Seine. J'ai eu de la peine à la calmer, mais à force de persuasion, je suis arrivé à la convaincre qu'elle n'avait que des taches congénitales du cristallin et que le trouble de la vue qu'elle accusait était dû en partie à une hypermétropie et en partie à une asthénopie réflexe, consécutive à une carie dentaire. Je lui ai prescrit les lunettes convexes (n° 2 dioptries) pour le travail et je l'ai adressée à M. Preterre, dentiste, pour lui extraire trois chicots de la mâchoire supérieure et pour lui faire plomber deux autres dents. Ce traitement a parfaitement réussi, la malade a repris ses occupations, le calme moral est revenu, et elle est très heureuse, et convaincue qu'elle n'a pas de cataracte. Je la vois depuis cette époque deux ou trois fois par an, ses opacités cristalliniennes sont stationnaires, et je suis convaincu qu'il se passera encore beaucoup de temps avant que sa cataracte ne devienne progressive.

Ce n'est pas le seul fait de ce genre que j'ai rencontré dans ma clientèle, j'ai été, au contraire, nombre de fois appelé à donner mon avis rassurant, et à calmer l'inquiétude des personnes qui présentaient quelques opacités corticales circonscrites, quelquefois même congénitales ou traumatiques. Il est inutile d'effrayer les malades en leur disant qu'il s'agit d'une cataracte progressive, lorsque dix et quinze ans doivent s'écouler sans que l'opération soit nécessaire.

7° Les *cataractes corticales périphériques* rayonnantes et striées ont en général une marche assez rapide; les opacités s'étendent successivement aux couches corticales antérieures, et se complètent au bout de dix-huit mois ou deux ans. Nous faisons exception pour toutes celles qui accompagnent les choroïdites atrophiques du cercle ciliaire, celles qui compliquent les cataractes nucléolaires, et celles qui surviennent dans les yeux fortement myopes. Dans tous ces cas elles peuvent rester des années entières sans se compléter.

8° Les *cataractes polaires postérieures* ont habituellement une marche excessivement lente; quinze et vingt ans se passent souvent avant qu'elles ne se généralisent et ne se complètent.

9° Les *cataractes polaires antérieures*, celles qui débutent

par les opacités disséminées à la surface antérieure du cristallin, ont habituellement une marche très rapide; elles se développent rapidement, deviennent molles, semi liquides, et souvent quelques mois, un an, suffisent pour qu'elles se complètent.

10° Les *cataractes traumatiques* se développent généralement d'une manière brusque, presque instantanée, car après la blessure de la capsule antérieure, l'humeur aqueuse pénètre directement dans la masse cristallinienne, s'infiltre dans les couches corticales, désagrège ses éléments, et quelques heures, un ou deux jours suffisent pour que la cataracte se complète.

Néanmoins, les exceptions à cette règle ne sont pas rares, et nous rencontrons quelquefois des cataractes traumatiques dans lesquelles, la capsule une fois cicatrisée, l'opacité lenticulaire restera circonscrite et stationnaire pendant de longues années, et puis, sous l'influence d'une cause accidentelle quelconque, qui nous échappe quelquefois, la cataracte pourra prendre un développement rapide, et se compléter dans un très court espace de temps.

Le fait suivant, recueilli à ma clinique par un de mes assistants, M. Despagnet, vint à l'appui de cette assertion.

OBSERVATION

Cataracte traumatique circonscrite restée stationnaire pendant quarante-six ans.

Monsieur S... âgé de cinquante-six ans, cordonnier demeurant à Gentilly, vint consulter à la clinique de la rue Dauphine le 4 novembre 1881. Il raconte qu'il s'est blessé à l'œil droit, il y a quarante-six ans, avec un morceau de bois. A la suite de cet accident, l'œil resta longtemps enflammé. Malgré cette blessure, la vue de cet œil resta excellente. Il y a trois semaines la vue de l'œil blessé s'est troublée tout d'un coup et s'est couverte complètement au bout de quelques jours. A la partie supérieure de la cornée, à 3 millimètres environ de l'insertion scléroticale, on aperçoit une cicatrice horizontale d'une forme linéaire. L'iris présente une encoche dans la partie correspondante à la cicatrice cornéenne, c'est

le résultat d'une ancienne déchirure, et il est adhérent à la cornée dans toute l'étendue de la cicatrice cornéenne. On ne trouve aucune trace de la cicatrice de la cristalloïde. Le cristallin lui-même est presque complètement opaque, il n'y a que quelques couches corticales antérieures qui soient encore transparentes. La cataracte est blanche nacrée avec quelques stries plus marquées à la surface.

11° Les *cataractes congénitales* sont ordinairement stationnaires et elles peuvent rester pendant toute la vie de l'individu circonscrites à un segment, à une zone, ou à une partie quelconque des fibres cristalliniennes; les cataractes zonulaires en sont le meilleur exemple. Étant limitées à une seule ou quelques couches enveloppant le noyau, elles conservent la transparence complète dans toutes les autres parties pendant toute la vie de l'individu. Quelquefois pourtant, l'opacification des couches périphériques commence à se produire vers l'âge adulte, ou peut-être par les efforts d'accommodation les couches corticales périphériques se brisent et s'opacifient, et alors seulement la vue devient trouble au point que les malades réclament qu'on leur enlève la cataracte.

Dr GALEZOWSKI.

SUR UN CAS D'ÉPITHÉLIOMA

DE LA CONJONCTIVE BULBAIRE (ÉPITHÉLIOMA LOBULÉ)

Par le Dr Oreste PARISOTTI[1]

(Planches II et III)

MESSIEURS,

Dans le courant de l'année dernière, un fait s'est présenté à mon observation, dont le caractère peu commun et quelques particularités pourront, je pense, vous intéresser.

Le malade dont je vous apporte l'observation est âgé de

1. Ce mémoire a été lu par l'auteur au troisième congrès annuel de la Société française d'ophtalmologie, janvier 1885, à Paris.

cinquante-quatre ans, et occupe la position de journalier à l'abattoir de Grenelle. Lors de la récente visite que je lui ai rendue au cours de ses occupations quotidiennes, les très mauvaises conditions d'hygiène dans lesquelles il vit ont frappé mon esprit; le genre de travail auquel il se livre le contraint à la plus grande malpropreté.

C'est dans les premiers jours de mars 1884 que la maladie a débuté par un petit bouton à l'extrémité interne à peu près du diamètre horizontal principal de la cornée de l'œil gauche. Le malade me dit que ce bouton avait alors une couleur blanc-jaunâtre et la grosseur d'une tête de petite épingle. La surface en était unie, à son dire, et d'après ce que j'ai pu savoir des personnes environnantes.

Le bouton une fois paru a continué à augmenter progressivement et on remarqua sa tendance à s'étendre sur la surface du globe oculaire. Le malade ne tarda pas à se présenter à la clinique d'un de nos confrères. Là, de prime abord, on se borna, dit-il, à inciser et à brûler ; trois mois après on incisa et on brûla de nouveau. Mais comme la maladie et les souffrances au lieu de cesser augmentaient toujours, il voulut s'adresser à un autre oculiste et se présenta à la clinique de mon maître, M. le Dr Galezowski, au commencement du mois d'août.

Bien que les réponses du malade ne permissent pas de croire à l'existence d'une syphilis, le traitement spécifique fut administré pendant quelques jours, et comme un mieux ne se produisait pas, et que les souffrances s'accentuaient de plus en plus, on y renonça.

Les détails que je vais vous exposer vous expliqueront pourquoi on proposa l'énucléation au malade, qui n'hésita point à l'accepter.

Quand le malade se présenta pour la première fois, l'état de son œil était le suivant.

A la portion interne du bord cornéen, on observait une ulcération, dont le centre coïncidait à peu près avec l'extrémité interne du grand diamètre horizontal de la cornée. Cette ulcération s'étendait un demi-centimètre environ sur la con-

jonctive bulbaire, qui était du reste son siège primitif. Le fond avait une coloration blanc lardacée, et lorsqu'on le regardait avec une loupe, on pouvait y remarquer une petite quantité de saillies et d'enfoncements. Les bords de l'ulcération formaient relief sur les parties environnantes et étaient déchiquetés. La sécrétion était fort peu abondante et d'un liquide sanieux. La conjonctive, qui avoisinait l'ulcération, présentait une injection, qui toutefois n'était pas assez remarquable par rapport à l'étendue de l'ulcération. La palpation de la partie ulcérée donnait une sensation de consistance ferme, un peu élastique. La cornée avait une teinte opaque, grisâtre, diffuse. Le malade voyait encore de cet œil, cependant le champ visuel était quelque peu rétréci du côté temporal. Ensuite, tandis que l'ulcération principale restait à peu près stationnaire, nous avons vu se présenter, et devenir de jour en jour plus marquée, derrière la cornée, une masse grisâtre à surface sillonnée en forme de champignon, qui recouvrait tous les jours davantage la surface antérieure de la portion interne de l'iris.

Le malade accusait constamment une augmentation des douleurs dans l'œil et au pourtour de l'orbite, douleurs qui du reste existaient déjà lors de la première consultation. Elles augmentèrent au point de lui ôter le sommeil.

La vision centrale existait encore à ce moment assez satisfaisante, mais le champ visuel du côté temporal était complètement perdu. L'ophtalmoscope donna raison de ce fait, en montrant un large décollement de la rétine du côté interne.

Ce fut alors que M. Galezowski m'autorisa à exciser une petite partie de la périphérie de l'ulcération. Celle-ci examinée au microscope confirma d'une manière irréfutable le diagnostic formulé déjà par mon maître : épithélioma de la conjonctive. Le décollement de la rétine, l'invasion de la chambre antérieure par la néoplasie suffisaient déjà pour prouver qu'une opération limitée, ayant pour but la conservation de l'œil, aurait été inutile et dangereuse pour le malade, car, selon toute probabilité, il devait y avoir eu une invasion de la tumeur dans les parties profondes. C'est pourquoi

M. Galezowski proposa deux jours après l'énucléation, qui fut, comme je l'ai dit déjà, acceptée sans hésitation et pratiquée le lendemain.

En divisant l'œil en deux parties au moyen d'une incision longitudinale passant à côté de l'ulcération externe, je trouvai presque la moitié de la chambre antérieure occupée par une masse grisâtre pultacée semblable à du riz ayant subi une forte cuisson. Examinée au microscope, elle s'est montrée composée par un amas de cellules épithéliales dont plusieurs déjà en état d'évolution épidermique complète. Le corps vitré et le cristallin étaient en bon état.

Les deux tiers à peu près de la région ciliaire se trouvaient considérablement épaissis par une masse, qui en avait occupé le siège. La choroïde, du côté de l'ulcération visible à l'extérieur, était soulevée pour un tiers de sa périphérie; le soulèvement était bilobé et produit par une masse solide, située au-dessous de la choroïde. Il dépassait en arrière de quelques millimètres l'équateur de l'œil.

La rétine était décollée dans toute sa portion interne.

Le cas me parut assez intéressant pour demander un examen histologique. Les préparations et les dessins provenant de cet examen vous seront présentés.

La planche I nous montre une coupe d'ensemble pratiquée d'avant en arrière suivant le plus grand diamètre de la masse néoplasique.

Vous pouvez voir en A une partie de la cornée avec son épithélium, en B la portion extrême périphérique de la membrane de Bowmann avec ses ondulations. En regardant la préparation au microscope, vous remarquerez une particularité, que le faible grossissement employé pour le dessin n'a pas suffisamment pu faire ressortir. Dans cet endroit, en quelques points cette membrane se trouve détruite ou en voie de destruction. A la partie la plus périphérique de la cornée vous remarquerez des taches, qui tranchent par leur coloration sur les parties avoisinantes. Ce sont des agglomérations de cellules épithétiales dans l'épaisseur même de la substance propre de la cornée. Il y a en D des restes de l'iris en voie de

s'atrophier. Cependant il n'est pas lui-même envahi par la néoplasie. Des restes de la cristalloïde postérieure se présentent en E. La masse principale de la tumeur dans la région ciliaire et en partie sous la choroïde est représentée en G. Vous pourrez y voir les cellules épithéliales disposées en groupes ronds et délimitées par du tissu fibrillaire. Les cellules qui les composent ont les formes les plus variées, et quelques-unes, celles du centre, sont déjà arrivées à l'évolution épidermique complète. Dans d'autres endroits, on voit ces amas de cellules affecter une forme longitudinale, comme des cylindres. La portion de la choroïde envahie par la tumeur est représentée en H; dans la partie indiquée par la lettre I sur le dessin, on voit au microscope une quantité de cellules épithéliales dont le noyau a subi la transformation vésiculeuse. Les vaisseaux, qui apparaissent dilatés dans la portion de la choroïde, qui commence à loger le néoplasme, montrent une abondante hyperplasie de leur endothélium. Un globe épidermique est bien visible en K dans l'endroit correspondant à l'ulcération externe.

J'ai fait dessiner en L une portion de choroïde décollée, mais non encore envahie par les produits de nouvelle formation.

Messieurs, j'appelle en particulier votre attention sur la sclérotique représentée en M. Elle est complètement intacte au milieu de tous ces tissus profondément altérés. Malgré les scrupuleuses recherches auxquelles je me suis livré, je n'ai pu trouver nulle part quoique ce fût qui m'autorisât à soupçonner même une immigration des éléments de la tumeur dans son tissu. C'est du reste un fait que j'ai vu constater dans toutes les autres analyses de cas d'épithélioma de la conjonctive bulbaire. Ce n'est que dans le *Compendium der normalen und pathologischen Histologie des Auges* de Alt que j'ai trouvé l'affirmation d'une invasion de la sclérotique.

On voit en O du tissu sous-conjonctival, en N des fibres musculaires qui, au microscope, apparaissent striées et qui proviennent du muscle droit interne. Toute la masse où se

trouve le globe épidermique K paraît avoir détaché la cornée de la sclérotique, ou, pour mieux être d'accord avec l'anatomie, je dirai que cette masse a détruit et remplacé les tissus normaux au point de passage de la cornée dans la sclérotique.

Dans cette même coupe on peut voir des cellules épithéliales jeunes, assez éloignées, infiltrées, entre les lames de la cornée.

La planche II[1] est destinée à représenter à un plus fort grossissement la portion de la tumeur située dans la région ciliaire et sous une partie de la choroïde. Vous verrez comment, tandis que les parties les plus périphériques sont évidemment épithéliales, celles les plus rapprochées de l'épithélium pigmenté montrent les faits d'une inflammation réactive : un tissu fibrillaire à fibres très délicates avec une énorme quantité de cellules embryonnaires. Sur les coupes que j'ai faites jusqu'à présent, il ne m'a pas été possible de surprendre aucune forme du passage des cellules embryonnaires en cellules épithéliales. Ce que j'ai pu constater avec certitude, c'est la présence de cellules épithéliales complètement formées parmi les cellules embryonnaires. La planche III représente un point de cet endroit dessiné à un grossissement très fort.

La planche IV est, messieurs, sans contredit, la plus intéressante. Elle correspond à la périphérie de l'ulcération externe. Vous voyez en A la cornée; en B, la portion de la masse néoplasique du côté de la conjonctive. Les images que vous y apercevez sont des coupes transversales de cylindres épithéliaux. Je vous ferai remarquer combien ici le développement de la tumeur est plus complet que dans la partie intérieure de l'œil. Rien que pour cela le microscope aurait déjà pu fixer le point de départ de la tumeur dans la conjonctive. Presque tous, je dirai même tous ces globes épithéliaux présentent au centre des cellules en évolution épidermique complète. En E se trouve l'iris beaucoup mieux conservé cette fois que dans l'endroit correspondant de la planche I. Vous pourrez

1. Pour raisons spéciales les planches II et III ont été supprimées.

remarquer en F des fibres encore saisissables, quoique fort altérées, du muscle ciliaire. Mais j'attire toute votre attention sur le point C du dessin. Vous observez-là un prolongement de couleur jaunâtre, qui part de la portion conjonctivale de la tumeur, marche en affectant une direction oblique de dehors en dedans, se bifurque à un certain point, et une des branches qui résultent de cette bifurcation semble aller aboutir à la portion intra-oculaire de la tumeur. Je me trompe peut-être dans l'interprétation et je serai bien reconnaissant à quiconque voudra en avancer une meilleure, mais je vois dans cette extension la marche que la néoplasie a suivie pour se propager de l'extérieur à l'intérieur. Je ne puis m'empêcher de voir dans ce prolongement le trajet de branches perforantes des artères ciliaires antérieures. Les gaines lymphatiques de ces branches auraient été la voie de propagation de la maladie. Cette manière d'invasion a été déjà signalée par Alt dans l'ouvrage cité plus haut.

Messieurs, le cas que je viens de vous exposer prêterait à bien des réflexions; mais mon but a été seulement de le soumettre à votre assemblée d'élite.

Je crois cependant faire chose utile en apportant ici la statistique des observations que j'ai pu réunir d'épithélioma de la conjonctive bulbaire.

En compulsant plusieurs traités et journaux de la spécialité des derniers vingt-cinq ans, j'ai pu rassembler 21 observations auxquelles il faut ajouter les 13 cas que M. Alt dit avoir observés à lui seul. Ce n'est que ce même auteur qui fait mention d'une invasion d'une tumeur semblable à celle que j'ai observée. Il a vu l'épithélioma s'insinuer jusqu'au corps ciliaire dans un cas, dans un autre jusqu'à la choroïde.

Je dispose les observations dans l'ordre suivant : 1° cas opérés et suivis de guérison; 2° cas suivis de récidive; 3° observations dont les auteurs ne parlent ni de guérison ni de récidive.

Graefe publia, en 1858, un cas opéré par lui, où la récidive

ne s'était pas encore montrée un an après l'opération [1] (1858).

La récidive manquait dans les deux cas de Knapp (1868), neuf mois après l'opération pour le premier, deux mois après l'opération pour le second [2].

Henry et Noyes (1880) n'avaient pas encore observé une reproduction huit mois après l'opération [3] (1882).

Scheider [4] put conserver un œil ayant subi trois opérations successives. Vingt-deux mois après la dernière on avait V $= \frac{30}{40}$.

Dans le cas très heureux de M. Meyer, publié en 1881 par ses chefs de clinique, MM. Caudron et Duboys de Lavigerie, la récidive eut lieu après la première opération, mais une seconde opération eut complètement raison de la maladie. Deux ans plus tard, il n'y avait pas trace de reproduction. Je sais par M. Meyer que même aujourd'hui la guérison se conserve parfaite [5].

A côté de celui-ci on doit mettre le cas de Noyes (1882) qui n'avait donné lieu à aucune récidive douze ans après l'opération [6].

La *récidive* eut lieu dans le courant de l'année qui suivit l'opération pour un autre cas de Graefe [7] (1858).

Sichel parle de récidive dans son cas (1859) sans en préciser l'époque [8].

Dans un des deux cas publiés par Demme (1864) la récidive arriva à une époque non déterminée par l'auteur [9].

Dans le cas de Boulth, malgré l'énucléation de l'œil, on eut la reproduction de la tumeur dans les ganglions sous-maxillaires 1864 .

1. *Arch. fur Opht.* Bd., VII.
2. *Arch. fur Opht.*, 1868.
3. *Société américaine d'ophtalmologie*, 1882.
4. *Arch. fur Opht.* de Graefe, Vol. XXXIII.
5. *Annales d'oculistique*, 1881. I p. 185.
6. *Société américaine d'ophtalmologie*, 1882.
7. Graefe, *loc. cit.*
8. *El Eco* de Paris, 1859.
9. Demme, *Schweizerische Zeitschrift*, 1864.
10. *Opht. hosp. Rep.*, 1864.

M. de Wecker opéra en 1866 une de ces tumeurs; la récidive se fit pour la première opération après deux mois et pour la seconde six mois après; le malade finit par succomber[1].

Quaglino et Manfredi ont publié, en 1874, un cas où la récidive ne se fit pas attendre longtemps[2].

Il en fut de même pour le cas de M. Coursserant consigné dans la thèse inaugurable de M. Robineau où la reproduction envahit les ganglions préparotidiens[3] (1882).

Voici maintenant les observations où il n'est pas fait mention de récidive en aucun sens.

1° Cas de Demme, 1864[4].
2° — Herner, 1871[5].
3° — Falko, 1873[6].
4° — Barwel, 1878[7].
5° — Voyer, 1878[8].
6° — Baiardi, 1878[9].
7° — Lédiard, 1880[10].
8° — Adams, 1882[11].

Le sujet de l'observation de M. Lediard présenta une véritable diathèse épithéliomateuse. En effet, l'épithélioma de l'œil fut précédé par des tumeurs de la même nature dans plusieurs autres endroits.

Messieurs, j'ai tenu à vous communiquer ces données statistiques qui pourront être utiles à toute personne qui voudra se livrer à une étude plus approfondie que je n'ai pu la faire, de cet article très important du chapitre *Épithélioma de la conjonctive.*

Voici maintenant les points principaux de mon observation.

1. De Wecker et Landolt. *Traité complet*, 1er vol.
2. Quaglino et Manfredi, *Annali di ottalmologia*, 1874.
3. Robineau, *Thèse de Paris*, 1882.
4. Demme, *loc. cit.*
5. *Klin. Monats*, 1871.
6. *Klin. Monats*, 1873.
7. Barwel, *Brich. med. journ.*, 16 février 1878.
8. *New-York med. journ.* 1878.
9. *Annali di ottalmologia*, 1878.
10. *Soc. opht. du Royaume-Uni* 1880.
11. *Soc. opht. du Royaume-Uni* 1882.

Le siège de l'épithélioma à la partie interne du bord sclérocornéen est absolument une rareté. Un des deux cas de Demme et le mien sont les seuls qui le signalent.

Je crois qu'une démonstration aussi évidente de cette voie de communication directe entre la tumeur extra-oculaire et intra-oculaire n'a été donnée dans aucune des publications qui ont paru jusqu'ici sur ce sujet.

Le volume de la masse intra-oculaire secondaire est extrêmement grand en proportion de celui de la tumeur intra-oculaire primitive.

En terminant, je dois remercier publiquement M. le Dr Latteux, qui a bien voulu contrôler mon diagnostic, et mon bien-aimé maître, le Dr Galezowski, aux conseils duquel je dois l'intérêt que ma communication a pu présenter.

Dr O. PARISOTTI.

Paris, 29 janvier 1885.

EXPLICATION DES PLANCHES II et III

PLANCHE II

A. — Cornée.
B. — Masse de la néoplasie dans la conjonctive.
C. — Prolongement réunissant la partie extra et intra-oculaires.
D. — Partie extra-oculaire de la tumeur.
E. — Iris.
F. — Fibres des muscles ciliaires.

PLANCHE III

A. — Cornée.
B. — Portion de la membrane de Bowman.
C. — Masses épithéliales dans l'épaisseur même de la cornée.
D. — Restes de l'iris.
E. — Restes de la cristalloïde postérieure.
F. — Partie extra-oculaire de la tumeur.
G. — Masse principale de la tumeur intra-oculaire.
H. — Choroïde déjà envahie.
K. — Globe épidermique.
L. — Choroïde décollée non encore envahie.
M. — Sclérotique.
N. — Fibres musculaires otriées.
O. — Tissu sous-conjonctival.

CONTRIBUTION A L'ÉTUDE

DU SIÈGE DES IMAGES ENTOPTIQUES

Par le Dr DEEREN (de Courtrai)

Parmi les images entoptiques ou ombres que l'on peut voir dans le champ de la vision, il y a le spectre muco-lacrymal. Celui-ci a son siège à la surface de la cornée et reconnaît pour origine les larmes, mucus qui flottent au-devant de la cornée en produisant dans le champ visuel des nuages, des cercles plus ou moins clairs qui se déplacent par le jeu des paupières.

Le spectre perlé se compose de petits disques brillants simulant par leur association une sorte de chapelet de perles.

Le spectre aqueux apparaît sous forme de bandelette, transparente au centre et obscure sur les bords.

Le spectre globulaire est formé de cercles plus ou moins grands et isolés, un peu opaques sur leurs bords et clairs vers leur centre.

Tous ces spectres ou mouches physiologiques sont rendus plus manifestes quand on se place dans certaines conditions spéciales. Ainsi, quand on observe attentivement un ciel bleu, une surface blanche et bien éclairée, quand on tamise la lumière en regardant à travers une carte percée d'un trou d'épingle, on peut alors les étudier le plus facilement. Ils sont surtout mobiles dans le sens vertical et se produisent aussi bien pendant les mouvements de la tête que quand celle-ci reste au repos le plus complet pendant des heures et des heures, je puis même dire que leur mouvement est tout à fait indépendant des mouvements de la tête.

Les spectres, perlé, aqueux et globulaire, on les a toujours localisés dans le corps vitré; peut-être le corps vitré jouit-il de cet avantage parce qu'on ne connaît pas encore bien sa structure anatomique. Cependant, quand on examine attentivement les diverses couches du corps vitré au moyen d'un

ophtalmoscope à miroir plan, on n'y voit rien qui puisse expliquer la formation des images entoptiques.

Examinons maintenant le cas où il y a des mouches pathologiques dans le corps vitré, d'une myopie progressive d'un œil où le corps vitré présente un ou deux flocons; le malade les voit, mais ils semblent sortir du fond de l'œil; tandis que quand on met le même œil myope dans les conditions voulues pour apercevoir les mouches physiologiques, ces dernières apparaissent en avant de la cornée. De plus, les flocons dans le corps vitré sont rendus plus apparents en imprimant à la tête un mouvement brusque; au contraire, les mouches physiologiques sont indépendantes de ces mêmes mouvements de la tête. J'en conclus donc que le spectre perlé, aqueux ou globulaire ne peut avoir son origine dans le corps vitré, ni à l'état physiologique ni à l'état pathologique.

Comme ces mouches physiologiques ont l'air d'être animées d'un courant, je pense qu'elles sont dues au passage des *cellules migratrices* à travers le parenchyme de la cornée; de cette manière, le spectre muco-lacrymal étant localisé à la surface de la cornée, les spectres perlé, aqueux ou globulaire auraient leur siège dans l'épaisseur de la cornée même. Si ces mouches physiologiques deviennent plus manifestes après des efforts prolongés d'accommodation, c'est que la portion radiaire du muscle de l'accommodation s'insère en avant, tout près du canal veineux de Schlemm; et comme il est établi par des recherches microscopiques récentes que le canal de Schlemm est tapissé par un endothélium et que par conséquent il charrie de la lymphe, il est probable que la tension journalière de l'accommodation détermine au bout d'un temps plus ou moins long une gane dans la circulation des cellules migratrices.

Tout œil physiologique, dans certaines conditions particulières, peut voir non seulement l'arbre vasculaire de Purkinje, mais même la circulation lymphatique.

Dr Deeren.

DES TROUBLES OCULAIRES

PROVOQUÉS PAR LE TÆNIA

J'ai dans ces derniers temps observé un cas très curieux d'altération de la vue provoquée par le tænia, et accompagnée de troubles de la sensibilité dans toute la région périorbitaire. Pendant plusieurs mois tous les symptômes que présentait notre malade avaient été pris pour des manifestations ataxiques et traitées en conséquence sans résultat. L'expulsion d'un tænia a amené la disparition de tous les phénomènes morbides et rétabli l'intégrité de la fonction visuelle. Je me réserve dans un prochain numéro de revenir en détail sur ce fait intéressant.

Faisant des recherches sur les cas de ce genre qui ont été publiés, mon excellent maître M. le Dr Galezowski m'en communique un des plus remarquables dû à M. le Dr Molard et publié en 1865 dans le *Recueil de Mémoires de médecine et chirurgie militaire*. Je crois qu'il y aura grand intérêt pour nos lecteurs à le reproduire dans le recueil d'ophtalmologie.

F. DESPAGNET.

AMAUROSE DOUBLE

DÉTERMINÉE AU DÉBUT PAR UNE INSOLATION PROLONGÉE, ENTRETENUE PAR LA PRÉSENCE D'UN TÆNIA; SYMPTOMES NERVEUX SYMPATHIQUES REMARQUABLES; TRAITEMENT PAR L'ÉCORCE DE GRENADIER; GUÉRISON AYANT COÏNCIDÉ AVEC L'EXPULSION D'UN TÆNIA;

Par M. MOLARD

Médecin-major de première classe

Gianazza, Baptiste, âgé de vingt-sept ans, maçon : tempérament lymphatico-sanguin, constitution faible; en Afrique depuis vingt ans; a habité successivement Blidah, Orléansville, Affreville et enfin Milianah; n'a jamais été malade jusqu'en 1861.

A cette époque entre à l'hôpital de Milianah pour le tænia; y suit un traitement approprié pendant quinze jours, depuis a eu trois violentes attaques de coliques qui ont été traitées par de copieuses applications de sangsues. — La dernière attaque a eu lieu il y a deux mois : consécutivement il a quitté Affreville qu'il habitait, pour venir en convalescence à Milianah, comptant sur la salubrité de cet endroit pour se remettre complètement; il y travaille de son état de maçon.

Les vendredi 2 et samedi 3 mai 1862, il passe ces journées à réparer la toiture d'un bâtiment exposé à un soleil ardent; il éprouve de la céphalalgie et une sensation de pesanteur à la nuque et est obligé d'interrompre son travail.

Le 3 au soir céphalalgie violente; roideur des muscles de la partie postérieure du cou; il remarque que sa vue s'affaiblit; il aperçoit comme un rideau devant les yeux, ne distingue plus que difficilement les objets, mais ne perçoit aucune sensation erronée, renversement, brisement, etc., de ces objets.

Les jours suivants la diminution de la vision augmente progressivement, malgré la soustraction des yeux à la lumière, des pédiluves, manuluves sinapisés, et un purgatif, prescrits par son médecin. Epistaxis fréquemment répétées et peu abondantes à la fois. Dilatation des pupilles qui devient considérable ; enfin abolition de la vision.

C'est alors qu'il se décide à entrer à l'hôpital, le 11 mai, présentant l'état suivant :

Air d'hébétude, dilatation extrême des pupilles, iris noir, non impressionnable à la lumière, cécité absolue à droite avec douleurs marquées et profondes dans le globe oculaire, cécité moins complète à gauche, et absence de douleur, même à la pression exercée sur le globe de l'œil; de ce côté le malade aperçoit l'ombre des corps, les grands mouvements que l'on exécute devant lui, tels que l'élévation du bras, mais à cela se borne la puissance de la vision. Pouls lent, régulier, roideur marquée du col, dont les mouvements sont comme automatiques; absence de tout symptôme réactionnel. Toutes les fonctions s'accomplissent normalement. Prescription :

limonade, vingt sangsues à l'anus; deux pédiluves sinapisés; onctions mercurielles au pourtour de l'orbite des deux côtés.

Le 12, même état; roideur du col encore plus marquée; pouls petit, parfaitement régulier, 64. Prescription : potion purgative au nerprun; six ventouses scarifiées à la nuque; pédiluves sinapisés; continuation des onctions mercurielles.

Le 13, même état du côté de la vision; céphalalgie frontale très intense, pouls plus vite, 80, mais toujours petit et régulier. Prescription : orge émétisée à un décigramme; vingt sangsues à l'anus; vésicatoire à la nuque; quatre pilules, aloès, rhubarbe et savon à 5 centigrammes; onctions mercurielles.

Le 14, sommeil assez calme pendant la nuit, pour la première fois depuis son entrée à l'hôpital. La céphalalgie a disparu; la tête est plus libre; a eu un larmoiement abondant; mouvements du col libres, sans roideur; se plaint de vives douleurs lancinantes dans le fond du globe de l'œil, surtout à droite; état des pupilles toujours le même; pouls régulier à 64. Prescription : orge émétisée à un décigramme; douze sangsues, angle externe de l'œil droit; onctions mercurielles; quatre pilules aloétiques.

Le 15 et le 16, même état des yeux; douleurs moins vives. On continue l'orge émétisée, les pilules purgatives et les onctions mercurielles.

Le 17, gencives sensibles et tuméfiées, mastication douloureuse, tête parfaitement libre; la céphalalgie et les douleurs au fond de l'orbite ont complètement disparu. Les pupilles sont un peu moins dilatées; non seulement le malade aperçoit les grands mouvements, avec l'œil gauche, mais il distingue aussi de ce côté les doigts qui lui sont présentés et en dit le nombre; l'œil droit est toujours insensible. Prescription : on donne pour aliments une double panade; on continue la tisane émétisée et les quatre pilules aloétiques. Depuis quatre jours le malade a en moyenne quatre selles par jour; suppression des onctions mercurielles; le vésicatoire de la nuque est sec.

Dans la soirée la salivation s'établit et dure toute la nuit.

Le 18, amélioration très sensible; la diminution de la dilatation des pupilles est des plus marquées; le malade distingue de l'œil gauche divers objets; il dit le nombre des personnes présentes dans le cabinet où il est placé; il indique même la disposition des galons de l'infirmier-major. L'état de l'œil droit n'est pas amélioré; la salivation est abondante, gencives très sensibles. Prescription : panade; limonade; gargarisme avec chlorate de potasse; on continue les pilules, aloès, rhubarbe et savon.

Les 19 et 20, continuation du progrès dans le retour de la vision; l'œil droit jusqu'alors insensible perçoit les ombres. La salivation est très abondante, le malade remplit cinq crachoirs en vingt-quatre heures; gencives largement ulcérées, haleine très fétide; il existe une véritable stomatite mercurielle. Prescription : panade, limonade minérale; collutoire boraté et gargarismes avec le chlorate de potasse; on supprime les pilules purgatives qui sont remplacées par quatre bols extrait de quinquina à 5 décigrammes chacun.

Les 21 et 22, l'amélioration se dessine de mieux en mieux; le malade sort seul de son cabinet et traverse deux pièces sans être aidé; il lit sur son billet de salle les mots écrits en gros caractères. La salivation continue et est des plus abondantes; même prescription.

Le 23, même état, la salivation a diminué, l'haleine est moins fétide.

Rien de particulier à signaler jusqu'au 27. A cette date la stomatite est en bonne voie de guérison; la salivation est peu abondante; le malade se promène seul; les pupilles sont bien impressionnables à la lumière, sans dilatation, ni déformation.

L'amélioration a été progressivement augmentée; le malade mange le quart et côtelette.

Le 27, nuit très agitée; insomnie, céphalalgie, picotement dans la langue, embarras dans la parole, impression de la lumière pénible, mouvements du col un peu moins libres. Pouls calme, régulier, à 64 sans dureté. Prescription : orge miellée; huit ventouses scarifiées à la nuque; potion purgative.

A la contre-visite, affaiblissement considérable; le malade est très abattu, profondément découragé; ne répond qu'avec lenteur et embarras; plus de céphalalgie, aucun symptôme fonctionnel. Prescription : infusion de thé, potion antispasmodique.

Le 30, état moral très satisfaisant; ne se rappelle plus avoir été inquiet la veille, n'accuse aucun symptôme si ce n'est un peu de douleur à l'arrière-gorge et un peu de difficulté dans la déglutition; l'inspection de la partie ne fait découvrir qu'un peu de rougeur presque insignifiante. Prescription : quart, vermicelle au gras et côtelette; limonade, gargarisme astringent.

Le 31, rien à noter, les fonctions de l'œil gauche sont parfaitement revenues, l'œil droit ne distingue pas encore très bien.

Le 3 juin, céphalalgie, pesanteur à la nuque, bourdonnements d'oreilles; rien du côté de la vision. Prescription : sulfate de soude 30 grammes, quatre ventouses scarifiées à la nuque.

Le 4 juin. La nuit a été très agitée; subdélirium; le malade voulait se lever continuellement; ce matin il a l'air hébété, ne répond que très difficilement et avec incohérence; les pupilles sont moyennement dilatées; cependant elles se contractent sous l'influence de la lumière. Pouls calme, régulier à 68; le malade accuse un grand mal de gorge; l'inspection ne fait rien découvrir d'anormal. Prescription : orge miellée, quatre pilules aloétiques, séton à la nuque.

Le 5 juin, amélioration, le malade se sent brisé, courbaturé. Il n'a pas conscience de ce qu'il a éprouvé la veille. Il persiste à se plaindre de la gorge; l'inspection la plus minutieuse ne permet de constater aucun symptôme de ce côté. Prescription : quart, vermicelle au gras et pruneaux. On continue les pilules et on entretiendra le séton après le premier pansement.

Jusqu'à la fin de juin, il y eut ainsi des alternatives de bien et de mal; fréquents symptômes cengestionnels, se traduisant par la céphalalgie, de l'insomnie, des bourdonne-

ments d'oreilles, de l'impressionnabilité à la lumière, de la pesanteur à la nuque, de la dysphagie; tous ces symptômes sont passagers, cèdent au régime pendant deux ou trois jours au plus et à quelques purgatifs; le séton est entretenu. L'état de la vision en dehors des jours de rechute est satisfaisant; l'œil droit seul ne distingue pas complètement les objets. Dans la suspicion d'un élément paludéen que permettait d'admettre la périodicité irrégulière suivant laquelle se manifestaient les rechutes, six doses de sulfate de quinine, de 8 décigrammes chacune, ont été administrées du 7 au 17 juin sans amener de résultat.

Le 6 juillet, sans qu'aucun symptôme extraordinaire se fût manifesté les jours précédents, le malade est subitement pris à dix heures du matin de vertiges, accompagnés de contractions des membres; les muscles du cou aussi sont fortement contracturés; les pupilles sont fixes et dilatées, non impressionnables à la lumière; cris, vociférations, délire aigu roulant exclusivement sur des idées religieuses; ne reconnaît personne, pas même sa femme qui assiste à cette scène. Cette dernière nous apprend que pareil état s'est déjà manifesté à diverses reprises, que les crises précédentes ont quelquefois duré plusieurs jours. Le pouls est dur, à 80. Prescription : sangsues en permanence aux mastoïdes; deux vésicatoires aux mollets; potion avec chlorhydrate de morphine, 25 milligrammes, à prendre par cuillerées à bouche toutes les demi-heures.

Le soir il reconnaît les personnes présentes, mais tient toujours les propos les plus incohérents, parlant sans cesse de Jésus-Christ, avec un ton emphatique et de grandes démonstrations de gestes. Sa femme nous dit que dans les accès précédents le délire roulait sur les mêmes sujets; qu'au reste en état de santé, bien que pratiquant exactement sa religion, il n'a jamais apporté d'exaltation ni d'exagération dans l'accomplissement de ses devoirs. Les contractions des membres ont cessé pour faire place à des mouvements désordonnés; il ne reste plus que de la raideur dans les muscles du cou, et un peu de contraction des mâchoires; pupilles fixes; pouls à 80,

moins dur. Prescription : on renouvelle la potion morphinée dont le malade prendra une cuillerée toutes les heures seulement; lavement purgatif.

Le soir, vers dix heures, violente convulsion générale de tous les muscles du tronc et des membres qui dure moins d'une minute; puis le malade tombe dans un sommeil tranquille dont on le tire difficilement, le lendemain matin, à la visite. Il est alors très calme, très raisonnable et n'a pas le moins du monde conscience de ce qui s'est passé la veille.

Le 10, se plaint un peu de céphalalgie gravative; la lumière le fatigue, pouls dur, à 80, régulier. Prescription : dix sangsues au siège, fomentations froides sur le front.

Le 11, se dit soulagé, mais cependant paraît un peu préoccupé.

Le 12, à la visite du matin, semble hagard, indifférent, ne répond à aucune question; pupilles fixes, moyennement dilatées; pouls à 80, sans dureté; mais ni le délire ni les mouvements constatés le 6.

Fort embarrassé pour préciser la nature de ces phénomènes cérébraux, et me rappelant que dans les commémoratifs du malade il avait été traité plusieurs fois pour le tænia, je résolus de recourir à un nouveau traitement anthelminthique.

Les auteurs citent en effet des phénomènes nerveux sympathiques de l'amaurose. La mobilité des symptômes observés d'un côté, et d'autre part cependant leur persistance à se reproduire sans aucune cause appréciable et malgré un traitement énergique, me confirmaient dans cette règle de conduite. Je me demandai même si précisément ce traitement spoliatif, antiphlogistique, n'avait pas préparé la manifestation de ces symptômes, alors tout à fait nerveux, par suite précisément de l'appauvrissement du sang qui avait dû en résulter.

Pour instituer le traitement anthelminthique, le malade fut tenu pendant la journée à la diète (soupe maigre) et le lendemain 13 de bon matin on lui administra en quatre fois de quart d'heure en quart d'heure une décoction de 60 grammes d'écorce de racine de grenadier (non fraîche par nécessité) bouillie dans sept cent cinquante grammes d'eau jusqu'à

réduction de cinq cents grammes. A midi on donne huile de ricin trente grammes dans un bouillon maigre.

Trois heures après, expulsion de nombreux fragments annelés de tænia dont un n'a pas moins de trente-cinq centimètres de longueur.

Le 14, nouvelle décoction d'écorce de racine de grenadier comme la première et administrée en trois fois de cinq minutes en cinq minutes. Huile de ricin trente grammes à midi, vers trois heures expulsion d'un tænia de cinq mètres sans tête, mais à extrémité céphalique très ténue, filiforme et ayant plusieurs centimètres de longueur.

Le malade paraît très satisfait du résultat, et nous affirme qu'il est guéri, parce que précédemment, chaque fois qu'il a eu la fièvre chaude, il n'a été guéri que par l'expulsion de vers. Sans avoir une foi aussi robuste que lui en sa guérison définitive, je constate toutefois une amélioration notable et dans son état général et dans celui de la vision; état qui s'est maintenu assez satisfaisant pour que j'aie consenti à le laisser sortir le 27 juillet pour se rendre dans son pays (Piémont) où l'appelle sa famille.

A cette date il n'y avait plus aucun symptôme appréciable du côté des yeux, la vision était seulement un peu plus faible du côté droit.

Dans le courant d'octobre, j'ai appris par un de ses amis que son voyage s'était parfaitement accompli et que Gianazza se félicitait et de sa santé générale et de la manière dont il voyait.

Réflexions. — Cette observation donne lieu à plusieurs remarques importantes. Un des premiers points à préciser était la nature de l'amaurose; était-elle sthénique ou asthénique? Les conditions dans lesquelles elle s'était produite devaient la faire ranger dans la première catégorie : insolation prolongée, travail exagéré pendant la chaleur, signes évidents de congestion céphalique; voilà bien les conditions pathogéniques de l'amaurose sthénique. Cependant l'aspect du malade, la constatation de son tempérament où l'élément

lymphatique semblait dominer faisaient naître une certaine réserve sur la cause réelle de l'affection. Toutefois les renseignements pouvant éclairer sur un état diathésique du sujet manquaient ; l'indication était précise, il fallait combattre le symptôme cécité qui, sauf contrôle ultérieur, paraissait lié à l'état congestif. Une médication énergique est instituée, et sous son influence on voit les symptômes s'amender rapidement; les signes de congestion disparaissent les premiers; puis la vision se rétablit coïncidemment avec l'établissement d'une salivation abondante.

Tout était donc pour le mieux, et, malgré la réserve que devait imposer la constitution du sujet, on semblait avoir touché juste. La médication antiphlogistique, dans toute sa rigueur, avait triomphé de la maladie; on avait donc eu affaire à une amaurose congestive, de nature essentiellement sthénique; la marche décroissante de l'affection allait continuer : *sublatâ causâ tollitur effectus;* et le malade sortira vraisemblablement sous peu.

Mais ces prévisions ne se réalisent point. Le dix-huitième jour après son entrée, alors que l'on se félicitait d'un succès si rapidement obtenu, de nouveaux symptômes de congestion cérébrale se produisent ; la vision elle-même s'altère de nouveau, et cela sans cause appréciable, sans que le malade ait commis la moindre infraction à son régime diététique et hygiénique. Parmi ces symptômes, nous notons la raideur presque tétanique des muscles du cou et le spasme des muscles du pharynx, qui ne sont point des signes habituels de la congestion cérébrale et qui peuvent bien n'être que des troubles sympathiques d'une affection dont la nature nous échappe encore.

Il y a ainsi, pendant dix jours, des alternatives de bien et de mal, les symptômes de congestion paraissant et disparaissant assez rapidement. Puis tout à coup éclate une nouvelle série d'accidents : perte de connaissance, délire loquace, bruyant; grande agitation, contraction violente de tous les muscles du tronc, comme des membres. Et au milieu de tout cela l'état de la vision reste stationnaire; le malade voit, mais

imparfaitement : il y a souvent de l'amblyopie, les pupilles sont presque toujours dilatées.

C'est alors que l'on apprend par sa femme que le malade a déjà eu d'assez fréquents accidents cérébraux analogues à ceux qui se produisent actuellement, et que leur disparition, chaque fois qu'ils se sont manifestés, a coïncidé avec l'expulsion de fragments de tænia ; et l'on se rappelle aussi que Gianazza est entré déjà deux fois à l'hôpital de Milianah pour cette affection.

Ces conditions nous fixent et dissipent de suite nos irrésolutions : nous avions affaire à un cas d'amaurose vermineuse, dont la cause déterminante, efficiente, avait bien pu être l'insolation qu'avait subie le malade, mais qui très probablement était entretenue par la présence d'un tænia ; ainsi se trouvaient expliqués les symptômes si étranges observés du côté du système nerveux, symptômes si irrégulièrement intermittents, et plus spécialement les spasmes des divers muscles du cou et du pharynx.

Dès lors l'indication était formelle ; on institue un traitement par l'écorce de racine de grenadier. La première dose détermine l'expulsion de quelques fragments du tænia, qui est lui-même expulsé en entier, avec une seconde dose ; je dis en entier, bien que je n'aie pu constater les caractères positifs de la tête, mais je crois cette constatation fort difficile en pratique, et lorsqu'on trouve sur un tænia une extrémité cylindrique aussi ténue et aussi longue que celle que nous avons décrite dans cette observation, je crois qu'il y a de grandes présomptions pour penser que la tête de l'animal a été expulsée.

Quoi qu'il en soit, l'état de notre malade a été sensiblement amélioré à la suite de l'expulsion de ce tænia, et nous n'avons plus constaté chez lui aucun symptôme de maladie pendant les trois jours qu'il est encore resté dans nos salles ; et de plus, les nouvelles que j'en ai reçues confirment sa guérison.

Dr Moulin.

CONGRÈS FRANÇAIS DE CHIRURGIE

EXOSTOSE DU SINUS FRONTAL

M. Panas (de Paris). — A la clinique de l'Hôtel-Dieu m'est venue une jeune fille de dix-huit ans, il y a deux ans, avec une énorme tumeur de l'orbite projetant très fortement le globe oculaire en bas. L'œil percevait encore la lumière, mais c'était tout : il était atteint d'une atrophie papillaire complète due à la compression. Par une petite fistule, restant d'une timide intervention antérieure; on pouvait introduire un stylet qui arrivait sur une tumeur dure et osseuse. S'agissait-il d'une exostose ou d'une tumeur sarcomateuse repoussant les os du crâne? on pouvait s'en rendre compte par la paracentèse exploratrice. Nous fîmes l'exploration et reconnûmes que c'était bien à une exostose que nous avions affaire. D'ailleurs il n'y avait pas de bruit parcheminé et tout nous faisait prévoir le résulat de l'exploration.

Ces exostoses de l'orbite sont bien connues; on s'en est occupé dans les discussions de la Société de chirurgie; Dolbeau à l'Académie de médecine a traité le même sujet : on sait qu'elles naissent toujours du sinus frontal et qu'elles sont d'une opération facile. Je me proposai donc de procéder à l'extraction de cette exostose.

Cette opération que je jugeais devoir être très bénigne fut au contraire pour moi une source de mécomptes. Après l'incision des parties molles, je me mis à sculpter profondément le frontal sans poûvoir arriver dans la moindre cavité.

Pour dégager l'œil au moins, j'enlevai avec les cisailles de Liston la portion orbitaire de la tumeur et non sans difficultés. Cela fait, je me remis à mon frontal. A force d'enlever de petits copeaux osseux, je me trouvai en présence d'un semblant de cavité revêtue d'une couche rougeâtre. Je crus que c'était un vestige du sinus, j'abrasai, lavai aux solutions désinfectantes, fis le pansement, puis attendis. La mort survint au cinquième jour, après des phénomènes de méningo-encéphalite.

Ainsi mon diagnostic était en partie erroné, mon opération était laborieuse et incomplète et mon pronostic absolument contredit par l'événement. A l'autopsie, dont les détails furent à l'époque publiés dans les archives d'ophtalmologie, je trouvai que la tumeur pénétrait dans le crâne jusque sous les méninges, et ce que j'avais pris pour le reste du sinus n'était autre chose qu'un petit pertuis menant dans la cavité crânienne.

J'ai recherché depuis lors et j'ai vu qu'il fallait mettre des réser-

ves à l'opinion qui fait bénignes ces ablations d'exostose du sinus et de l'orbite. D'après la statistique de Berlin, il y aurait une mortalité de 38 p. 100. Qu'on ne croie pas que les terminaisons funestes ne s'observent si nombreuses que dans les cas où l'on s'est efforcé de faire l'opération complète : les opérations partielles ne sont guère plus heureuses.

Les guérisons souvent sont presque miraculeuses et j'en citerai pour exemple le fait communiqué par M. Badal à la Société de chirurgie. M. Badal avait enlevé seulement la portion orbitaire de l'exostose; au cours de son opération il vit le cerveau paraître dans la plaie et, malgré ce grave accident, il obtint la guérison.

On peut accorder qu'une heurense terminaison dans ce cas était hasardeuse.

Ce qui me porte à recommander à présent la mesure et la circonspection, c'est que ces exostoses après avoir quelques années présenté une marche progressive s'arrêtent et demeurent stationnaires pendant de très longues années.

J'ai vu récemment à ma clinique une femme chez qui une exostose s'était montrée depuis l'âge de quatre ans, avait constamment progressé jusqu'à quatorze ans, puis était restée sans se modifier, sans augmenter ni décroître jusqu'à quarante-six ans, âge actuel de ma malade.

Aussi ces tumeurs peuvent être respectées bien plus que ne le croyaient les anciens.

Menacent-elles la vision? on doit faire une résection partielle et se servir d'instruments très puissants qui coupent sans arracher.

L'œil est-il au contraire déjà perdu, exorbitique? on en pratique l'énucléation.

Il reste la question pathogénique à étudier. On voyait que la tumeur naissait de l'intérieur du sinus frontal; mais je me rallie bien plus volontiers à l'opinion de Virchow, pour qui ces tumeurs, véritables exostoses, naissaient du diploé du frontal.

OPÉRATION DE LA CATARACTE PAR EXTRACTION

M. Panas (de Paris). — Lorsque l'habile chirurgien de Berlin, de Graefe, vint nous proposer, pour faciliter l'extraction du cristallin cataracté, de faire l'iridectomie préliminaire, il allait à l'encontre de l'opinion passée en précepte qu'il fallait toujours religieusement respecter l'iris.

Tous les oculistes pendant vingt ans ont suivi la méthode nouvelle de de Graefe. Cependant ces temps derniers il s'est fait un mouvement de retour, que j'accentue de toutes mes forces, vers

l'ancien procédé, antérieur à celui de de Græfe, l'ancien procédé de Daviel, qui prescrit de ménager l'iris dans l'opération de la cataracte. Jamais Desmares, en France, n'avait abandonné cette pratique; mais il faut reconnaître qu'avant l'introduction de l'antisepsie en oculistique, la méthode de Daviel exposait notablement plus que la méthode de de Græfe à la panophtalmie.

Actuellement il n'en est plus ainsi, et l'on peut revenir sans crainte à l'ancienne manière de faire. Il est seulement nécessaire d'apporter quelques légères modifications. Ainsi le lambeau de Daviel, qui comprenait presque les deux tiers de la cornée, était sans contestation possible beaucoup trop grand ; il doit être borné au tiers ou aux deux cinquièmes supérieurs. Au point de vue esthétique, la différence en faveur de l'opération de Daviel est considérable. Cette opération est encore avantageuse en ce qu'on est moins exposé à l'issue du corps vitré pendant les manœuvres, en ce qu'il y a moins d'iritis plastique consécutive, moins d'enclavement immédiat de la cristalloïde dans la plaie cornéenne. Au point de vue de la vision ultérieure, il vaut infiniment mieux ne pas faire d'iridectomie.

Les désavantages sont la nécessité d'une correction absolue dans l'opération et la difficulté plus grande de la toilette oculaire.

Grâce aux mydriatiques et à la cocaïne injectée dans la chambre antérieure, on peut néanmoins parfaire le nettoyage.

De l'opération de de Græfe, il faut conserver le blépharostat, le bandage et le couteau. Il faut ne pas hésiter non plus à se servir de l'iridectomie quand il est besoin, dans les cataractes incomplètes et dans les cataractes adhérentes par exemple.

M. Galezowski (de Paris). — Comme M. Panas, j'ai fait retour complet à l'ancienne méthode française d'extraction sans iridectomie.

Je fais mon lambeau sans trop me rapprocher de la sclérotique. De cette manière, j'évite le voisinage des procès ciliaires, et je n'ai pas remarqué que la cornée se cicatrisât moins bien que la sclérotique. Si l'iris oppose quelque obstacle à la sortie du cristallin, je ne crains pas de soulever légèrement la membrane irienne avec un stylet. La méthode allemande a rendu de grands services, maintenant elle a vécu. Esthétiquement elle est inférieure à la méthode française ; au point de vue de la vision, de l'astigmatisme, elle est moins bonne ; enfin elle expose davantage aux accidents de cyite.

Quant à la cocaïne, je ne saurais partager tout à fait la façon de penser de M. Panas. Tout le monde se jette actuellement sur ce nouvel agent, à tort selon moi, car la cocaïne détermine après la section de la cornée une prolongation de l'insensibilité causée en partie, je le sais, par la section des nerfs cornéens; et cette insensibilité prolongée doit être regardée comme nuisible.

Du reste, l'opération n'est pas à proprement parler douloureuse; elle est énervante, agaçante, mais supportable.

M. L. Thomas (de Tours). — La conservation de l'iritis ne peut-elle avoir pour conséquence la rétention de lambeaux de cristalloïde qui deviennent le point de départ d'une récidive de la cataracte?

(*Revue de chirurgie.*)

BIBLIOGRAPHIE

Traité iconographique des maladies externes de l'œil. — *Tratado iconografico de las enfermedades externas del organo de la vision*, par le Dr Gelpi y Jofre, de Barcelone.

La reproduction iconographique des maladies externes de l'œil est généralement un peu négligée dans les traités d'oculistique, ce qui tient surtout à la difficulté de bien rendre par des planches ordinaires les caractères propres des maladies qui consistent bien souvent dans des nuances de couleur. Aussi tous les oculistes étaient-ils plus ou moins convaincus de la nécessité de représenter les maladies externes par des planches en couleurs. Tout le monde se rendait bien compte des avantages qui ressortiraient d'un atlas des maladies externes de l'œil, destiné à donner au débutant un terme de comparaison qui l'aidât tant soit peu à reconnaître des maladies dont il n'aurait pu fixer l'aspect dans son esprit par un séjour prolongé dans une grande clinique. L'utilité d'un pareil ouvrage avait été déjà démontrée par l'atlas de Sichel père, qui a eu le succès auquel l'auteur pouvait justement s'attendre. M. Gelpi y Jofre a voulu enrichir la littérature espagnole d'un ouvrage analogue. Les maladies externes de l'œil portent sur un champ fort restreint, sur des tissus extrêmement délicats, et sont en outre caractérisées la plupart du temps par des lésions très fines et quelquefois même très difficiles à saisir; leur reproduction devait être bien difficile. Ajoutons que bien souvent les maladies des membranes externes de l'œil, tout en étant de nature diverse, ne se différencient entre elles que par des nuances auxquelles l'œil se fait seulement après l'inspection d'un grand nombre de malades. Confier à une planche la représentation fidèle de ces différences minimes, c'était une tâche bien lourde, car on ne peut donner que des ressemblances approximatives.

Aussi ferions-nous acte de partialité si nous disions à M. Gelpi y Jofre que, son atlas à la main, on peut se croire à même de

diagnostiquer toutes les maladies externes de l'œil; l'auteur n'a pas eu sûrement cette prétention en donnant au public médical ce travail de grande haleine et d'exécution difficile. Il a voulu présenter un travail où l'enseignement théorique et pratique fût donné en même temps. L'exposition théorique qui constitue la première partie de ce grand ouvrage, tout en étant très sobre, ne laisse de côté rien d'essentiel et elle est au courant des derniers progrès de la science. N'oubliant jamais que son travail s'adresse surtout aux personnes qui débutent dans cette branche de la chirurgie, l'auteur a eu raison de s'abstenir des disgressions et des hypothèses dont le résultat en général est de produire la confusion dans des esprits qui ont au contraire besoin d'une extrême clarté. On ne peut pas dire que c'est là un traité des maladies externes; c'est un bon manuel. Tout en étant très concis, le Dr Gelpi donne de chaque maladie une description suffisante qui est rendue encore plus complète par la reproduction graphique. La symptomatologie, le diagnostic différenciel, la pathogénie, l'étiologie, le pronostic, tout est compris dans la court tableau de chaque maladie. Il est tracé d'après les traités classiques les plus récents, et si quelquefois l'auteur avance des idées nouvelles, c'est toujours en se basant sur des observations cliniques sérieuses.

Une place plus importante est faite aux maladies qui appartiennent exclusivement à l'œil et que cet organe n'a pas en commun avec les autres parties de l'organisme; l'auteur a bien fait, car ce sont là les cas qui présentent le plus de difficultés pour ceux qui, se trouvant par leur position forcés de faire de la médecine et de la chirurgie générale, n'ont pu se familiariser avec les maladies spéciales de l'œil.

Les planches démontrent d'une manière très évidente le soin que l'auteur a dû mettre dans leur exécution pour que la réalité fût reproduite le mieux possible par les effets de relief et de teinte. Ce but a-t-il été toujours atteint? La réponse ne peut pas être affirmative, ainsi qu'elle pourrait difficilement l'être pour tout travail de cette espèce. L'auteur, pour rendre certains détails plus saisissants, s'est éloigné des proportions naturelles, ce qui, au lieu de produire de la clarté apporte souvent de la confusion et fausse la réalité. Dans plusieurs planches, on est frappé de certaines teintes très vives, qui, on le comprend bien, ont été employées par l'auteur pour bien rendre son idée, mais qui démontrent aussi combien la reproduction fidèle de l'aspect de certaines maladies est difficile.

Celui qui est obligé de faire de la médecine générale pourra, dans quelques-unes des planches de cet ouvrage, trouver un facsimile quelquefois assez vraisemblable pour le mettre sur la voie du diagnostic. On serait toutefois induit en erreur si on s'attendait

par exemple à voir en nature l'aspect que donne la figure 2 et 4 de la planche XVII pour le plhegmon de l'orbite et de la planche XIII pour le staphylome sclérotical. Ce que nous venons de dire pour ces figures peut s'appliquer aussi aux figures 1 et 3 de la planche VIII.

Par contre, nous avons trouvé satisfaisantes les figures, 1, 2, 3 de la deuxième planche ; 3, 4 de la quatrième ; 1, 2 de la sixième ; 5, 6 de la douzième ; 4 de la quatorzième ; 5 de la quinzième ; 2, 3, 5, 7 de la vingtième.

En somme, dans ce travail il est juste de reconnaître que l'auteur a fait tous ses efforts pour être aussi vrai que possible. Nous lui en adressons toutes nos félicitations et nous espérons que le Dr Gelpi y Jofre aura des imitateurs.

Dr Galezowski.

REVUE DES JOURNAUX

De l'emploi de l'acide phénique dans les affections purulentes de la conjonctive et de la cornée. — Le Dr Burnham de Torento, dans un article publié dans *The american Journal of Ophtalmology*, recommande très fortement l'usage d'une solution de 5 p. 100 d'acide phénique dans l'ophtalmie blennorragique, surtout dans les cas où il y a des excavations transparentes. Dans ces cas, il garde le malade au lit. On a dans la chambre un bassin d'eau glacée avec laquelle les yeux du malade sont fréquemment baignés ; outre cela, des compresses, trempées dans cette eau glacée, sont maintenues sur les paupières. La solution d'acide phénique doit être appliquée toutes les heures ; elle ne produit que peu de douleur et on doit en diminuer graduellement la force jusqu'au degré de 2,5 p. 100. Elle agit comme antiseptique et astringent. Le Dr Burnham l'a trouvée très efficace dans les cas de kérato-iritis.

Dr Boggs.

Glaucome aigu chez un sujet jeune. — M. Hewetson a présenté à la Société médico-chirurgicale de Leeds une jeune fille âgée de dix-huit ans qui a eu, au mois d'octobre dernier, une attaque de glaucome aigu d'un œil.

Lorsque la malade a été vue pour la première fois, la maladie existait depuis cinq jours. Tous les symptômes étaient ceux d'une attaque ordinaire de glaucome aigu accompagnée d'une perte presque entière de la vue.

L'iridectomie que l'on a pratiquée après l'instillation de l'éserine a produit une rapide diminution de la pression intra-oculaire et amené une amélioration de la vision. Une semaine après l'opération, la malade a pu lire assez bien (Jaeger I). M. Hewetson attire l'attention sur la rareté du glaucome chez une personne si jeune et sur la nécessité de pratiquer l'iridectomie de bonne heure.

Dr Boggs.

Un cas de rhumatisme blennorragique chez un nouveau-né atteint d'ophtalmie. — M. Clément Lucas, médecin de Guy's hospital, à Londres, rapporte qu'un enfant de dix-huit jours a été porté à l'hôpital pour une ophtalmie purulente accompagnée d'une affection des jointures; le genou et le poignet gauches étaient tuméfiés et l'enfant criait quand on les touchait. La mère, quinze jours avant son accouchement, avait été atteinte d'un écoulement purulent du vagin et il n'y a pas de doute que les yeux de l'enfant aient été inoculés pendant l'accouchement.

L'auteur fait la remarque que si, comme cela est généralement supposé, la synovite blennorragique est le résultat de l'absorption de la matière morbide de la membrane muqueuse uréthrale, il paraît vraisemblable qu'une absorption similaire puisse avoir lieu par la conjonctive. Le rhumatisme blennorragique est rare, si on le compare à la fréquence des cas de blennorragie, et il se peut que parmi le grand nombre de cas d'ophtalmies purulentes, le rapport qui existe entre cette maladie et les affections des jointures passe inaperçu.

Dr Boggs.

Opération d'éviscération ou d'exentération de l'œil proposée pour remplacer l'énucléation. — Quoique l'éminent ophtalmologiste de Berlin, de Graefe, ait enseigné que la méningite consécutive à l'énucléation est toujours redoutable, au point de rendre l'opération non justifiable, on doit dire que peu de cas de mort sont attribuables à l'opération. On sait aussi que le professeur Alfred Graefe, de Halle, a récemment proposé de remplacer l'énucléation par l'enlèvement de la cornée et de la région ciliaire et par la pratique de l'éviscération des contenus de la coupe sclérale. Il a remarqué que, dans deux cas où l'énucléation avait été suivie de méningites fatales, il n'avait trouvé aucune maladie du nerf optique, mais que la pie-mère était infiltrée autour du trou optique. Il a par conséquent supposé que le processus inflammatoire avait été propagé par la voie de l'espace intra-vaginal. L'opération est décrite dans le journal américain d'ophtalmologie du mois de janvier.

D'après M. de Graefe, les avantages de l'opération sont : 1° qu'aucun des tissus servant de lien entre l'orbite et le crâne n'est blessé dans l'opération et que la gaine de la lymphe du nerf optique, qui se prête facilement à l'extension aux méninges de l'inflammation causée par la plaie faite par le chirurgien, n'est pas blessée non plus; 2° le moignon obtenu est de beaucoup supérieur à celui d'un œil extirpé, l'œil artificiel pouvant être mieux adapté; 3° toute la région ciliaire qu'on dit être le point de départ de l'inflammation sympathique peut être entièrement enlevée.

Une opération similaire, faite par le Dr Mules, a été décrite par lui à la séance de la Société d'ophtalmologie de la Grande-Bretagne du 12 mars dernier. Le Dr Mules enlève la portion antérieure de l'œil, et vide les contenus du globe, laissant seulement le scléra. Dans la coupe ainsi formée, il adapte un globe en verre et avec un point de suture, rapproche les bords de la plaie; par ce moyen le globe est inclus dans le scléra. L'opération doit être faite avec des précautions rigoureusement antiseptiques, car si une réaction inflammatoire s'en suivait, on serait obligé d'enlever l'œil.

L'opération décrite par le Dr Graefe n'est pas nouvelle. Elle a été pratiquée dans des cas de panophtalmite pour soulager la tension et hâter la réparation; mais son introduction pour remplacer l'énucléation, empêcher l'inflammation sympathique, etc., est de date récente.

D. Boggs.

Quelques remarques sur l'hydrochlorate de cocaïne. — La prix excessif de cette substance a donné dans ces derniers temps lieu de lui trouver des succédanés. On a essayé de la remplacer par la caféine et la théine, à cause de leur analogie apparente avec la cocaïne; mais l'expérience a démontré que ces substances ne peuvent pas remplacer la cocaïne comme anesthésique. Le docteur Charles Lundy, professeur d'ophtalmologie au collège de Michigan, a récemment proposé un mélange de cocaïne pour remplacer la solution aqueuse de cette substance. Les avantages de ce mélange sont la facilité avec une quantité de cocaïne beaucoup moindre d'obtenir les mêmes résultats qu'avec la solution aqueuse. Le mélange de cocaïne peut être employé soit seul, soit combiné avec les pommades. Le Dr Lundy a fait sur ce sujet à l'association médicale de Detroit, une communication qui se trouve publiée dans le *New-York medical Journal* du 28 février 1885, et que je résume ici. Les remarques du Dr Lundy sont appliquables à la cocaïne aussi bien qu'à l'acétate. La substance étant employée comme hydrochlorate a l'avantage, car tout en étant complètement soluble dans l'eau, elle ne rouille pas à un [illegible]

sur les autres mydriatiques l'avantage de rendre l'œil moins sensible à la lumière, ce qui est très important, lorsqu'il y a une hyperesthésie de la rétine. Si on l'emploie immédiatement, avant ou après l'application d'un astringent ou d'une autre substance irritante à la conjonctive, il empêche la douleur qu'occasionneraient ces substances, ce qui est un grand avantage dans le traitement des granulations palpébrales où les ulcères cornéens existent comme complication. Dans un cas de kérato-iritis, le Dr Lundy a trouvé dans la cocaïne un adjuvant précieux à l'atropine. Cette dernière a eu peu d'influence pour dilater la pupille jusqu'à ce que la cocaïne ait été employée. Après l'application de la cocaïne, la pupille a répondu à l'action de l'atropine, et les adhérences (synéchies postérieures) qui ont été formées ont cédé à l'influence de ces deux puissants mydriatiques. La cocaïne est aussi un adjuvant important dans le traitement de l'iritis, et son *modus operandi* est de produire une réelle contraction des vaisseaux sanguins lorsqu'elle est employée en petite quantité. La pupille étant complètement dilatée, le sang contenu dans les vaisseaux de l'iris est refoulé et empêche ainsi les adhérences si funestes dans cette affection.

Un nouveau moyen pour voir les ombres des vaisseaux rétiniens et la tache jaune de ses propres yeux; proposé par M. O. Maher, de Sidney. — Il faut se mettre dans une chambre obscure, à une distance de 10 à 20 pieds d'un jet de gaz allumé. On ferme un œil et l'on tient devant l'autre œil une forte lentille convexe à sa propre distance focale. On regarde la lumière à travers le milieu de la lentille, que l'on remue rapidement dans la ligne de son propre axe, ou en avant, ou en arrière, ou en haut ou en bas, ou d'un côté ou de l'autre. Après quelques secondes, l'ombre de la *fovea centralis* paraît, dans l'axe de la vision, comme une tache jaune clair pointillée de granules noirs. Simultanément les vaisseaux rétiniens qui sont dans la région de la tache jaune, y compris les capillaires les plus fins, paraissent comme des cordons noirs, contre la lumière jaune. Plus les mouvements de la lentille sont courts et rapides plus on les voit distinctement.

Dans l'expérience de Purkinje, l'œil est dirigé vers un fond noir, et la lumière de la flamme est concentrée obliquement par le moyen d'une lentille sur le scléra, immédiatement derrière la jonction scléro-cornéenne ou sur la cornée elle-même. En remuant rapidement la lentille en haut ou en bas, ou d'un côté ou d'un autre, les vaisseaux rétiniens sont projetés contre le fond noir. L'ombre de la *fovea centralis* est pâle et difficile à reconnaître par la méthode de Purkenje, mais par celle de Maher l'ombre est aussi bien définie et aussi facilement perçue que celle des vaisseaux. Dr Boggs.

L'électro-aimant dans la thérapeutique oculaire. — *Der Electromagnet in der Augenheilkunde*, par le professeur HIRSCHBERG de Berlin.

Sous ce titre, le professeur Hirschberg vient de publier à la librairie van Veit, de Leipzig, une monographie de 157 pages avec 17 gravures dans le texte.

L'auteur débute par un chapitre d'historique dans lequel il attribue la première application de l'aimant pour l'extraction des corps étrangers à Fabrice de Hilden, qui s'en servit, sur le conseil de sa femme, pour extraire un fragment de fer de la cornée. Morgagni, puis Milhes suivirent son exemple au siècle dernier. La question de savoir qui le premier introduisit l'aimant dans la profondeur de l'œil a donné lieu à une question de priorité. D'après Hirschberg, c'est van Keown de Belfast qui, en 1874, fit la première opération régulière et rationnelle d'extraction de fragment de fer logé dans le fond de l'œil.

Dans le chapitre II, intitulé : « Observations personnelles », l'auteur donne le résultat de sa propre pratique. Sa première opération date de 1875. Il se servit d'un petit électro-aimant en forme de fer à cheval, mais sans obtenir de bons résultats. A la suite de cet échec, il entreprit une série d'observations sur des chiens et finit par faire construire par Dörffel (de Berlin) un puissant électro-aimant, qu'il figure dans son livre et dont il a toujours été satisfait.

Dans le compte rendu de ses extractions de paillettes de fer, il divise les observations selon la région de l'œil.

OBS. I. *Parcelles de fer dans le parenchyme de la cornée.* — Il n'a employé l'électro-aimant que dans les cas où l'on ne pouvait pratiquer l'extraction simplement avec l'aiguille à cataractes, c'est-à-dire dans les cas d'enclavement profond et lorsque le corps étranger proéminait dans la chambre antérieure et risquait d'y être poussé complètement par les tentatives opératoires. Dans trois cas l'extraction fut suivie de succès. Il fallut dans un certain nombre d'entre eux faire une incision pour permettre à l'aimant d'arriver sur le corps étranger.

OBS. II. *Fragments de fer dans la chambre antérieure.* — Deux fragments ont été extraits de la chambre antérieure à travers une incision pratiquée à la cornée. Une des opérations dut être compliquée d'iridectomie pour permettre de retirer le corps étranger fixé dans le cristallin.

OBS. III. *Fragments de fer fixés dans l'iris.* — Un seul cas. Extraction soixante-dix heures après la blessure. Il existait de l'inflammation et un peu d'hypopyon. Après l'incision de la cornée, le corps étranger fut attiré facilement au dehors. On dut exciser

une petite portion de l'iris qui vint faire hernie dans la plaie. Cataracte secondaire. Le cristallin avait été blessé.

Obs. IV. *Fragments de fer dans le cristallin.* — Deux paillettes de fer furent extraites du cristallin à l'aide d'une lance aimantée dont la pointe fut poussée à travers la cristalloïde et le cristallin jusqu'au contact du métal. Les cataractes traumatiques consécutives furent opérées l'une séance tenante, l'autre quelques jours après avec succès.

Obs. V. *Fragments de fer dans le corps vitré.* — Deux voies s'offrent pour cette opération. La première consiste dans une incision à travers la sclérotique en évitant le corps ciliaire; la deuxième est fournie par une incision sur le bord de la cornée, suivie, selon le cas, d'extraction du cristallin ou de capsulotomie, si le cristallin est déjà résorbé. On peut aussi dans les cas récents faire suivre à l'électro-aimant le trajet non encore cicatrisé de la plaie faite par le corps étranger. Vingt-deux observations. — Les extractions primitives ont donné des succès; mais les extractions secondaires ont été suivies, dans les cas où la suppuration existait déjà, de panophtalmies et ont amené l'énucléation consécutive. Dans les cas plus heureux où il n'y avait pas de pus dans le corps vitré, on a pu, dans un certain nombre, conserver une acuité visuelle satisfaisante, dans d'autres, garder la forme de l'œil. Certaines opérations ont été suivies du décollement de la rétine par la traction de la cicatrice du corps vitré et de la sclérotique.

L'auteur recommande donc d'opérer le plus tôt possible; de faire un diagnostic exact de la situation du corps étranger à l'aide du miroir pour éviter les délabrements inutiles qu'on produirait en promenant au hasard l'aimant dans l'œil. Il recommande aussi d'opérer après avoir chloroformé complètement et de tailler, si cela est possible, un petit lambeau conjonctival en faisant l'incision. Ce lambeau suturé permettra de tenter la réunion par première intention.

Obs. VI. *Fragments de fer dans la rétine.* — La plupart du temps les corps étrangers de la rétine se prêtent mal à l'extraction; ou bien ils amènent rapidement une inflammation suppurative et il faut en venir à l'énucléation; ou bien les corps étrangers sont très petits et s'enkystent ne laissant qu'un petit scotome dans le champ visuel. Souvent on peut se borner, dans ces cas, à extraire la cataracte traumatique. Cependant il y a des circonstances où, après une durée variable, les corps étrangers qui n'avaient jusque-là amené aucun trouble se détachent et amènent des désordres considérables. Deux observations. Les corps étrangers solidement fixés dans le fond de l'œil ne purent être extraits. Énucléation consécutive.

Un dernier chapitre termine l'ouvrage et donne l'analyse de tous les travaux publiés sur l'extraction des corps étrangers métalliques à l'aide de l'aimant ou de l'électro-aimant.

Dr Boucher.

Deux cas de guérison spontanée de maladies du tractus uvéal à la suite d'un érysipèle de la face. — *Zwei Fälle von spontaner Heilung von Affectionen des Uvealtractus nach Überstehen eines Gesichtserysipels* par Nieden (*Centralblatt für praktische Augenheilkunde*, mars 1885. — On a publié en chirurgie générale depuis longtemps des observations de résorption d'exsudats anciens, d'engorgements ganglionnaires, etc., à la suite d'érysipèle. Dans le domaine de l'œil cette maladie amène au contraire, le plus souvent, des résultats fâcheux, abcès des paupières, glaucôme, cataracte, atrophie du nerf optique. Cependant déjà Cocci avait signalé des cas d'amélioration de trachome avec pannus, à la suite de l'érysipèle de la face. A son tour Nieden vient rapporter l'heureuse influence exercée par cette inflammation dans un cas d'iritis séreuse et dans un autre de choroïde disséminée. Voici l'histoire de ces deux malades.

I. — Le 21 octobre 1884, un malade de dix-neuf ans vient consulter, présentant sur les deux yeux un trouble diffus de la cornée qu'à l'éclairage latéral on reconnut être une kératite ponctuée. La chambre antérieure était trouble, la coloration de l'iris modifiée. L'atrophie n'amenait qu'une faible dilatation. Pas de syphilis. Malgré un traitement anti-rhumatismal énergique, il y avait eu peu d'amélioration. Le 2 décembre le malade fut pris d'un violent érysipèle de la face qui dura jusqu'au 20. A ce moment on put constater une guérison complète avec restitution de l'acuité visuelle.

II. — Un ouvrier souffrait depuis deux ans de troubles de la vue, lorsque le 28 décembre 1884 il se présenta à la clinique. On observait chez lui une choroïde disséminée des deux yeux. Dans l'œil gauche les exsudats avaient envahi tout le pôle postérieur de l'œil jusque dans les environs de la macula $V = \frac{1}{30}$. Sur l'œil droit la lésion était très étendue, mais moins caractérisée $V = \frac{1}{7}$. Pas de syphilis.

On lui prescrivit les frictions mercurielles et l'iodure de potassium et l'on obtint une légère amélioration.

Le 2 février se développa un érysipèle de la face avec forte fièvre. Le 16 le malade put rouvrir les yeux, le gonflement étant tombé. On constata pour l'œil droit $V = \frac{1}{2}$ et pour l'œil gauche $V = \frac{1}{30}$. L'examen ophtalmoscopique permit de voir une amélioration des

lésions profondes. La région maculaire était libre de la choroïde nette et en disposition normale.

Perte de la vision des deux yeux à la suite d'infection puerpérale. — *Doppelseitige Erblindung in Folge von Puerperalinfection*, par le Dr HENIUS de Berlin et HIRSCHBERG (*Centralblatt für praktische augenheilkunde*, mars 1885). — Une femme de trente-six ans, ayant déjà accouché sept fois et avorté deux, expulsa le 21 juillet 1884 un fœtus de trois à quatre mois. Le 23 elle fut prise d'accidents de métrite, puis d'un phlegmon du dos de la main droite.

Le 30 juillet la malade se plaignit de mal voir de l'œil droit. Le lendemain la conjonctive s'enflamma et forma un fort chémosis. En même temps se produisit de l'exophtalmie à un degré tel que les paupières ne pouvaient plus recouvrir que la moitié de la cornée. Le bulbe avait la dureté du marbre. La pupille devint paresseuse et après deux jours ne se laissa plus dilater par l'atropine. Quelques jours après la cornée se troubla, la sclérotique devint staphylomateuse. Bien que la cornée se fut perforée spontanément, on fit une incision par laquelle s'écoula du pus et de l'humeur aqueuse. Le bulbe s'atrophia consécutivement.

Le 11 août l'autre œil fut pris de la même façon.

Le 12 août l'examen ophtalmoscopique montra une infiltration grisâtre du corps vitré, peut-être un décollement de la rétine. Le résultat fut une panophtalmite suppurée avec perte du deuxième œil. Aucun autre accident ne survint et après une longue convalescence le malade se rétablit.

Hirschberg fait remarquer que c'est le premier cas d'embolie puerpérale infectieuse à sa connaissance n'ayant pas entraîné la mort.

Dr BOUCHER.

Xanthopie amenée par l'acide picrique. — *Ueber Xantopie verursacht durch Pikrinsaüre* par le Dr HILBERT (*Centralblatt fur praktische Augenheilkunde*, mars 1885). — On connaît depuis longtemps les changements de coloration amenés dans le champ visuel par l'absorption de certaines substances toniques. Mari vient justement de rappeler l'attention sur ce sujet dans un travail récent sur la santonine et la vision jaune qui est la suite de son emploi à l'intérieur. L'acide picrique produit des phénomènes analogues. Deux heures après l'ingestion d'une dose de 0,3 de cette substance, la malade voit les objets un peu colorés en jaune. Cette sensation dure environ deux heures. Si pendant ce temps on fait l'essai des couleurs, on remarque que les laines vertes, grises,

brunes et bleues paraissent mêlées de jaune. Le blanc est confondu avec le jaune. Les autres couleurs en sont peu altérées. Le spectre paraît avoir sa coloration ordinaire, ce qui différencie l'action de l'acide picrique de celle de la santonine qui, d'après Mari, fait voir le spectre raccourci et avec des couleurs altérées.

Dr BOUCHER.

Nouvel apport à la question de l'érythropsie. — *Weitere Beiträge zur Frage des Erytropsie* par le Dr PURTSCHER de Klagenfurt (*Centralblatt fur praktische Augenheilkunde* février et mars 1885). — Dans ce travail l'auteur rapporte quatre nouveaux cas d'érythropsie observés tant chez des opérés de cataractes que chez des gens ayant leur cristallin. Il ne se rallie à aucune des théories émises pour expliquer le phénomène et s'en tient à la conclusion de son premier travail que l'érythropsie est un phénomène subjectif localisé dans l'appareil percepteur de la lumière et provoqué par des influences nerveuses. Il admet que le colobome de l'iris est une circonstance qui facilite son apparition.

Dr BOUCHER.

Contribution à la pathologie des organes de la vision. — *Beitrage zur Pathologie des Sehorgens*, par HIRSCHBERG de Berlin et BIMBACHER de Grœtz (*Centralblatt fur praktische Augenheilkunde*, mars 1885). — Sous ce titre est rapportée l'histoire d'un vieillard apoplectique très fortement athéromateux qui mourut le 11 octobre d'une hémorragie cérébrale.

Outre les lésions du cerveau, l'autopsie fit voir dans le nerf optique une tumeur fusiforme, commençant immédiatement en arrière de la sclérotique et s'étendant à 11 mm. L'examen microscopique démontra que cette tumeur était formée par un épaississement de la gaine durale et le développement dans l'espace intravaginal d'une masse hyaline, dans laquelle on trouvait aussi des corpuscules sanguins.

II. — Trouble de la vue produit par l'anisométrie.

Un homme de vingt-quatre ans vint consulter pour des troubles de la vision qu'il éprouvait en regardant à une certaine distance. Il avait à porter des inscriptions sur un grand registre et se plaignait de ne pas pouvoir lire les en-tête des colonnes. On reconnut O. D. V $= \frac{6}{9}$. Emmétropie et O. G. V $= \frac{6}{60}$; myopie de 2 D. Après correction V $= \frac{6}{9}$. Pas d'altération des milieux, ni du fond de l'œil.

La vision binoculaire existait. Dans le regard au loin les muscles s'équilibraient; dans la vision rapprochée se produisait une diver-

[illegible] de 1 à 2°. Il utilisait pour voir de loin son œil emmétrope et pour voir de près son œil myope. Mais lorsqu'il avait à voir des objets assez rapprochés, mais cependant situés au delà du ponctum remotum de l'œil myope (à environ 50 cent.) il était incommodé. L'œil myope ne pouvait voir à cette distance et il n'avait pas l'habitude d'employer l'œil emmétrope.

Dans un autre cas semblable, un employé des postes éprouvait une grande difficulté à lire les étiquettes des casiers servant au triage de la correspondance. Le malade avait trouvé le moyen de remédier à son infirmité en se couvrant l'œil myope pour ne se servir que de l'œil emmétrope pour voir de loin.

III. — Brièveté congénitale des paupières.

L'absence des paupières (ablépharie) et la microblépharie ont été souvent signalées dans des ouvrages divers. Mais les auteurs ont peu insisté sur les cas légers de ces vices de conformation et surtout sur le manque de hauteur des paupières.

Le premier cas de ce genre a été observé en 1881 par l'auteur dans la clinique de Arlt à Vienne. Il s'agissait d'un enfant de cinq ans atteint d'inflammation des yeux récidivant sans cesse. La naissance de cet enfant n'avait présenté aucune particularité ; ses frères et sœurs étaient bien développés. Les dimensions des paupières frappaient au premier aspect. La fente palpébrale était plus longue et plus large que chez un enfant du même âge. Il n'arrivait à mettre ses paupières au contact qu'en faisant un effort considérable et dormait les yeux entr'ouverts. La conjonctive bulbaire était injectée dans sa moitié inférieure. Sur l'œil droit le tiers inférieur de la cornée était le siège d'un trouble blanchâtre, faisant un peu saillie et paraissant formé par l'épithélium épaissi. Sur l'œil gauche, l'épithélium était enlevé en forme de croissant de 2 mm. dans sa plus grande largeur à la partie inférieure de la cornée. Le reste de l'œil était normal. Ces altérations siégeaient sur les parties qui restaient découvertes pendant le sommeil.

Un examen attentif permit d'écarter l'existence d'une paralysie [illegible] congénitale. Les paupières supérieures ne mesuraient chez [illegible] que 17 mm. dans leur plus grande largeur, tandis que [illegible] mesuration comparative faite chez un garçon de quatre ans [illegible] mm. Il n'y avait aucune trace de cicatrice.

[illegible] la fente palpébrale par la tarsoraphie et la guérison [illegible] à être obtenue.

[illegible] cas a été observé à la clinique de Liège. Un [illegible] quarante-cinq ans vint consulter pour un larmoiement [illegible] Il y avait un léger ectropion de la moitié externe [illegible] inférieure. Le malade ne pouvait en fermant les yeux [illegible] venir, amener les paupières [illegible] tact à gauche. L

[illegible] supérieure droite [illegible] que 28 mm et la [illegible] seulement 24, tandis que chez une personne normale elle [illegible] de haut.

Il y avait aucune cicatrice. La malade ne se représenta [illegible] l'examen.

Le troisième cas concerne une jeune fille de seize ans [illegible] gauche pleurait. Cet œil était perdu depuis l'âge de trois [illegible] malade était délicate, et présentait les dents d'Hutchinson [illegible] engorgements ganglionnaires durs au cou. Elle était aussi [illegible] Les paupières de l'œil gauche ne pouvaient être ra[illegible] [illegible] de grands efforts ; à certains jours même il restait [illegible] intervalle de 2 mm. D'après le dire de la mère [illegible] entrouvert pendant le sommeil. La hauteur de la [illegible] était de 30 mm. au lieu de 40.

Le bord palpébral montrait une blépharite [illegible] inférieure présentait une certaine [illegible] et quelques traînées cicatricielles existaient dans [illegible] Mais il n'y avait pas d'ectropion. La muqueuse de la [illegible] était normale. Celle du bulbe était [illegible] altération avait envahi presque toute la [illegible] était trouble et presque insensible. [illegible] normal. L'œil comptait les doigts à [illegible] lacrymale existait et se provoquait [illegible] mais les larmes glissaient sur les [illegible] et venaient déborder aussitôt [illegible] [illegible]

A droite la paupière supérieure [illegible] occlusion nécessitait un certain effort [illegible] pendant le sommeil. Le bulbe était [illegible]

Le muscle orbiculaire paraissait [illegible] développement. La tarsorrhaphie [illegible] les paupières possible. [illegible] avait rendu que peu [illegible] gauche. On préféra [illegible] sans grand résultat.

D'après ces trois [illegible] [illegible]ction sont : la [illegible] [illegible] et la dimin[illegible] [illegible] par la [illegible] [illegible] de même [illegible]

V. — Kystes [illegible]

En mars 1884 [illegible]

[illegible]

voyait de plus dans l'œil gauche une tumeur ronde, brun foncé, qui partait de l'angle inférieur de la chambre antérieure et paraissait avoir environ 2 mm. dans son grand diamètre. On pensa à une tumeur mélangique partant du corps ciliaire et développée entre la sclérotique et l'iris. On prit un dessin de la tumeur pour voir si elle se développait et l'on put ainsi constater qu'elle ne s'était pas modifiée au bout d'un certain temps. On rectifia le diagnostic et l'on conclut à une masse pigmentaire libre dans la chambre antérieure. En mettant la tête du patient dans différentes situations, on pouvait faire arriver la tumeur dans l'endroit que l'on voulait et la déplacer en avant, en haut, etc.

Au bout de quelque temps le corps pigmentaire s'était transformé en un kyste, long de 3 mm. et large de 2.

La tumeur était devenue trop volumineuse pour se loger dans l'angle de la chambre antérieure. Elle restait ordinairement dans la partie inférieure de la chambre antérieure, fixée entre la cornée et l'iris. En secouant la tête, on pouvait facilement la déplacer. On pouvait aussi la changer de situation en pressant la cornée à travers la paupière inférieure. Elle avait l'apparence réniforme; sa paroi brune était très mince et son contenu transparent, car on voyait distinctement, à travers le kyste, le tissu de l'iris. La tumeur conserva son aspect pendant douze jours. A ce moment l'enfant reçut un coup sur l'œil. Qnand il revint à la clinique, il y avait gonflement des paupières, injection de la conjonctive et du cercle ciliaire. Le kyste avait disparu; à sa place se trouvait un corps pigmenté libre dans la chambre antérieure, semblable d'aspect à la tumeur du premier jour. Puis le kyste se reforma, reprit sa grosseur et sa forme primitive. Les symptômes inflammatoires amenés par le coup disparurent en peu de jours. Trois ou quatre semaines plus tard le kyste se rompit spontanément. Puis il se reproduisit, sans jamais amener d'irritation de l'œil. On ne jugea pas une intervention chirurgicale utile.

L'auteur termine son travail en rapprochant du cas observé par lui les observations analogues de Businelli, de Keumner, de Sheatfield, de Schneider et de Mason et admet que ces corps étrangers sont formés par des excroissances partant de la couche pigmentaire de l'iris, qui se pédiculisent, puis se détachent.

Dr Boucher.

Une proposition au sujet des verres correcteurs de certains défauts de courbure de la cornée. — *Ein Vorschlag hinsichtlig der Gläsercorrection gewisser Krummungsfehler der Cornea* par O. Purtscher de Klagenfurt (avec 2 figures) (*Archiv. fur Augenheilkunde de Pagenstecher* t. XV fasc. I). Par l'étude de

la marche de l'astigmatisme opératoire ou traumatique, l'auteur est arrivé à cette conclusion que, au bout d'un certain temps (quatre à cinq mois après l'opération), l'astimagtisme est plus fort dans le rayon cornéen qui correspond à la plaie que dans le rayon répondant à la portion non touchée. Par exemple dans une cataracte à extraction supérieure, il se fait d'abord un applatissement de la cornée dans le diamètre vertical. Mais au bout d'un certain temps la cicatrisation étant achevée, la moitié inférieure de ce diamètre reprend une certaine quantité de sa courbure normale tandis que la moitié supérieure plus influencée reste plus aplatie. Le fait est

Fig. 1.
Coupe du verre ordinaire.

Fig. 2.
Coupe du verre modifié.

mis en évidence par l'observation suivante. Quand on choisit aux opérés des verres, on est obligé de leur donner généralement une lentille convexe combinée aven un cylindre à axe horizontal. L'acuité est satisfaisante, mais au bout de quelques mois ces verres ne conviennent plus et l'on remarque que l'on ne peut plus obtenir une aussi bonne acuité en maintenant le cylindre dans la combinaison et l'on renonce au cylindre pour ne donner qu'un verre convexe; cependant on observe qu'il persiste encore un certain degré d'astigmatisme irrégulier qu'on n'arrive pas à corriger. Cet astigmatisme irrégulier se développe d'après l'auteur *d'une façon régulière* comme nous l'avons exposé plus haut. La constance de ce vice de courbure de la cornée permettrait d'employer pour la correction un verre cylindrique dont la partie inférieure aurait une moins grande courbure, tandis que la partie supérieure en aurait une plus grande. Les figures ci-jointes feront mieux saisir l'idée de l'auteur qu'une description.

Ces verres peuvent être construits par les opticiens : mais d'après les renseignements pris par l'auteur, ils seront à un prix élevé jusqu'à ce qu'un outillage convenable ait été adopté.

Dr BOUCHER.

De la résection du nerf optique. — *Ueber Resection der Sehnerven* par le prof. C. SCHWEIGGER de Berlin (*Archiv fur Augenheilkunde de Pagenstecher* t. XV. fasc. I). — Dans ce travail l'auteur a pour but de démontrer que dans à peu près tous les cas on peut substituer à l'énucléation, dans le cas d'ophtalmie sympathique, ou pour agir préventivement, la résection du nerf optique.

Rejetant les théories qui expliquent l'ophtalmie sympathique par la transmission de l'irritation, soit par le nerf optique, soit par les nerfs ciliaires, il admet la propagation de l'inflammation par les voies lymphatiques. Pour se mettre complètement à l'abri des accidents à redouter sur l'autre œil, il faut réséquer le nerf optique dans une longueur de 1 centimètre en le sectionnant d'abord près du trou optique, puis à son entrée dans le globe oculaire. Au lieu d'employer le procédé indiqué par Rondeau et repris par Boucheron, qui consiste à chercher à se faire une voie vers le nerf optique en passant par le côté externe de l'orbite, l'auteur opère du côté interne et voici la description de son procédé opératoire.

La conjonctive et la capsule de Ténon sont incisées à 3 mm. en arrière de l'insertion du droit interne. Le muscle est libéré puis chargé sur deux crochets mousses à strabisme dont l'un tire l'œil en dehors, l'autre attire le muscle en avant et en dedans de l'orbite. On passe un fil de catgut à travers le muscle et la conjonctive en formant une anse. Puis on coupe le muscle à 5 mm. de son insertion. On fait une ligature pour fixer le muscle. Un autre fil est passé de la même façon dans le tendon et la conjonctive correspondante. On élargit la plaie dans la direction des droits supérieur et inférieur et à l'aide d'une airigue double implantée le plus en arrière que l'on pourra dans la sclérotique on attire le globe en avant et en dehors. Armé d'une paire de ciseaux courbes sur le plat, l'opérateur cherche le nerf optique et va le couper tout contre le trou optique. On fait alors basculer le globe de l'œil de façon à amener sous les yeux l'entrée du nerf optique et on coupe ce nerf exactement contre le globe. On détache les insertions des obliques et l'on dissèque la partie postérieure du globe. Enfin on replace l'œil, on ferme la plaie à l'aide de deux fils dont nous avons parlé plus haut. On réunit par quelques points de suture la fente palpébrale pour limiter l'exophtalmie produite

par l'hémorragie qui suit l'opération, ces sutures sont enlevées au bout de quatre jours. Lorsqu'on a ainsi opéré, on n'est jamais dans le cas d'être obligé de faire plus tard une énucléation, le nerf ne se régénère pas et surtout les voies lymphatiques ne se rétablissent pas. L'auteur cite un certain nombre de cas ainsi traités où la guérison s'est maintenue pendant des années sans retentissement sympathique sur l'autre œil. Il n'y a pas à craindre consécutivement à l'opération une atrophie du bulbe conservé.

Dr BOUCHER.

Du développement du strabisme. — *Ueber die Enstehung des Schielens* par le prof. HILLING, de Strasbourg (*Archiv. fur Augenheilkunde de Pagenstecher* t. XV fasc. 1). — A la suite de nombreuses expériences faites surtout sur des médecins, des étudiants, des personnes instruites, l'auteur est arrivé à établir la loi suivante : la position de repos de l'œil dans le relâchement complet de toute contraction musculaire est un léger strabisme divergent ou convergent et exceptionnellement le parallélisme. Le strabisme est produit par la cessation de la fixation binoculaire et le retour d'un œil à sa position naturelle de repos. Cette donnée explique le strabisme divergent que l'on peut rencontrer chez des hypermétropes et le strabisme convergent qui se voit quelquefois chez des myopes.

Dr BOUCHER.

Sur la cause probable des cercles colorés dans le glaucome.—*Ueber Wahrscheinliche Ursachen der farbigen Ringe beim Glaucom*, par le prof. DOBROWLSKY à Saint-Pétersbourg (*Archiv. für Augenheilkunde*, t. XV, fasc. I). — Jusqu'ici, admettant les travaux de Donders, on s'expliquait les apparitions de cercles colorés chez les glaucomateux regardant une lumière par les troubles existant dans les milieux transparents de l'œil. On citait comme preuve qu'il était facile de reproduire expérimentalement ce phénomène en regardant à travers un verre recouvert de poussière ou de buée. Cependant dans un travail récent, Mauthner a admis la possibilité d'une origine nerveuse pour ces perceptions. L'auteur se range à cette opinion et allant plus loin dit que ces cercles lumineux sont le résultat de l'irritation du nerf optique par une congestion du fond de l'œil.

A l'appui de son opinion il cite les faits suivants :

Beaucoup de jeunes myopes se plaignent de voir des cercles colorés. Si on les examine à l'ophtalmoscope, on trouve chez eux, bien que les milieux soient transparents, une rougeur de la pupille et des altérations dans la choroïde, dont les vaisseaux sont congestionnés. Quelquefois aussi, chez ces malades, l'hyperhémie est due à un spasme de l'accomodation.

Lorsque l'auteur se rend au bain russe il remarque sur lui-même les phénomènes suivants : En entrant dans l'étuve, bien que l'air soit saturé de vapeur d'eau, il ne voit pas de cercles colorés autour des becs de gaz qui éclairent la salle. Mais, au bout d'un certain temps, surtout s'il se fait des lotions chaudes sur la tête (une demi-heure), il se congestionne, sa figure et ses conjonctives rougissent. A ce moment il a des maux de tête et des visions d'arc en ciel autour de la lumière. Lorsqu'il rentre dans une salle à température normale tout se dissipe peu à peu. Si, à ce moment, il exerce sur ses yeux une compression un peu forte et prolongée, au moment où il la cesse, il revoit pendant quelque temps les arcs irisés. Ces phénomènes sont tous dus, selon lui, à l'irritation suite de l'hyperhémie du nerf optique.

Dr Boucher.

Des embolies incomplètes de l'artère centrale de la rétine et de ses branches. — *Ueber unvollständige Embolie der Neitzhautschagader und ihrer Zweige*, par le prof. Schnabel et le Dr Th. Sachs d'Inspruck (*Archiv. fur Augenheilkunde de Pagenstecher* t. XV, fasc. 1). — Dans certains cas d'embolie de la rétine, la circulation artérielle se rétablit assez vite, ou bien même persiste à un certain degré vers la périphérie. Pour expliquer ce phénomène on a admis l'existence d'anastomoses des artères de la rétine soit avec les vaisseaux ciliaires, par l'intermédiaire des artérioles, qu'on a décrites sous le nom de cilio-rétiniennes, soit avec le système vasculaire de la choroïde. Mais, jusqu'ici, aucune pièce anatomique n'est venu démontrer la réalité de ces anastomoses. Schnabel et Sachs pensent plutôt, en se fondant sur quelques observations, que l'artère est incomplètement bouchée dans ces cas par un embolus, dont la forme anguleuse permet aux globules sanguins de continuer à passer entre lui et la paroi, ou bien qui est devenu adhérent à la paroi dans une branche vasculaire dont le calibre est assez fort pour n'être pas obturé en entier par le corps étranger. A ceux qui nient la possibilité d'un pareil processus et qui croient que tout corps étranger dans un vaisseau détermine la production d'une thrombose secondaire qui aura vite achevé de boucher, en entier, la lumière de l'artère embolisée ; il répond par les résultats des recherches de Leber et de Conheim qui prouvent que jamais la thrombose ne se produit dans les vaisseaux au-dessous d'un certain calibre. Les artères embolisées de la rétine seraient dans ces cas trop petites pour qu'il puisse s'y faire une thrombose.

Les observations qui servent de preuves à ce travail sont les suivantes :

I. — Un malade en traitement dans le service de Rokitansky pour

une endocardite est pris brusquement, le 26 août 1883, de cécité de l'œil gauche. Le lendemain Sachs reconnut l'état suivant : papille pâle, gris bleuâtre, mal limitée. Les vaisseaux centraux de la rétine sont filiformes, à peine rosés. On ne peut les séparer en veines et artères. Sur un des vaisseaux se dirigeant en bas, on reconnaît au bord de l'excavation physiologique une petite tache blanche. Au delà de la papille, les vaisseaux paraissent mieux remplis et l'on peut faire la distinction des veines et des artères. La tache rouge de la région de la macula est bien visible.

Neuf heures après, on pratique un nouvel examen. Les artères étaient presque normales. Les veines, quoique mieux remplies, n'égalaient pas les artères et allaient en s'effilant vers la papille. On y voyait la colonne sanguine se mouvant lentement mais régulièrement.

Le 31 août, l'œil droit devient brusquement aveugle, puis au bout de quelques minutes la vision revient ne laissant que peu de troubles. A l'ophtalmoscope on ne découvrit comme unique altération qu'une petite tache blanchâtre couvrant l'artère temporale inférieure à quelque distance du bord papillaire.

Le malade à partir de ce moment s'affaiblit tellement qu'on ne peut presque plus l'examiner. On constata cependant la persistance de la tache rouge dans la macula gauche qui s'entourait de petites taches brillantes et la diminution du trouble de la rétine.

Le 22 novembre, il ne restait dans l'œil gauche qu'une tache étoilée dans la région de la macula, de la pâleur de la papille et un rétrécissement des vaisseaux.

Le 1er décembre, le malade mourut. L'autopsie montre une hypertrophie du cœur, rétrécissement et insuffisance des orifices aortique et mitral, des infarctus dans la rate et le rein gauche.

L'examen de l'œil gauche permit de constater la présence d'un embolus dans l'artère centrale. Par un de ses côtés il était adhérent à la paroi vasculaire, l'autre côté était libre et laissait encore un intervalle entre lui et la paroi. Cet espace était rempli de sang et avait comme largeur le tiers du diamètre de l'artère.

II. — Un homme de trente-deux ans perdit brusquement la vue de l'œil droit le 1er octobre 1882 à huit heures du matin. Une heure et demie après il vit des éclairs puis reprit la perception quantitative de la lumière. Une heure et demie plus tard il vint à la clinique et put reconnaître l'emplacement et la forme de la fenêtre. A midi, son acuité visuelle était revenue égale à 6/9e. Il lut cependant avec peine les tableaux d'épreuves à cause de la persistance d'un scotome central. A l'ophtalmoscope, on ne put constater qu'une légère diminution de la transparence de la rétine. A deux heures un quart, la cécité de l'œil droit se refit brusquement et

à neuf heures un quart il revint se représenter à l'examen. Amaurose. La papille était pâle.

Les artères paraissaient normales comme diamètres, mais au delà de la papille leur paroi était bordée d'un petit filet blanc de chaque côté. Les veines contenaient peu de sang et étaient foncées. La moindre pression sur le globe arrêtait la circulation dans les artères. Dans la fovea centralis, tache elliptique rouge brun, entourée d'un trouble blanchâtre de la rétine.

L'auscultation fit entendre un souffle à tous les orifices.

Le 25 novembre, les vaisseaux paraissent normaux. La papille est presque d'une coloration normale. Légère infiltration de la rétine. La tache de la fovea persiste un peu éclaircie.

L'atrophie de la papille se produisit consécutivement et le 6 décembre on voyait une atrophie de papille avec des vaisseaux rétrécis et bordés de blanc.

III. — Un homme de trente ans perdit dans le cours de l'année 1873 deux fois la vue de l'œil droit, puis reprit la vision. Le 8 décembre 1874, il redevint brusquement aveugle de l'œil gauche, qui s'améliora sept heures après puis au bout de deux heures se perdit définitivement. Le 15 décembre 1874, il vint à la clinique de Jäger. La papille était blanche, la rétine trouble, blanc bleuâtre, brillante jusque vers la fovea. Les artères à deux ou trois diamètres de papille devenaient filiformes. Dans la macula, tache foncée sur fond blanc. Hypertrophie du cœur. L'exsudat se résorba mais l'affection se termina par l'atrophie de la papille.

IV. — Femme de vingt-cinq ans, en traitement dans le service de Lœbel à Vienne, pour insuffisance de la valvule bicuspide. Le 14 juillet 1875, à deux heures de l'après-midi elle perdit la vue des deux yeux. Après un certain temps la vue se rétablit dans l'œil gauche; la cécité persista un quart d'heure de plus dans le droit. La partie interne et supérieure de la papille était pâle. Les limites de la papille étaient diffuses. Le tronc artériel supérieur ne pouvait être vu; mais on voyait deux de ses petites branches très rétrécies. La moitié supérieure de la rétine était blanc verdâtre. Pas d'altération dans la macula. Le 29 juillet, l'état s'était ainsi modifié. L'artère supérieure et ses branches se voyaient avec un calibre réduit de moitié. La moitié supérieure de la papille était blanche. L'exsudation rétinienne presque résorbée.

La malade mourut le 3 août.

Dr Boucher.

De la névro-rétinite et de l'atrophie du nerf optique dans quelques maladies cérébro-spinales, par le Dr Roscioli (*Giornale internazionale di scienze mediche*. Anno VI, Fasc. 9).

L'auteur fait un exposé des maladies oculaires en rapport avec les maladies du cerveau et de la moelle épinière.

Les paralysies des muscles moteurs de l'œil ne sont qu'un effet de la loi générale en face de laquelle les racines antérieures se ressentent des altérations des racines postérieures. La forme passagère du début des altérations dans la fonction de ces muscles, rend probable l'idée que la cause doit en être cherchée dans un trouble circulatoire.

Une irritation des sympathiques ou sur la rétine elle-même est la cause de l'hypérémie de la rétine et par conséquent des troubles visuels du début de l'ataxie locomotrice, dont on ne trouve pas toujours la raison dans des altérations des muscles moteurs.

La dyschromatopsie qui existe quelquefois, alors même que l'atrophie de la papille n'est pas encore sûrement diagnosticable par l'ophtalmoscope, ne doit pas être regardée, ainsi que quelques auteurs ont voulu le soutenir, comme un état de la rétine qui met cette membrane hors d'état de percevoir les couleurs dont le nombre des vibrations est le plus grand. D'après cela, en effet, le jaune qui en a 551 devrait disparaître avant le vert qui en a 512, et avant celui-ci, le rouge qui en compte 620. C'est plutôt une destruction progressive des éléments divers de la rétine.

La névrite optique qui accompagne les maladies avec augmentation de la pression intra-crânienne, n'est pas due toujours, ainsi que Graefe a voulu l'admettre d'une manière générale, à la compression directe ou transmise du sinus caverneux. Elle est le plus souvent la conséquence de l'infiltration du liquide cérébro-spinal dans les gaines du nerf optique. Ici l'auteur cherche à expliquer le mécanisme de cette infiltration.

Dans le nerf optique on a à distinguer trois portions, savoir : la postérieure (bandelettes), aplatie, qui n'a pour nous ici aucune importance. Une moyenne qui va du chiasma au trou optique. Elle est accompagnée par une gaine mince mais résistante que lui fournit la pie-mère ; le feuillet viscéral de l'arachnoïde lui fournit aussi un autre revêtement qui va jusqu'au point d'origine des muscles droits, et, là, se réfléchit pour se continuer avec le feuillet pariétal. Les deux sont unis par un tissu conjonctif aréolaire qui se laisse facilement infiltrer. C'est au niveau de cette réflexion que se termine, d'après Sappey, le canal fibreux de la dure-mère, tandis que Bichat croyait que dure-mère et arachnoïde se continuaient jusqu'à la sclérotique. La troisième portion, le nerf optique proprement dit, va du trou optique au trou sclérotical. Elle possède deux gaines concentriques, dont la première est une espèce de ligament très épais et qui diffère de la dure-mère avec laquelle ont voulu la confondre bien des auteurs. La face interne en est

lisse et est en contact immédiatement avec la gaine interne qui est un prolongement de la pie-mère et représente le névrilème du nerf optique. En jetant un coup d'œil sur l'arachnoïde et sur les espaces au-dessous d'elle, nous verrons que parmi le grand nombre des confluents et réservoirs du liquide céphalo-rachidien, il y en a un à proximité du chiasma, qui enferme même la paroi postérieure. C'est dans ce confluent que vient se déverser la plus grande partie du liquide sous-arachnoïdal de la portion antéro-supérieure du cerveau.

Une augmentation de la pression intra-crânienne de n'importe quelle origine, et dans un endroit quelconque, se transmettra, grâce à la présence du liquide céphalo-rachidien, à tous les espaces sous-arachnoïdaux, et par conséquent aussi à celui dont nous avons parlé et qui communique, ainsi que nous l'avons dit, avec le tissu aréolaire des gaines de la seconde portion du nerf optique. Il s'y infiltre et passe ensuite dans la troisième portion du nerf optique dont il écarte les deux gaines. Comme l'externe est la plus résistante de celles-ci, l'effet de la pression se fera sentir surtout sur le tronc du nerf. L'auteur donne ensuite une description de la névrite et de la névro-rétinite, et fait une énumération des causes d'augmentation de la pression intra-crânienne. Dr PARISOTTI.

Le drainage de la chambre antérieure (par les Dr E. CERVERA). — La chirurgie de notre époque marche, sans doute, à grands pas, comme science et comme art. Il est hors de contestation que la chirurgie moderne obtient un plus grand nombre de succès, par cela même que l'art et la science marchent du même pas. La science disait naguère : *La cause génétique de presque toutes les complications qui surviennent chez les blessés sont les germes microphytes.* L'art ne tarda pas à profiter de cette connaissance et dit à son tour : *La manière d'éviter les complications, les infections surtout, est de poursuivre l'asepsie, et d'empêcher que les produits sécrétés par la plaie y séjournent; car ce sont là des milieux excellents où les germes peuvent vivre et se reproduire, en devenant ainsi le point de départ de tous les accidents fâcheux.* On comprend de la sorte que le chirurgien allemand Vurrbaum ait pu dire « que le repos et l'écoulement facile des sécrétions de la plaie et l'antisepsie constituent l'idéal d'un bon traitement ».

Pour satisfaire à ces indications, Chassaignac nous a donné le drainage, Lister le pansement antiseptique, dont je n'ai pas à m'occuper dans cette note de clinique.

Je ne dois pas non plus m'arrêter sur le drainage, car ce n'est pas là mon intention. Mon but unique est de démontrer pratiquement que ces principes sont applicables à toutes les branches de la

science chirurgicale, dans les cas même ou, à cause de la délicatesse de l'organe, leur emploi ne paraissait pas possible, ainsi qu'il en est pour ce qui forme le sujet de ces quelques lignes.

En présence de deux cas graves d'hypopion, je me décidai à appliquer à la chambre antérieure les préceptes et les moyens qui sont conseillés en général par l'art moderne; et cela d'autant plus que l'accumulation du pus dans la chambre antérieure est un accident très grave par rapport à l'organe tout entier.

Dans le premier cas, il s'agissait d'une dame âgée de quarante ans de la province de Segovia qui se présenta à ma consultation pour une maladie de l'œil droit. A l'examen on trouva un leucome cicatriciel central de la cornée, qui bien que petit, empêchait la vision. Je proposai de faire une pupille optique à la partie interne, et je pratiquai cette opération qui fut acceptée par la malade.

Un mois après elle se représenta une autre fois avec iritis suppurative, dont je n'ai pas encore réussi à me donner une explication satisfaisante. Naturellement, l'opération de Saemisch fut pratiquée immédiatement (ouverture de la chambre antérieure). Après avoir introduit plusieurs fois la spatule en écaille, je réussis à extraire tout le pus qui était très épais. Je prescrivis ensuite les lotions à l'acide borique, les instillations du collyre à l'atropine, etc., etc.). Au deuxième et troisième jour je dus répéter le nettoyage de la chambre antérieure; car le pus se reproduisit et chaque fois plus épais. En voyant l'imminence du phlegmon de l'œil d'un côté, et de l'autre la reproduction continuelle du pus, et à cause surtout de la difficulté des évacuations, car l'incision de la cornée se fermait avec la plus grande facilité, à bout de ressources, je me décidai à pratiquer le drainage de la chambre antérieure, opération dont je me félicite chaque jour davantage. Pour drains j'employai des crins de cheval.

Voici la manière dont j'ai procédé. Je passai à travers la chambre antérieure un faisceau de quatre crins de cheval dans la direction du diamètre vertical, en me servant pour cela d'une aiguille à discision trouée, et je la fis sortir par l'ouverture inférieure de la cornée. L'extrémité supérieure du faisceau aussi bien que l'inférieure furent laissées cachées dans les culs-de-sac correspondants, d'où je les sortais chaque jour pour imprimer au faisceau des mouvements de va-et-vient et faciliter ainsi l'écoulement du pus. Je ne me suis pas borné à cela. A chaque pansement, on faisait par l'ouverture supérieure de la cornée une injection de la solution d'acide borique à 1 p. 100 en lavant parfaitement la chambre antérieure, ainsi qu'on pourrait le faire pour une cavité abscessuelle. L'injection était faite avec la seringue de Anel, en se servant de la cannule la plus mince. Quand j'eus la certitude que toute suppu-

ration de l'iris était tarie, ce qui arriva après quatre jours de drainage, j'enlevai les crins et un bandage fut appliqué sur l'œil. Par ce moyen et avec les instillations d'atropine, on arriva au bout de trente ou quarante jours au rétablissement complet de la chambre antérieure, sans autre accident que la perte du segment interne de l'iris qui avait suppuré, et deux petits leucomes cicatriciels périphériques au point d'entrée et de sortie des crins.

Le second cas d'hypopion ainsi traité se présenta sur un ouvrier de la province de Badajoz, âgé de trente-huit ans, de tempérament sanguin et de bonne constitution. Le malade se présenta à nous avec un abcès diffus interstitiel de la cornée droite consécutif à une kératite traumatique. Cet abcès s'était déjà ouvert dans la chambre antérieure lors de la première visite. Que faire dans un cas si grave? Encouragé par le succès obtenu dans le cas précédent par le drainage de la chambre antérieure, je me décidai à l'appliquer aussi dans celui-ci. La manière de procéder fut absolument la même.

Le succès fut complet; la cicatrice opaque à l'endroit suppuré de la cornée, qui empêchait assez la vision, fut la seule suite de la maladie. Le malade ne voulut pas se soumettre à une iridectomie optique.

Mais, me demandera-t-on, pourquoi se servir des crins et non d'une autre substance quelconque? Je crois qu'aucune de celles que nous connaissons ne présente les mêmes avantages que les crins. Il y avait déjà quelque temps que j'observais que toute suture faite avec le crin peut rester plusieurs jours dans les tissus sans amener la suppuration. C'est pour cela que j'eus toujours la conviction qu'on pourrait s'en servir pour le drainage de la cornée sans craindre la suppuration. L'expérience est venue me le démontrer.

Il résulte de l'exposé de ces deux cas :

1° Que le drainage de la chambre antérieure est non-seulement possible, mais aussi très utile.

2° Que l'écoulement capillaire par les crins est le meilleur, car il n'amène aucun accident.

3° Qu'on peut et qu'on doit laver la chambre antérieure avec des liquides antiseptiques dans le cas d'hypopion.

4° Que l'hypopion est un véritable abcès et qu'il doit être soigné comme tel.

5° Que pour passer les crins, une aiguille trouée à discision est bien suffisante (Traduit du journal *Revista especial de ophtalmologia, dermatologia, sifilografia y affectiones urinarias.* — Décembre 1885).

Dr O. PARISOTTI.

Le Gérant : FÉLIX ALCAN.

BOURLOTON. — Imprimeries réunies, B.

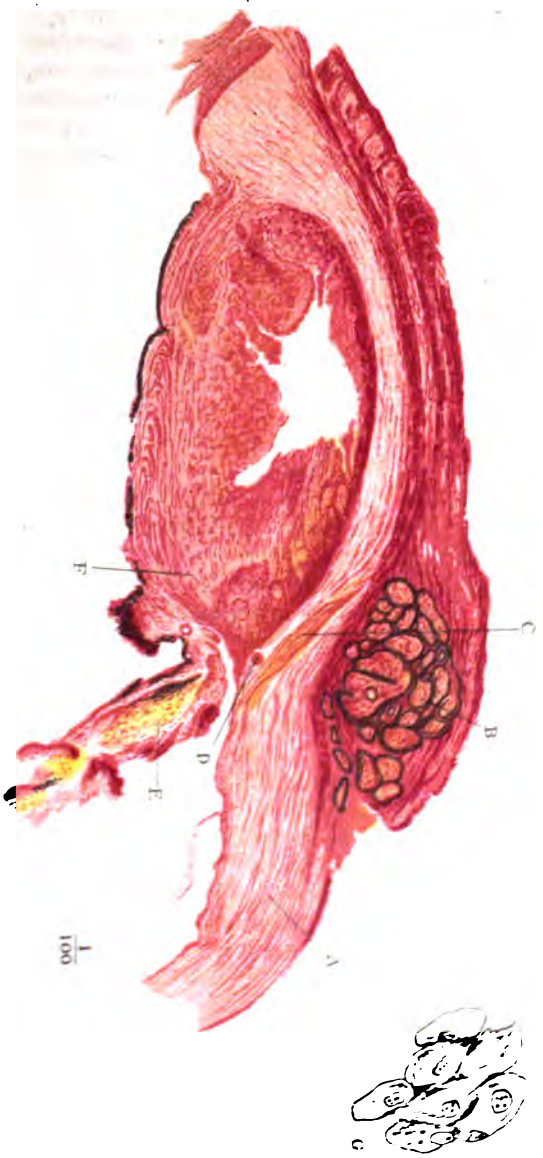

EPITHELIOMA DE LA CONJONCTIVE (O. Parisotti)

EPITHELIOMA DE LA CONJONCTIVE (O. Parisotti

Félix ALCAN, Editeur.

TUMEUR SÉBACÉE DE LA PAUPIÈRE INFÉRIEURE[1]

Par M. le professeur RICHET

(Leçon faite à l'Hôtel-Dieu)

Messieurs,

Nous allons opérer dans quelques intants un jeune homme de vingt-trois ans chez lequel, il y a cinq ans et demi — au mois de juillet 1879, — a commencé à apparaître une petite tumeur sur la paupière inférieure ou mieux sur son bord ciliaire. Pendant longtemps, il n'y fit guère attention; mais, au bout de deux ans, la tumeur s'était assez accrue pour devenir quelque peu gênante. C'est alors qu'il alla consulter le pharmacien le plus proche de sa demeure, lequel ne craignit pas d'intervenir chirurgicalement et de faire une incision sur sa tuméfaction qu'il considérait probablement comme un abcès. Mais cette petite opération ne donna issue à quoi que ce fût et la plaie se referma bientôt.

L'année d'après, en 1882, ce jeune homme vient à l'Hôtel-Dieu, entre dans le service de M. Le Fort, qui pratique l'ablation totale de la tumeur. Six jours plus tard, la plaie était cicatrisée et la malade rentrait chez lui guéri.

Mais à peine une année s'était-elle écoulée que la tumeur reparaissait; peu à peu elle augmentait jusqu'au volume qu'elle présente actuellement. C'est dans ces conditions qu'il est revenu à l'Hôtel-Dieu solliciter une nouvelle intervention.

M. Lefort n'étant plus à cet hôpital, cet homme est venu dans mon service.

Voici l'état dans lequel il s'est présenté : tumeur grosse comme l'amande d'une noisette de grosseur ordinaire, très gênante, difforme, très peu douloureuse, occupant toute la hauteur de la paupière et arrivant jusqu'au bord ciliaire, mamelonnée, lobulée, et présentant par transparence comme une teinte blanchâtre pictée de place en place, offrant enfin

1. *Gazette des hôpitaux*, n° 67.

l'apparence d'un kyste multiloculaire qui contiendrait une matière blanchâtre.

Mais quelle est celle-ci? Du pus? Non, le contenu de la tumeur paraît être de nature solide. Cette tumeur est-elle dure et élastique comme si elle était cartilagineuse? Pas davantage. Sa consistance, en réalité, est celle d'une tumeur renfermant de la matière sébacée.

D'autre part, lorsque l'on abaisse la paupière, on constate que le cartilage tarse n'est pas traversé par la tumeur, qui d'ailleurs ne présente aucune bosselure du côté de la conjonctive. Celle-ci est seulement rouge. Mais je ne suis pas sûr qu'elle n'ait pas contracté quelques adhérences avec le cartilage, que, peut-être, serons-nous alors forcé d'enlever.

La tumeur s'étend plus dans le sens transversal que dans le sens vertical, de telle sorte que la plaie que nous sommes dans la nécessité de faire sera surtout longitudinale. Elle entraînera une assez grande perte de substance, elle déterminera dans sa cicatrisation un renversement considérable de la paupière et un véritable ectropion cicatriciel. C'est là une complication opératoire qui va nécessiter immédiatement une opération secondaire d'autoplastie.

Mais de quelle nature est la tumeur qui nous occupe? Lorsque M. Le Fort a opéré cet homme pour la première fois, il a tout enlevé ; et cependant, au bout d'un an, nous la voyons récidiver. Serait-ce donc quelque affection de mauvaise nature? Il m'est impossible de me prononcer exactement à cet égard. Ce que je crois, c'est que nous avons affaire à une tumeur sébacée, ce qui néanmoins ne veut pas dire qu'elle ne soit pas sujette à récidiver.

J'ai eu l'occasion de constater, dans ma pratique chirurgicale déjà longue, plusieurs cas de récidive. Chez l'un d'eux, la tumeur fut examinée par M. Robin, qui y trouva quelques éléments sarcomateux. Leur nature nous explique pourquoi il y avait eu récidive.

Je vous citerai certain malade que je soignai alors que j'étais à la Pitié. Il s'agissait d'un homme qui présentait une tumeur sébacée énorme du nez. J'enlevai toute la tumeur.

J'avais bien constaté, dès avant d'intervenir, l'existence d'un petit ganglion sous-maxillaire; mais je l'avais attribué à l'irritation de la peau qui recouvrait la tumeur. Au point de vue opératoire, le résultat de mon observation fut excellent. Mais, peu de temps après, le ganglion sous-maxillaire augmentait de volume. A un moment donné, comme il paraissait s'abcéder, je donnai dans l'intérieur un coup de bistouri, pensant faciliter ainsi l'issue du pus, et je ne trouvai que de la matière sébacée analogue à celle de la tumeur nasale.

Bientôt les phénomènes d'envahissement du mal se multiplièrent, gagnant le côté opposé du cou. Puis l'affection récidiva au niveau du point primitivement opéré; et peu de temps après, le malade succombait à la généralisation du néoplasme. A l'autopsie, nous trouvions partout de la matière sébacée, matière dans laquelle M. Robin découvrit aussi des éléments sarcomateux.

C'était encore là pour moi un fait isolé, lorsque, quelques années plus tard, dans cet Hôtel-Dieu même, je reçus à la consultation une jeune femme porteur d'un kyste sébacé au niveau de la région sous-occipitale. J'ouvris la tumeur, me bornant à la presser et à la cautériser sans en faire l'ablation, engageant la malade, qui ne voulait pas alors entrer dans nos salles, à revenir un peu plus tard pour se faire opérer. Au bout de quelque temps, en effet, elle revenait; mais avec une tumeur plus volumineuse que la première fois. Je me décidai à en pratiquer l'ablation et je trouvai dans les parois du kyste de la matière sarcomateuse. Quelques mois plus tard, le mal récidivait encore.

En sera-t-il de même chez notre jeune malade âgé de vingt-deux ans que nous allons opérer aujourd'hui? Je ne saurais le dire. En tous cas, la nature de sa tumeur reste quelque peu suspecte à mes yeux. Cette incertitude même, la possibilité d'avoir affaire à une tumeur de mauvaise nature, sont des motifs de plus pour nous de vouloir faire chez lui une autoplastie immédiate. On sait, en effet, que cette opération secondaire peut être une garantie contre toute récidive. Du moins certains auteurs soutiennent cette thèse et no-

tamment M. Martinet (de la Creuse), dans un travail intéressant.

Voici donc l'opération que je vais pratiquer. Je vais faire deux incisions verticales en V, ouvert du côté du bord ciliaire; je disséquerai là deux petits lambeaux, j'enlèverai la tumeur. En somme, je manœuvrerai comme lorsqu'il s'agit d'un ectropion superficiel.

J'ai fait mettre de la cocaïne dans l'œil de notre malade, de façon à paralyser la sensibilité de la conjonctive; ce qui ne m'empêchera pas de recourir à la chloroformisation.

Professeur RICHET.

DU TRAITEMENT DE LA CATARACTE

Par le docteur GALEZOWSKI

Lorsqu'on passe en revue toutes les variétés des cataractes qui peuvent se présenter à différents âges, depuis le nouveau-né jusqu'à l'âge de quatre-vingt-quinze ans, on est frappé de la diversité considérable de leurs formes, et de la grande variété des phénomènes morbides, des troubles visuels, etc., qu'elles peuvent occasionner chez les différents individus. Tandis que, chez les uns, en effet, la cataracte n'occupera qu'un segment, une section, une fibre cristallinienne et ne troublera nullement la vision; chez d'autres, au contraire, l'altération même la plus légère de sa transparence, amènera des phénomènes morbides d'irisation, des myodésopies, de la photophobie plus ou moins intense. Tel individu deviendra par suite de sa cataracte myope à distance et presbyte pour la vision de près; tel autre, au contraire, qui aura porté pendant des années des lunettes convexes pour le travail, n'en aura plus besoin et se trouvera très étonné de pouvoir lire et écrire sans lunettes.

Une diversité pareille des phénomènes éprouvés par les cataractés ne peut s'expliquer que par la nature différente d'altération et la conformation des yeux eux-mêmes.

Si on ajoute à ces symptômes une diminution plus ou

moins grande de l'acuité visuelle allant jusqu'à la cécité, et, dans d'autres cas une simple fatigue de la vue ou une asthénopie, on verra alors bien facilement que le rôle du médecin commencera bien avant l'époque de la maturité de la cataracte. Il sera appelé pour donner son avis et ses conseils dans les circonstances les plus variées; on lui demandera d'apporter un soulagement aux phénomènes morbides que le malade éprouve. De plus, il sera obligé de se prononcer sur la question de savoir si la cataracte pourra être arrêtée dans sa marche, si elle est susceptible de guérir par l'usage des médicaments externes ou internes, ou bien si on sera obligé de pratiquer l'opération de la cataracte et par quel procédé.

Telles sont les différentes questions auxquelles nous nous proposons de répondre dans ce travail, car il ne suffit pas à un chirurgien de savoir faire une opération de la cataracte, lorsqu'elle est déjà arrivée à sa maturité: il faut aussi connaître quelle conduite il doit tenir en présence de telle ou telle autre variété de cataracte naissante ou en voie d'évolution, et quel conseil donner pour amener un soulagement ou un adoucissement à tel ou tel autre phénomène morbide.

Cette partie de la thérapeutique prophylactique constitue une des plus importantes de l'hygiène oculaire; elle exige de la part du chirurgien beaucoup de soin et de perspicacité, et elle ne peut être bien connue qu'après une longue expérience et une mûre réflexion.

Pour bien approfondir toutes ces différentes questions de la thérapeutique des cataractes, nous les divisons en trois chapitres : 1° conseils hygiéniques et prophylactiques; 2° thérapeutique médicale; 3° opérations de la cataracte.

1° CONSEILS HYGIÉNIQUES ET PROPHYLACTIQUES DES CATARACTES

I. — Les personnes atteintes de cataractes n'ont habituellement pendant longtemps aucune idée de l'existence d'une

altération quelconque de leur cristallin et il arrive même assez souvent que la vue ne se ressent point des opacités qui se produisent peu à peu et progressivement dans quelques couches corticales périphériques, isolées et éloignées de l'axe optique, de sorte que ce n'est que par hasard que le médecin, appelé à examiner les yeux avec l'ophtalmoscope, découvre les opacités.

En présence d'un fait pareil, et d'une découverte on pourrait dire de hasard, on doit se demander quel est le rôle du médecin, quel est son devoir. Doit-il avertir le malade qu'il est atteint d'une cataracte naissante ou bien est-il préférable de lui laisser ignorer la chose ?

La réponse ici est on ne peut plus simple, car il n'y a aucun intérêt et aucun avantage à jeter le trouble dans l'esprit du malade en lui annonçant le début d'une cataracte surtout lorsqu'on sait qu'elle est à peine commençante et qu'elle peut encore rester stationnaire pendant des années sans compromettre la vue. Mais l'existence d'une opacité cristallinienne nous oblige de bien examiner la santé générale de l'individu ; il faut, en effet, s'assurer, s'il n'existe pas de diabète, ou de la goutte et prescrire dans l'un comme dans l'autre cas un régime approprié.

Il faut modérer le travail, et empêcher le malade de se livrer à des occupations qui exigent une application de la vue par trop prolongée et trop assidue. En définissant exactement l'acuité visuelle de l'individu, et en lui choisissant des lunettes appropriées au degré de sa réfraction, on rendra un service réel au malade, car, par ces moyens, on lui fera éviter des fatigues inutiles et on ménagera autant les efforts d'accommodation, qui sont toujours on ne peut plus nuisibles dans les cataractes commençantes.

Il existe encore une autre indication non moins importante à remplir chez les personnes atteintes de cataracte commençante : c'est de s'assurer de l'état dans lequel se trouvent les membranes externes et internes de l'œil et de combattre par des moyens appropriés les moindres altérations qui y seront découvertes. C'est ainsi qu'on devra soigner des

conjonctivites et des blépharites ciliaires chroniques qui entretiennent une irritation constante dans les yeux, qui donnent lieu à une photophobie, souvent très intense et rendent de cette façon tout travail d'application pénible et par moments même impossible.

Les affections des voies lacrymales occasionnent très souvent une fatigue et même un trouble de la vue pendant le travail, tandis que l'opacité corticale périphérique n'en est qu'une simple coïncidence. C'est en soignant les maladies des voies lacrymales et en rétablissant le fonctionnement de ces organes qu'on arrivera à apporter un soulagement réel au malade.

On ne devra pas non plus négliger d'examiner attentivement le bord libre des paupières, pour s'assurer s'il n'y a pas de trichiasis ou d'entropion qui puissent amener une gène dans la vue, gêne que l'on sera tenté de rapporter à la cataracte commençante, si l'on n'y prend pas garde.

Les inflammations de l'iris, aiguës ou chroniques, les synéchies postérieures, devront être soignées avec le plus grand soin; on cherchera surtout à rompre les adhérences capsulo-iriennes, car elles constituent toujours une gêne pour la nutrition du cristallin et une complication pour une opération future de la cataracte.

La présence des synéchies postérieures nous oblige à rechercher s'il n'existe pas chez l'individu quelque crase de sang, tel que syphilis, diabète ou goutte; dans le cas affirmatif, on devra soumettre le malade de temps en temps au traitement et au régime que commandera son état constitutionnel.

II. — Dans les *cataractes corticales disséminées* progressives, dans celles surtout dont le segment antérieur tend à se prendre, il est nécessaire de prévenir peu à peu le malade de l'existence de la cataracte, mais en prenant, bien entendu, toutes les précautions pour n'éveiller aucune inquiétude dans son esprit. Quelquefois même, si on a affaire à une personne très nerveuse et très impressionnable, il sera préférable de ne confier ces renseignements qu'aux personnes de la

famille et de charger ces dernières de préparer le malade doucement à l'idée de la formation chez lui, dans un avenir plus ou moins éloigné, de la cataracte.

L'usage de lunettes dans cette forme de la cataracte est indispensable à un double point de vue; d'abord il faut garantir les yeux contre l'effet d'une trop vive lumière, contre l'éblouissement et la photophobie qu'éprouvent les malades; et c'est pour cela que nous leur recommandons de porter des conserves d'une teinte fumée claire ou d'une teinte bleue. Les nuances de ces verres ne doivent pas être trop foncées, autrement les malades se déshabituent trop de la lumière du jour et leurs yeux deviennent à la longue beaucoup trop susceptibles au grand jour. Il est indifférent d'avoir des verres plans ou bombés, en coquilles; cette dernière forme est préférable pourtant pour les personnes qui craignent trop la lumière. En prescrivant cette dernière forme, il faut recommander à l'opticien qu'il s'assure du paralléllisme des surfaces du verre coquille; les verres qui sont mal taillés pourraient augmenter le trouble de la vue et fatiguer les yeux.

Il faut aussi examiner les yeux au point de vue de leur réfraction, car, comme nous l'avons démontré ailleurs, les cataractes en se développant amènent un certain degré de myopie, et dans ces cas on pourra prescrire au malade, au lieu de verres simples, des verres concaves d'une teinte fumée ou bleue, ce qui garantira la vue contre une trop vive lumière et permettra en même temps de voir mieux à distance.

Une seconde indication à remplir chez les personnes atteintes de cataractes disséminées et progressives, est celle qui consiste à améliorer l'acuité visuelle. Nous savons que, au fur et à mesure que les opacités se développent dans le cristallin, l'acuité visuelle perd de sa netteté, et l'application des yeux à la lecture et l'écriture devient de plus en plus difficile, je dirai même impossible, si l'on ne remédie pas à cet état par des lunettes appropriées. En présence d'une cataracte progressive, il n'y a aucune nécessité de défendre au

malade le travail, qui est souvent la seule et unique ressource de son existence. Tout au contraire, on lui choisira des lunettes aussi fortes que l'on voudra, de 4, 5 et même de 6 dioptries convexes, pourvu qu'il puisse voir mieux à lire et à écrire, même en se rapprochant beaucoup du livre. Par ce moyen, on rendra le travail plus facile et on fera éviter la fatigue qui, pour les yeux cataractés, est toujours préjudiciable.

C'est en procédant de cette façon, que je suis parvenu bien souvent à assurer l'existence d'individus atteints de cataracte, pendant plusieurs années, avant que le moment soit venu de pratiquer l'opération. Je puis, à l'appui, rapporter l'observation suivante :

OBSERVATION

Cataracte corticale disséminée. — Acuité visuelle corrigée pendant deux ans avec des verres convexes de cinq et six dioptries. — Extraction de la cataracte. — Guérison.

Mme S..., âgée de cinquante-quatre ans, inspectrice dans les écoles de jeunes filles, s'était aperçue d'un affaiblissement de la vue vers la fin de l'année 1879. Elle se servait des lunettes convexes n° 2 dioptries, mais elle a eu besoin de prendre successivement sur ma recommandation, les n° 3 et puis 4 dioptries, ce qui lui avait suffi pour continuer ses occupations. En 1882, elle vint me voir toute désespérée, car elle ne pouvait plus voir suffisamment pour vaquer à ses affaires. Après l'avoir examiné avec l'ophtalmoscope j'ai constaté que les opacités cristalliniennes étaient très nombreuses, mais que vers le centre, il y avait des segments entiers complètement transparents. Avec les lunettes convexes de 6 dioptries, la malade pouvait, en effet lire les caractères n° 1 de l'échelle typographique. Je lui ai recommandé, en conséquence, de ne parler à personne de sa cataracte et de continuer son emploi d'inspectrice, en ayant soin de porter des lunettes concaves n° 2 dioptries, de la teinte fumée pour la vision au loin, et les verres convexes de 6 dioptries pour le travail. Je n'ai pas besoin de dire avec quelle joie mes conseils ont été reçus par la malade, qui avait vue, de cette

façon sauvée et son avenir assuré. Jusqu'en 1884, elle continua ainsi de se servir de ses yeux. En septembre 1884, pendant ses vacances, elle entra chez les sœurs Augustines de la rue Oudinot, et je lui ai pratiqué l'extraction de la cataracte le 21 septembre avec l'assistance de mes aides, MM. Parent, Parisotti et Despagnet. L'opération a été faite par mon procédé, sans iridectomie, elle a parfaitement réussi; la malade a retrouvé une acuité visuelle normale, de sorte que, avec un verre convexe de 13 dioptries, elle peut lire les caractères les plus fins de l'imprimé.

III. — Dans les *cataractes nucléolaires, séniles, centrales,* les mêmes conseils que nous avons donnés pour la forme précédente ne peuvent qu'être utiles, surtout en ce qui concerne l'usage des lunettes. Néanmoins, il est bon de signaler une particularité toute spéciale relativement aux verres grossissants.

Il arrive très souvent, que les personnes qui se servaient de lunettes convexes des numéros 2, 3 ou 4 dioptries, pendant plusieurs années consécutives, cessent tout d'un coup de voir avec ces verres, et distinguent beaucoup mieux sans lunettes, lisent et écrivent comme dans leur jeune âge, sans avoir recours à l'usage des lunettes convexes. Cette particularité est le résultat du gonflement du cristallin qui, en devenant opaque, s'est en même temps boursouflé et est devenu plus bombé, plus convexe qu'il n'était avant d'être malade. Par suite de cette modification de courbure, le foyer s'est raccourci, et l'œil est devenu myope, ce qui permet aux malades de lire et d'écrire sans lunettes, ou de ne se servir que des verres convexes de 1 ou 2 dioptries quand ils ont eu recours pendant plusieurs années aux verres très forts de 4 ou 5 dioptries.

Dans les cataractes à marche lente, la diminution de l'acuité visuelle atteint dans certains cas et très promptement un tel degré, qu'on ne peut améliorer la vue qu'en ayant recours à de fortes loupes. C'est ainsi que nous sommes obligés de prescrire à certains malades, qui ont besoin de lire leur correspondance ou de faire leurs comptes, l'usage

d'une loupe de 5, 6 et 10 dioptries. Quelquefois je suis arrivé à rendre à ces malades de très grands services en leur recommandant l'usage des lunettes convexes de 5 ou 6 dioptries simultanément avec une forte loupe convexe de 5, 6 ou 10 dioptries. Par cette combinaison ils grossissent très fortement les lettres et on leur procure le moyen de distinguer certains caractères, souvent même très petits.

IV. — Dans les *cataractes* [illegible], de même que dans les *cataractes polaires postérieures*, les rayons visuels centraux sont masqués et voilés par l'opacité, tandis que ceux qui passent par les parties périphériques et encore intactes du cristallin, arrivent à la rétine sans aucune confusion.

Pour faciliter donc la vision chez les personnes atteintes de cette variété de cataracte, nous leur recommandons d'instiller dans leurs yeux, une fois ou deux par semaine, une goutte de la solution faible d'atropine, de la duboisine ou de l'homatropine. En rétrécissant la pupille dilatée, on rend la vision aux malades plus nette et on leur procure le moyen de vaquer à leurs affaires, tandis que, sans ce moyen, ils resteraient tout à fait infirmes pendant de longues années.

Voici les formules des collyres mydriatiques, et des [illegible] dans lesquelles ils peuvent être employés sans inconvénient pendant de longues années :

℞. Eau distillée	30 grammes.
Sulfate neutre d'atropine	1 centigr.
℞. Eau distillée	30 grammes
Bromhydrate neutre d'homatropine	2 centigr.
℞. Eau distillée	30 grammes.
Sulfate neutre de duboisine	1 centigr.

Les cataractes centrales, nucléaires et polaires postérieures, sont très longues à se développer et on est souvent obligé d'employer pendant de longues années des collyres mydriatiques, ce qui peut être jusqu'à un certain point préjudiciable à cause des conjonctivites qu'ils peuvent pro-

voquer, comme on peut en juger par une observation que nous avons publiée ailleurs [1].

Pour éviter ces inconvénients, nous sommes obligés de modérer beaucoup l'usage des mydriatiques, et de ne les employer qu'à des intervalles éloignés de trois, quatre et six jours. Par moments, on suspendra même complètement ces collyres, si on s'aperçoit de la moindre irritation du côté de la conjonctive, et si on voit surtout apparaître vers le cul-de-sac conjonctival des boursouflures et des engorgements dans les papilles conjonctivales et dans les glandes folliculaires, ce qui sera consécutif à une irritation atropinique.

C'est pour faciliter la vision dans les cataractes centrales, par les portions périphériques du cristallin et pour éviter l'instillation prolongée d'atropine, qu'on avait proposé de pratiquer une iridectomie dans la partie inférieure de l'œil. Cette opération devait améliorer la vue pendant quelques années, et elle constituait en même temps le premier temps de l'opération de la cataracte, puisque l'iridectomie était toujours pratiquée dans l'extraction de la cataracte.

Je suis tout à fait opposé à cette opération préparatoire, d'abord parce que je n'excise plus l'iris dans l'extraction de la cataracte ; et puis, parce que je trouve qu'il est imprudent d'obliger le malade à subir une opération, et de l'exposer à toutes les péripéties et toutes les inquiétudes que peut donner l'idée d'une opération, surtout quand son effet ne doit être que passager.

V. — Les *cataractes congénitales* exigent de la part du médecin beaucoup d'attention et beaucoup de sollicitude. On vient très souvent le consulter relativement à la conduite que l'on doit tenir dans le cas d'une cataracte chez un nouveau-né, ou ce qui est encore plus grave chez un enfant de cinq à six ans, lorsqu'il doit commencer à faire ses études.

La réponse à ces questions n'est pas toujours très facile, elle dépend beaucoup de la forme de la cataracte et de son degré de développement.

1. Galezowski, *Des cataractes et de leur traitement*, Paris, 1885, p. 165.

En premier lieu, on doit garantir l'enfant contre une action trop vive de la lumière du jour, d'autant plus que nous savons que la moindre opacité du cristallin, soit de la capsule, soit de la lentille elle même, entraîne une photophobie plus ou moins moins intense. C'est ainsi que nous recommanderons aux parents de ne pas placer les lits des enfants en face de la fenêtre pour qu'ils ne soient pas éblouis à leur réveil. Lorsqu'on les fait sortir au grand air, il faut qu'ils aient une visière ou un chapeau à grands bords, ces derniers étant doublés de noir ou de bleu.

Les enfants de cinq ou six ans devront être surveillés avec la plus grande attention, au moment où ils commenceront leurs premières études de la lecture et de l'écriture. Une des premières indications à remplir sera de définir exactement le degré de réfraction des yeux atteints d'opacité cristallinienne, et d'obliger les enfants à porter les lunettes appropriées. On évitera, de cette façon, le développement de nystagmus et de strabisme, qu'on voit survenir chez ces enfants très souvent dans le premier âge, si on ne prend pas les précautions nécessaires.

Dans les cataractes zonulaires ou polaires postérieures, l'instillation du collyre d'homatropine pourra être utilement employée, car en dilatant la pupille, on éclaircira la vue et on leur fera éviter la fatigue.

Dr Galezowski.

HISTOLOGIE DE LA CHOROIDE

SYSTÈME NERVEUX

(Planche IV)

Par le professeur J. FONTAN

Je me suis occupé dans la première partie de ce travail de la structure générale de la choroïde, de ses vaisseaux et de l'endothélium supra-choroïdien. Il me reste à traiter des nerfs de cette membrane.

J'ai fait à ce sujet des recherches bien longues, et il faut en vérité être un histologiste convaincu, pour consacrer des mois et des mois d'un travail opiniâtre à la démonstration de quelque point ignoré ou obscur de notre trame organique; et cela afin d'avoir un jour à couronner son œuvre par dix pages de rédaction! Les problèmes d'histologie sont tels; inabordables pour beaucoup, ils restent ardus pour les mieux armés, et le chercheur qui en dégage une inconnue, si minime fût-elle, doit être satisfait de n'avoir pas employé son temps en pure perte. Ces réflexions n'ont pas pour but de grossir mes travaux, mais au contraire de faire comprendre que l'histologie de la choroïde, surtout en ce qui touche ses éléments nerveux, reste même à mes yeux un terrain incomplètement conquis, et dont personne ne pourrait à l'heure actuelle décrire le *système*. Je n'ai point pour moi la prétention d'avoir fixé ce système, comme d'autres ont fixé celui des nerfs de la cornée, et les faits que j'ajouterai aux descriptions antérieures laissent encore bien des lacunes à combler. Mais avant de décrire les détails que j'ai particulièrement observés et la manière dont je comprends la distribution des nerfs dans la choroïde, il me paraît indispensable de résumer quelques travaux récents peu connus en France et qui ont apporté déjà des éléments au problème.

Il est bien évident qu'il y a dans la choroïde des nerfs de passage qui sont les vrais nerfs ciliaires, et des nerfs de distribution ou nerfs choroïdiens proprement dits. Les premiers cheminent dans l'espace supra-choroïdien sans céder aucune branche nerveuse, mais non sans doute sans entrer en connexion avec les cellules nerveuses de cette région; les seconds, fournis par de certains nerfs ciliaires postérieurs, ressemblent aux vaisseaux perforants ou de distribution et auraient des terminaisons dans les divers organes de la choroïde : vaisseaux, bandes musculaires, etc. Tout cela est vrai mais purement schématique, et il est intéressant de rechercher comment se fait la topographie microscopique de cette distribution.

Tout le monde sait que H. Müller avait découvert des

groupes de cellules nerveuses en relation avec les rameaux nerveux, et que ces cellules parfois disséminées étaient souvent réunies en séries auquelles Müller donnait le nom de *plaques nerveuses;* d'autres fois il avait trouvé, dans des yeux atteints de choroïdite ancienne, une prolifération de noyaux dans les bandes nerveuses ou cordons nerveux choroïdiens.

Cette prolifération s'observe en effet souvent dans les yeux énucléés pour ophtalmie sympathique, ou dans les bulbes qui ont été l'objet de poussées irritatives multiples dans le tractus uvéal. Les cordons nerveux plats, qui portent très justement le nom de bandes nerveuses choroïdiennes, présentent alors sur de grandes étendues de leur longueur des séries confluentes de noyaux jeunes, dans lesquels on peut avec de l'attention discerner les cellules nerveuses, provenant des cellules multinucléaires préexistantes.

Schweigger[1] fit ensuite des recherches étendues sur ce sujet en anatomie normale. Décrivant la choroïde comme formée de trois couches, il déclare que la couche externe contient des gros vaisseaux et des nerfs; que la moyenne contient peu de vaisseaux et de nerfs; et que l'interne, remarquable par son réseau capillaire très serré, contient de nombreuses cellules ganglionnaires d'où partent des fibres nerveuses. Notons de suite que cette membrane interne de Schweigger est bien la choroïde capillaire, qui est immédiatement appliquée à la lame élastique.

Quelques années plus tard, le Dr Bolling Pope[2] de Virginie, étudiant l'anatomie pathologique de l'irido-choroïdite syphilitique, trouve dans l'examen de ces pièces une excellente occasion d'examiner les nerfs et les cellules nerveuses de la choroïde. Les yeux énucléés dans ces conditions ont en effet peu de pigment, et un bulbe oculaire semblable m'a aussi servi avantageusement de sujet d'étude.

B. Pope trouve d'abord le long des nerfs ciliaires, entre la

1. Schweigger, *Anat. pathologique de la choroïde.* — *Arch. für pathol.*, t. VI.

2. Bolling-Pope, *Opthalmic hospital Reports* 1864, analysé par Testelin in *Annales d'Oculistique*, 1866, p. 57.

choroïde et la sclérotique, des cellules bipolaires allongées et de petite dimension. Ces cellules lui ont paru être un petit élargissement du cylinder axis contenant un noyau comme celles que l'on rencontre dans divers organes et notamment dans les ganglions sympathiques. En général ces cellules sont isolées; toutefois elles peuvent être réunies en groupe comme Müller l'a indiqué, et ces groupes peuvent former de véritables petits ganglions au niveau du passage des nerfs ciliaires à travers la sclérotique. Les cellules isolées se rencontrent d'abord, mais en petit nombre, dans la supra-choroïde près des nerfs ciliaires (c'est-à-dire des troncs nerveux qui vont au cercle ciliaire), puis dans tout le stroma-choroïdien, où elles forment de véritables plexus, se reliant les unes aux autres soit par des fibres nerveuses isolées soit par des bandes. Tantôt ces cellules sont constituées d'un simple noyau situé sur le trajet d'une fibre, tantôt ce n'est qu'un renflement de la fibre, sans qu'on y puisse constater de noyau. Souvent ces cellules étaient de véritables cellules ganglionnaires, plates, et à noyaux multiples. B. Pope s'efforce de distinguer les cellules qui se trouvaient en rapport avec des fibres à myéline, de celles qui dépendaient des fibres grises. Mais il est inutile de le suivre sur ce terrain; parce que, à son époque, l'histologie des éléments nerveux, et les méthodes micrographiques n'avaient pas atteint cette perfection qui permet aujourd'hui de poursuivre ces recherches avec beaucoup plus de certitude. Aussi l'auteur a-t-il bien raison de se montrer hésitant à cause de la difficulté de distinguer ce qui est ou ce qui n'est pas substance nerveuse.

Quant aux terminaisons mêmes des fibres nerveuses de ce réseau, elles n'ont pu être précisées. Les nombreuses fibres lisses que Müller à décrites et qu'on regardait généralement alors comme formant la paroi externe des vaisseaux sont-elles en contact direct avec les terminaisons nerveuses? Pope n'a point de réponse a cette question : les fibres nerveuses aboutissent à des cellules, c'est tout ce qu'il a vu.

Il fallut plusieurs années pour que la technique des recherches nerveuses se perfectionnât, et l'application de ces

procédés à l'étude de la choroïde n'est clairement indiquée, à ma connaissance, que dans le travail de Gruenhagen sur les nerfs des procès ciliaires[1]. Il a employé tantôt la méthode de l'or, telle qu'elle est aujourd'hui devenue courante : eau acétique pendant une heure ou deux : chlorure d'or, $\frac{1}{2}$ p. 100, pendant une heure, et enfin réduction lente dans l'acide formique étendu de quatre fois son volume d'eau. On peut alors faire des dilacérations. Un autre procédé consiste à plonger les pièces, après un bain d'eau acidulée, dans une solution concentrée d'hématoxyline mélangée à parties égales de solution saturée d'alun. Je n'ai pas essayé ce dernier procédé.

Gruenhagen a vu des cylinder axis sans myéline former autour des procès ciliaires un plexus qui émet des rameaux grêles, lesquels accompagnent les vaisseaux. Des cellules multipolaires à pigment jaunâtre lui ont paru être de nature nerveuse.

Quoique je ne me sois pas occupé des nerfs de l'iris, je ne veux pas passer sous silence les travaux qu'Andréas Meyer[2] a faits sur ce sujet, travaux qui se rapprochent beaucoup des miens.

Il décrit trois espèces de nerfs :

1° Au bord ciliaire on voit pénétrer des nerfs à myéline, dont les uns forment de suite un plexus annulaire périphérique; les autres convergent vers la pupille en formant des plexus intermédiaires; tous perdent graduellement leur myéline et s'épuisent en un plexus terminal sphinctérien; le premier système constitue les nerfs musculaires;

2° Un deuxième plexus, qui présente à ses points nodaux des noyaux triangulaires ou oblongs, émet un réseau de filaments délicats, sans noyaux, mais granuleux comme celui de la cornée, et qui vient affleurer l'endothélium : c'est le système sensitif;

3° Des nerfs vaso-moteurs accompagnent les capillaires? et

1. Gruenhagen. — *Die nerven der Ciliarfortsätze*, in *Arch. für Neurol.*, vol. XXII, p. 369.

2. Andreas Meyer. — *Die Nervenendigungen in der Iris*, in *Arch. für Mikrosk.*, t. XVII.

les artères. Meyer fait remarquer que ces derniers se voient moins bien que dans la choroïde. Ceux-ci, en effet, forment autour du vaisseau un plexus cylindrique dont les filaments efférents s'enfoncent dans la tunique vasculaire. Des cellules sont adjointes tandis qu'on n'en trouve pas dans l'iris.

Nous retenons surtout de cette description la distribution en trois systèmes des nerfs de l'iris : nerfs musculaires, sensitifs et vaso-moteurs.

J'arrive maintenant à un mémoire important sur la matière : c'est celui de Goldzicher[1].

La supra-choroïde, dit-il, mérite le nom de couche nerveuse à cause de son riche réseau de nerfs et de cellules nerveuses. Elle est comme une gaine protectrice que les nerfs traversent, soit pour aller au cercle ciliaire, soit pour se distribuer à la choroïde même. Les nerfs sont en rapport direct avec le tissu pigmenté. Il y a passage direct des nerfs dans les cellules pigmentées étoilées.

Ce réseau nerveux de la supra-choroïde est très riche en groupes de cellules multipolaires disposées par séries d'une vingtaine environ.

Les artères ciliaires longues postérieures sont accompagnées de bandelettes musculaires et de fibres nerveuses spéciales. Ces fibres, formant des plexus en fourreau autour des vaisseaux, présentent des cellules ganglionnaires au niveau des divisions dichotomiques des artères. Enfin il me reste à citer l'article qu'Iwanoff a écrit pour le traité de Wecker[2]. Cet article, qui est surtout un résumé des travaux antérieurs et qui s'accompagne de plusieurs figures très démonstratives, a pourtant le défaut de manquer quelque peu de clarté. La choroïde proprement dite et le corps ciliaire y sont étudiés de front, et quand l'auteur y décrit deux plexus nerveux l'un superficiel qui court dans le supra-choroïde et s'engage avec les vaisseaux dans le stroma-choroïdien, et l'autre plus pro-

1. Goldzicher. — *Centralblatt für praktische Augenheilkunde*, février mars 1883.

2. De Wecker et Landolt, *Traité complet d'opthalmologie*, t. II, p. 261, 1884

fond qui se répand entre les faisceaux musculaires [illegible] se trouve [illegible] sur un terrain mouvant. [illegible] le système nerveux de la choroïde, en réalité [illegible] celui du corps ciliaire. La description d'Iwanoff renferme pourtant des points intéressants, comme on devait s'y attendre dans l'œuvre d'un anatomiste aussi distingué. Ainsi il fait très judicieusement remarquer que ce qui caractérise le réseau nerveux superficiel de la choroïde c'est son extrême richesse en cellules ganglionnaires multipolaires. L'autre réseau qui *paraît* (*) propre au cercle ciliaire n'aurait que de petites cellules bipolaires. Enfin les deux réseaux se différencieraient aussi par la nature de leurs fibres pâles, dans le premier ou vaso-moteur, et à contour foncé dans le second, ou réseau moteur.

En résumé, et sans rappeler par le menu, les descriptions que je viens de passer en revue, les auteurs qui se sont occupés jusqu'ici des nerfs de la choroïde ont surtout détaillé la disposition des nerfs dans la supra-choroïde ; ils y ont montré les troncs de *passage* et les rameaux de *distribution*. Ils ont suivi ceux-ci autour des vaisseaux, et ont ainsi établi que, en s'enfonçant dans le stroma-choroïdien, les fibres nerveuses conservent encore la propriété d'être chargées de temps à autre de cellules ganglionnaires. Mais où se terminent ces fibres ? On ne leur connaît pas d'autre terme que dans les tuniques vasculaires. A quel moment les fibres à myéline deviennent-elles de simples cylinder axis ? on l'ignore. Quelles sont en réalité les formes cellulaires qui méritent en divers points de la choroïde le nom de cellules nerveuses ? Les avis sont très partagés à ce sujet, car on les a décrites tantôt comme sphériques, ou allongées, bipolaires, multipolaires et étoilées, etc.

On voit qu'il reste encore du travail pour les chercheurs. Si l'on porte son attention sur une série de couches d'une choroïde dissociée, en prenant pour sujet d'étude l'œil du lapin albinos, ou l'œil à tapis des carnivores, on trouve très facilement des éléments nerveux dans la supra-choroïde. Pour peu que la pièce ait été traitée par les réactifs usités [illegible]

l'histologie du système nerveux, les rubans nerveux et les cellules ganglionnaires y apparaissent en telle quantité, qu'on serait tenté d'accepter la dénomination de *couche nerveuse* donnée par Goldzicher à cette membrane. A vrai dire, pourtant la supra choroïde n'est pas une couche très nerveuse, car un organe nerveux est celui qui renferme beaucoup de terminaisons nerveuses. La supra-choroïde est un lieu de passage et mériterait aussi bien ou plutôt aussi mal le nom de membrane vasculaire que celui de membrane nerveuse, à cause des nombreux vaisseaux qui la traversent. Toutefois la plupart des vaisseaux qui y passent, suivent leur voie sans s'anastomoser ni se diviser outre mesure; tandis que les nefs, même ceux qui sont destinés au corps ciliaire, se ramifient et s'accolent de manière à former un plexus que nous appellerons *plexus fondamental.*

Si nous traitons par la méthode de l'or (jus de citron, chlorure d'or $\frac{1}{100}$ eau additionnée d'acide formique), un œil de lapin albinos préalablement ouvert à l'équateur, si après réduction complète du réactif aurique, nous plaçons la pièce pendant quelques jours dans l'alcool au tiers, nous pouvons facilement séparer la choroïde de la sclérotique et enlever ensuite à la face interne de celle-ci une mince membrane plus ou moins continue qui est la supra-choroïde. Sur des yeux fœtaux on peut même laisser cette couche sur la sclérotique et l'examiner en place. Le réseau dont on cherche à saisir l'ensemble peut ainsi être aperçu. Il apparaît à un faible grossissement sous forme de linéaments d'un violet sombre, plus ou moins réguliers, courant sur le fond uniformément coloré en lilas par le chlorure d'or. Si l'on examine un cordon noir volumineux (pl. II, fig. 1, *a*) on voit qu'il se divise promptement en deux ou trois rameaux plus petits. Ceux-ci s'anastomosent (*b*), se fusionnent diversement et émettent des cordons plus fins (*c*), qui parcourent souvent en ligne droite des longueurs assez grandes. Puis brusquement ils semblent se tronquer, ou du moins ils perdent beaucoup de leur volume et se continuent par quelques filets très grêles (*d*). Il est évident qu'au point (*f*) où s'est effectuée cette brusque réduction de

volume, le nerf a dû plonger vers la choroïde, et que, comme il en est arraché, ce que nous voyons-là est un troncule brisé par notre dissociation. Je me permettrai de rappeler ici pour les nerfs ce que je disais des vaisseaux; les vaisseaux parallèles compris dans le plan extérieur de la choroïde émettent des branches perforantes ou pénétrantes qui viennent fournir à la partie interne le réseau de la chorio-capillaire. De même le plexus fondamental supra-choroïdien émet des branches perforantes qui sont les vrais nerfs de distribution intra-choroïdiens, et qui sont forcément brisés à leur origine par le décollement en couches que nous pratiquons.

Si maintenant au lieu d'un grossissement de 160 D dont nous nous sommes servis, nous examinons la même pièce avec un grossissement assez fort (600 D), nous constaterons que les cordons nerveux ont tous, dès qu'ils ont traversé la sclérotique, pris la forme de rubans plats, ainsi que les auteurs les décrivent dans l'iris. Ces rubans sont formés presque exclusivement de fibres pâles. Chez le chien j'ai trouvé des fibres à myéline nombreuses; mais chez l'homme comme chez le lapin on ne voit de fibres à myéline bien nettes que dans les rameaux qui se dirigent presque sans s'amincir vers le corps ciliaire. Ces fibres perdent alors leur myéline à l'entrée du corps ciliaire ou de l'iris. Les rubans du plexus fondamental (fig. 2, pl. II) sont donc formés presque exclusivement de fibres à noyaux multiples, ce qui leur donne un aspect très régulier avec leurs lignes parallèles, droites ou à peine flexueuses, et leurs noyaux allongés, nombreux, semés avec une régularité parfaite, bien colorés en particulier par l'hématoxyline.

Dans les points (*a*) où ces rubans se divisent ou se fusionnent, il y a toujours un entrecroisement, une sorte de décussation de quelques fibres qui se jettent dans l'une des divisions, alors que leur position dans le ruban semblait les destiner à une autre. Il en résulte que les commissures ne sont pas nettes, et que le ruban est en somme plus volumineux, plus étalé au niveau des divisions que partout ailleurs.

Les lamelles élastiques et endothéliales de la supra-chor-

encombrent toujours plus ou moins la préparation, et les cellules pigmentées (*b*), sauf dans le cas d'yeux atteints d'irido-choroïdite ancienne, ou mieux encore de staphylome antérieur avec amincissement de la choroïde sans lésion irritative, comme celui qui nous a fourni le sujet de la figure 2, on obtient des préparations très suffisamment démonstratives, et qui valent par suite beaucoup mieux que les yeux de divers animaux. Quelques fibres nerveuses, détachées de ces rubans, se rencontrent isolées dès ces couches superficielles et paraissent par suite devoir s'y terminer. Elles ne sont pas constituées par des tubes à myéline complets, ni par des fibres de Remak proprement dites mais bien par des cylinder axis qui présentent encore de temps en temps de petits amas cylindriques de myéline, bien noircis par l'acide osmique. La forme parfois assez régulière de ces petits cylindres, qui sont comme emprochés par le cylinder axis (pl. II, fig. 3), a pu faire croire à quelques observateurs à l'existence de noyaux développés à l'intérieur de la fibre, ou de cellules allongées avec lesquelles les cylinder seraient en connexion par *pénétration directe*. Cette hypothèse, assez étrange, se trouve ainsi expliquée.

J'ai longuement recherché, sans pouvoir fournir une réponse satisfaisante, où se terminaient ces fibres isolées. Je ne les ai vu ni pénétrer plus avant le stroma-choroïd en, ni s'engager dans les parois des vaisseaux. Je suis donc porté à croire qu'elles se perdent dans les lamelles de la supra-choroïde.

Ainsi il me paraît bien démontré que quelques-uns ont pris pour de véritables cellules, ou pour des noyaux, les renflements ou amas de myéline que les tubes nerveux sur le point d'être réduits à leur cylindre axe, présentent sur leur trajet, dans la choroïde comme partout ailleurs dans l'économie.

On peut voir dans la même figure de la planche II, d'autres cellules qui ont pu prêter à une erreur analogue, c'est-à-dire être envisagées comme des cellules nerveuses. Les lamelles supra-choroïdiennes sont formées non seulement d'une membrane élastique revêtue d'un endothélium, mais aussi d'une mince couche de tissu conjonctif, c'est-à-dire en somme d'une

trame cellulaire. Cette trame affecte quelque peu le type du tissu muqueux. Elle est constituée de cellules plates (*b*) extrêmement irrégulières, à prolongements multiples, rameux et déliés, qui s'anastomosent de manière à former une nappe plate de tissu muqueux, semblable à celui de la moelle osseuse à forme muqueuse. Ces cellules avec un volumineux noyau oblong, pourraient être prises à première vue pour des cellules des cornes antérieures de la moelle, ou de celles qu'on rencontre dans le plexus intestinal d'Auerbach. Mais je crois pouvoir affirmer que telle n'est pas leur nature. D'abord elles constituent une véritable nappe occupant l'étendue totale de chacune des lamelles supra-choroïdiennes; puis les fibres nerveuses isolées que nous avons précédemment décrites, n'entrent point en connexion avec elles; enfin elles sont moins colorées par l'acide osmique et par l'hématoxyline que les éléments nerveux ou que les noyaux d'endothélium.

Dans la pièce dissociée représentée fig. 3 de la planche II, les petits noyaux représentés en C. C. correspondent précisément à cet endothélium. Les corps cellulaires n'en sont pas visibles et ils sont petits, ronds, et fortement colorés. Il est du reste facile de voir par la mise au point qu'ils appartiennent à une surface de revêtement, tandis que les grandes cellules multipolaires connectives appartiennent à un plan.

En résumé, dans la supra-choroïde, on trouve des rubans volumineux formant plexus fondamental, et des fibres isolées distribuées aux lamelles séreuses. Toutes ces fibres sont soit des tubes à myéline (rares), soit des cylindres axes isolés, soit surtout des fibres pâles. Ces éléments sont chargés des corps nucléaires qu'ils comportent comme partout ailleurs, et que je ne décrirais pas davantage, parce qu'ils ont été suffisamment décrits par les auteurs.

Voyons maintenant quels éléments nerveux on rencontre dans la couche la plus extrême du stroma-choroïdien, ou couche des gros vaisseaux parallèles.

En pratiquant une dissociation de la choroïde de manière à avoir, étalée sur la lame de verre, cette couche seule, laquelle ne correspond qu'au cinquième de l'épaisseur

stroma-choroïdien sur des yeux à tapis, et au tiers sur l'œil humain, on voit alors les vaisseaux parallèles former dans la masse pigmentée de larges sillons clairs, presque lumineux, à peu près rectilignes et dans lesquels on peut, en faisant varier le point, voir tous les détails de structure des vaisseaux : paroi conjonctive, paroi musculaire, paroi endothéliale. Mais la première (paroi conjonctive) n'est transparente que sur des yeux albinos ou à pigment raréfié. Sur des yeux sombres, cette tunique est au contraire complètement envahie par les cellules pigmentaires, si bien que les vaisseaux paraissent formés par deux tuniques seulement et séparés les uns des autres par des bandes de tissu pigmenté. Pour éclaircir ces bandes noires dans lesquelles justement nous cherchons des éléments nerveux, il faut soit racler la membrane étoilée avec le corps d'une aiguille à plat, tandis qu'une autre pointe d'aiguille immobilise la pièce par un de ses coins, soit multiplier les déchirures, procédé plus mauvais que le précédent. En tout cas il faudra comprimer et presque écraser la pièce sous le couvre-objet. Un grand nombre de cellules pigmentées du stroma sont ainsi arrachées et écartées, et celles qui restent en place sont très sensiblement éclaircies par rupture et perte de leurs grains de pigment. En comparant des pièces ainsi obtenues à celles qu'on prépare plus simplement avec des yeux albinos, on peut s'assurer que ces manœuvres n'altèrent pas beaucoup la structure du stroma. Or, si l'on a agi ainsi sur des choroïdes préalablement traitées par le chlorure d'or, puis par l'alcool au tiers, on apercevra dans les espaces inter-vasculaires les plus clairs, des éléments nerveux fort importants et qui n'ont pas, je crois, encore été décrits dans cette membrane (fig. 4, pl. II).

Ils consistent en petits faisceaux pâles (*a*), irréguliers, assez flexueux, légèrement teintés en lilas par le chlorure d'or, ou même tout à fait incolores s'ils sont très ténus. De temps en temps quelques noyaux oblongs (*b*), rares, sont mis en relief par l'hématoxyline sur le trajet de ces fibrilles.

En les examinant à un fort grossissement, on peut voir que ces faisceaux sont constitués d'un ou deux tubes

nerveux à myéline, entourés d'un certain nombre de fibres de Remak. Ces faisceaux se poursuivent assez longuement entre les vaisseaux, sans s'associer à la paroi de l'un ou de l'autre, mais émettant de temps en temps des fibrilles, ou des cylindres axes dépouillés de myéline qui paraissent destinés à la gaine vasculaire.

Dans les points où un hasard de préparation à produit une bonne dissociation, on peut s'assurer que certaines des fibres constitutives de ces faisceaux s'anastomosent entre elles, et sont munies de noyaux fréquents. Ce sont manifestement des fibres de Remak. D'autres moins pâles paraissent être des cylindres axes dénudés. Enfin ce qui ne fait pas de doute, c'est la présence, au sein de ce petit ruban, d'un tube complet, le plus souvent solitaire.

Ces très fins faisceaux traversent souvent des groupes cellulaires tout différents des noyaux qui y sont inclus dans tout leur parcours. Ces groupes cellulaires apparaissent nettement colorés en violet par le chlorure d'or lui-même, sans hématoxyline. Ils sont formés de gros éléments sphéroïdes (*c*) ou pyriformes *situés latéralement et appendus par un pédicule* aux faisceaux dont il est question. Ces cellules volumineuses, à noyau clair, à contours ronds, pleines, et peut-être distendues par le chlorure d'or, offrent tous les caractères des cellules ganglionnaires à fibres spirales. Je me sers de ce mot, non que j'ai vu la fibre spirale. Je ne l'ai vue, comme d'autres histologistes, ni ici ni ailleurs. Je ne la nie pas, et je ne la discute même pas en ce moment. Car c'est là une des questions les plus difficiles de l'anatomie générale. Tout ce que je veux constater, c'est que les cellules que je décris actuellement dans la choroïde sont identiques d'aspect aux cellules à fibres spirales, décrites par exemple dans le cœur et dans d'autres ganglions périphériques.

Les cellules forment de petits groupes composés de quatre ou cinq éléments, ou bien se montrent isolées. Elles flottent dans le liquide de la préparation, sur un pédicule, quelquefois distinct, mais le plus souvent sur un simple point d'insertion à peu près sessile. J'ai trouvé ces éléments chez

l'homme, le chien, et le lapin; parfois je n'ai pu en rencontrer, ce que j'attribue à l'infidélité des préparations auriques. En tout cas, ces cellules, parfaitement caractérisées, n'ont jamais été vues par moi ailleurs que dans le stroma intervasculaire de la portion externe de la choroïde. Elles n'existent ni dans la supra-choroïde proprement dite, ni dans les couches plus internes entre les vaisseaux moyens ou capillaires.

J'ai poursuivi la recherche des éléments nerveux dans les couches plus internes de la choroïde. Dans la couche pigmentée des vaisseaux perpendiculaires, ou branches perforantes qui se dirigent vers la chorio-capillaire, on retrouve des fibres avec des noyaux.

Les vaisseaux, comme je l'ai dit plus haut, ne se capillarisent pas avant la chorio-capillaire, et leur changement d'organisation est alors brusque comme leur changement de direction. Ils ont donc constamment dans le stroma-choroïdien une paroi musculaire et endothéliale.

Or il est facile de suivre le parcours de fibres qui longent ces gaines vasculaires et s'y terminent. Mais, chose remarquable, ici encore on trouve des fibres de deux espèces, les unes pâles, chargées de noyaux qui sont soit appliqués sur elles, soit développés à leur intérieur; les autres plus réfringentes et manifestement formées d'un cylinder axis dépouillé de myéline. Ce sont ces dernières que l'on voit fréquemment se terminer de la manière suivante (fig. 5, pl. II). Le cylinder (*a*) qui suit à peu près parallèlement la tunique externe du vaisseau rencontre de temps en temps un amas de cellules nerveuses, véritable ganglion (*b*), qui comprend tantôt une ou deux cellules, plus souvent un nombre assez élevé et que j'ai vu aller jusqu'à une quinzaine. Ces cellules très volumineuses, et que le chlorure d'or gonfle certainement, sont en général bipolaires. Elles ont un noyau foncé avec un nucléole, et quelquefois un second noyau pariétal plus petit. Elles sont comme tassées dans une coque ou gaine, qui les sépare du tissu conjonctif, qui les enferme complètement et leur donne *ainsi l'individualité* d'un corps ganglionnaire

indépendant. Chaque ganglion est traversé au moins par une fibre nerveuse et quelquefois par plusieurs.

Le cylinder efférent (*g*) d'un ganglion des parois vasculaires, prend presque aussitôt une direction oblique, et pénètre brusquement à travers les tuniques externes du vaisseau; il s'arrête contre les fibres musculaires circulaires (*b*). Là le cylinder se divise en fibrilles terminales très fines au nombre de trois ou quatre formant bouquet. Parfois les divisions sont plus nombreuses et se font alors dichotomiquement : au niveau de ces divisions et des anastomoses qui en résultent avec des fibrilles voisines, il existe de petits renflements triangulaires (*c*) qui ressemblent à une cellule. La vérité est que la forme triangulaire est due à la distribution même des fibrilles qui s'écartent les unes des autres pour former des divisions. Mais ces renflements sont nucléaires : ils contiennent un petit corps ovoïde bien net (*d*), et qui semble être un noyau sans protoplasma.

En se divisant et se subdivisant, les fibrilles devenues très fines suivent un trajet en zigzags irréguliers, portent quelquefois à leurs coudes de petits renflements sombres (*e*) et se terminent enfin par épuisement au contact des fibres musculaires circulaires. Cette disposition est représentée par la figure 5 pl. II, dessinée à la chambre claire sur une choroïde de lapin albinos, traitée par le chlorure d'or. J'ai du reste obtenu la même démonstration avec l'acide osmique.

Ces terminaisons peuvent être suivies jusqu'au contact de la couche chorio-capillaire, c'est-à-dire tant que les vaisseaux [illegible] des fibres musculaires. [illegible]

ments qui n'ont point de rapport avec les vaisseaux. On devra les rechercher surtout sur les choroïdes à tapis qui offrent une grande épaisseur de tissu sans pigment immédiatement en dehors de la chorio-capillaire. On y voit alors de minces bandelettes nerveuses, très chargées de noyaux latéraux non pédiculés, qui s'insinuent très obliquement entre les fibres-cellules du tapis, et se terminent librement sans entrer en relation avec les vaisseaux. J'ignore si ces terminaisons se font au contact de certains éléments cellulaires, ou si traversant la chorio-capillaire et la limitante interne, elles se feraient contre l'épithélium sous-rétinien, à la manière des terminaisons nerveuses décrites par quelques-uns dans les épithéliums glandulaires. J'ai longuement cherché, mais toujours sans succès, à vérifier cette hypothèse.

Je me résume en quelques mots.

Il y a dans la choroïde un plexus fondamental ou externe qui est formé dans la supra-choroïde par les ramifications des nerfs ciliaires. Ce plexus contient des fibres pâles et des tubes complets; il est riche en cellules ganglionnaires.

De ce plexus partent d'abord les nerfs vaso-moteurs, dont on peut suivre le parcours et étudier les terminaisons partout où les vaisseaux ont des fibres musculaires, c'est-à-dire jusqu'à la chorio-capillaire exclusivement; les nerfs vaso-moteurs ont des cellules ganglionnaires et des noyaux propres, et forment avant de s'épuiser de véritables plexus terminaux.

Indépendamment du système vaso-moteur, on trouve dans la zone externe de la choroïde un réseau nerveux, chargé de cellules spirales très remarquables et que l'on n'avait pas signalées encore. Peut-être ces éléments sont-ils en relation avec l'innervation des muscles choroïdiens qui sont indépendants des tuniques vasculaires.

Enfin, dans toute l'épaisseur de la membrane, on trouve de fins plexus fibrillaires et nucléaires qui n'ont point de connexion avec les portions motrices et vasculaires de la choroïde. Ces plexus qui sont sans doute en relation avec la sensibilité ou les fonctions secrétoires constituent à mon avis

le desidératum le plus intéressant de tout le problème choroïdien.

Dr J. FONTAN.

EXPLICATION DE LA PLANCHE IV

Fig. 1. — Plexus fondamental supra-choroïdien.
a. — Cordon nerveux volumineux.
b. — Formation du plexus fondamental.
c. — Rameaux efférents supra-choroïdiens.
d. — Fibrilles des terminaisons superficielles.
f. — Point d'arrachement des fibres pénétrantes.
Fig. 2. — Même plexus grossi de 600 D.
a. — Commissure.
b. — Fragment de lamelle supra-choroïdienne.
Fig. 3. — Dissocation d'une lamelle supra-choroïdienne.
a. — Renflement cylindroïde de myéline sur un cylinder axis.
b. — Cellules plates connectives multipolaires.
c. — Noyaux de l'endothélium.
Fig. 4. — Cellules ganglionnaires de la couche externe.
a. — Faisceaux pâles contenant un ou deux tubes à myéline.
b. — Noyaux oblongs.
c. — Cellules à fibres spirales.
d. — Une lamelle choroïdienne externe.
Fig. 5. — Terminaison des vaso-moteurs.
a. — Fibre nerveuse vaso-motrice.
b. — Fibre musculaire circulaire.
c. — Renflements triangulaires au niveau des divisions des fibrilles.
d. — Noyaux des renflements.
e. — Renflements des coudes des fibrilles.
f. — Ganglion nerveux.
g. — Cylinder efférent.

CONTRIBUTION
A L'ÉTUDE DE L'EMBRYOLOGIE DE L'ŒIL

Par le docteur Real y BEYRO[1]

§ I. — DU DÉVELOPPEMENT DU CORPS VITRÉ ET DE LA CAPSULE VASCULAIRE DU CRISTALLIN

L'étude du corps vitré ne peut être séparée de celle de la capsule vasculaire du cristallin. En effet, d'après nos obser-

1. Le mode de développement de l'œil est encore bien peu connu, malgré de nombreux travaux tout récents, car les diverses opinions émises sont la

vations, les réseaux vasculaires qui constituent ces deux organes dans la première période de la vie fœtale sont insé-

plus souvent contradictoires. Aussi c'est avec le plus grand intérêt qu'on va lire le travail que vient de publier le Dr Real y Beyro *sur l'embryologie de l'œil* (Coccoz, édit.), travail très important qu'il a fait sur les conseils de son éminent maître M. Mathias Duval.

Dans le cours de ses recherches, le Dr Real fut frappé du rôle relativement restreint que joue le tissu mésodermique dans la constitution des différentes parties du globe oculaire, contrairement à l'opinion généralement admise. « En effet, dit-il, nous avons vu que la choroïde ne prenait pas naissance sur place par différenciation du tissu mésodermique qui enveloppe la *vésicule oculaire secondaire;* nous avons constaté qu'elle se développait ne même temps que la *vésicule oculaire primitive*, parallèlement à cette vésicule, et qu'elle était une dépendance de la *pie-mère cérébrale*. Ensuite nous avons vu l'iris prendre naissance au niveau des bords de la *vésicule oculaire secondaire* par bourgeonnement du réseau de la *chorio-capillaire;* enfin, nos observations nous ont démontré que le réseau *oculo-pie-mérien* qui enveloppe la *vésicule oculaire primitive*, s'invagine en même temps que la paroi *distale* de cette vésicule et forme le réseau du corps vitré, c'est-à-dire le corps vitré embryonnaire. »

Pour lui, le tissu mésodermique ne forme à lui tout seul que la coque fibreuse de l'œil, c'est-à-dire la cornée et la sclérotique. Aussi, pour arriver à cette conclusion, il dirige toutes ses recherches sur l'étude du réseau vasculaire *oculo-pie-mérien* et démontre que c'est lui qui joue dans la constitution de l'œil le rôle très étendu qu'on a attribué jusqu'à présent au tissu mésodermique.

Ce travail est divisé en quatre parties.

Dans un premier chapitre consacré aux généralités, après avoir passé en revue le développement des vésicules cérébrales et la disposition que prennent les parois de la vésicule cérébrale antérieure pour donner naissance aux diverticules optiques, l'auteur fait une étude d'ensemble sur le développement des parties essentielles du globe oculaire.

Dans le deuxième chapitre, il traite de la fente oculaire fœtale.

Le troisième comprend l'étude du tractus uvéal chez les oiseaux et les mammifères : 1° le développement de la chorio-capillaire et la formation de la choroïde; 2° le développement du corps ciliaire et de l'iris.

Enfin le quatrième et dernier chapitre est consacré au corps vitré embryonnaire, à son origine et au développement du réseau vasculaire qui le constitue.

L'analyse la mieux faite ne pourrait que donner une idée fort incomplète et peu exacte d'un pareil travail. Aussi avons-nous voulu nous contenter de indiquer la division, préférant donner en entier à nos lecteurs, grâce à l'obligeance de l'auteur, le quatrième chapitre qui a trait au corps vitré, chapitre qui est de beaucoup le plus important, car il contient des idées toutes nouvelles sur cette question si intéressante de l'embryologie de l'œil.

F. DESPAGNET.

parables, et ne sont qu'une seule et même formation, qui est le corps vitré embryonnaire.

A une période plus avancée de la vie fœtale, la portion de ces réseaux qui correspond au corps vitré disparaît. Au contraire, au niveau du cristallin, les réseaux hyaloïdiens persistent, et le cristallin se trouve enveloppé par cette portion persistante jusqu'à la fin de la gestation. C'est seulement quand cet état est réalisé que le cristallin possède une véritable capsule vasculaire.

Nous avons donc à étudier successivement le développement du corps vitré embryonnaire, ses rapports avec le cristallin, et, pour terminer, la capsule vasculaire proprement dite.

Comme nous l'avons dit plus haut, van Baër et ses contemporains ignoraient le phénomène de l'invagination de la vésicule oculaire primitive. Par suite, il leur était impossible de concevoir et l'origine et le mode de traitement du corps vitré. Ils durent recourir à une hypothèse : la vésicule oculaire primitive serait remplie par un liquide analogue à celui des ventricules cérébraux, lequel se solidifierait, et c'est aux dépens de ce liquide, ainsi solidifié, que le corps vitré prendrait naissance. Ces idées régnèrent jusqu'à Huschke (1831). Ce dernier, en démontrant l'invagination de la vésicule primitive, ruina définitivement la théorie de von Baër. Enfin Schœler, dans sa dissertation inaugurale (*De oculi evolutione in embryonibus gallinaceis*, Dorpat, 1848), crut démontrer que le corps vitré naissait d'un prolongement de mésoderme qui pénétrait dans la vésicule oculaire secondaire.

Longtemps après, Kölliker est venu confirmer les observations de Schœler en ce qui concerne l'homme et le poulet. Chez un embryon humain de quatre semaines, il dit avoir constaté la présence d'un bourgeon mésodermique qui pénétrait de bas en haut dans la cavité de la vésicule oculaire secondaire et allait se placer entre le feuillet distal de cette vésicule. Mais, détail important, dans l'épaisseur de ce bourgeon et près de la face postérieure du cristallin se tro

vait une anse vasculaire, qu'il regarda comme le premier indice des vaisseaux du corps vitré. Depuis, His, Lieberkühn, Mihalkowicz, J. Arnold, Kessler et beaucoup d'autres ont observé les mêmes phénomènes chez les mammifères et les oiseaux. Pour tous, sans exception, cette excroissance qui pénètre dans l'œil est un prolongement mésodermique.

Kölliker et Lieberkühn avancèrent, il y a quelques années, qu'au moment de l'invagination de la vésicule primitive, le cristallin, en se développant, poussait devant lui une mince lame de tissus provenant du mésoderme, qui se moulait sur la concavité de la vésicule secondaire. Ils firent jouer à cette lame un rôle prépondérant dans la genèse du corps vitré et de la capsule cristallinienne, opinion que reproduisirent Zernoff, Arnold et His.

Dès lors, la question de l'origine du corps vitré des oiseaux et des mammifères pouvait sembler complètement élucidée. Aux notions vagues et insuffisantes que l'on possédait sur l'origine du corps vitré et de la capsule, venaient se substituer des données claires et précises, pouvant se résumer dans les deux propositions suivantes :

1° Le tissu mésodermique ambiant pénètre dans la vésicule secondaire;

2° Dans l'épaisseur de ce tissu se développent les vaisseaux du corps vitré; mais ici il y a divergence, et l'accord est loin de se faire en ce qui concerne la nature et la constitution de ce dernier.

Or, ces formules si simples ne sauraient être considérées comme l'expression de la vérité. Nos observations, basées sur l'étude d'un certain nombre d'embryons de mammifères (chiens, rats, moutons, cobryes) et d'oiseau (poulet), nous conduisent à des conclusions diamétralement opposées à celles des auteurs cités plus haut.

Comme nous l'avons déjà dit, la vésicule primitive des mammifères et des oiseaux est enveloppée, dès son apparition, par un réseau vasculaire qui devient plus riche et plus apparent avec l'âge. Nous rappellerons que ce réseau fait corps avec le feuillet céphalique, dont les cellules s'insinuent

dans son épaisseur et combien ses mailles. Nous avons démontré enfin qu'il constitue une dépendance, un diverticulum de la pie-mère cérébrale. Selon nous, à ce réseau revient le rôle principal dans le développement du corps vitré.

Chez les mammifères, le feuillet distal de la vésicule primitive, en s'invaginant, entraîne avec lui son enveloppe vasculaire. Celle-ci, une fois l'invagination accomplie, se comporte d'une façon différente suivant les régions.

1° En avant, au niveau du cristallin en voie d'évolution, elle se place entre celui-ci et le feuillet distal de la vésicule secondaire, coiffant le cristallin comme l'ont indiqué Kölliker et autres auteurs. Seulement, tandis que pour ceux-ci cette sorte de capuchon est une émanation du mésoderme, nous le considérons comme un vrai réseau vasculaire. En effet, au niveau des bords de la vésicule secondaire, il se continue sans démarcation avec la *chorio-capillaire*. Nous rappelons que notre observation se rapporte à une période peu avancée de la vie embryonnaire, alors que la vésicule du cristallin est en voie de formation. Sur un embryon plus âgé, en effet, la présence des vaisseaux ne serait nullement probante, attendu que des vaisseaux capillaires auraient pu se développer dans une lamelle mésodermique. De ce que nous avons dit dans les chapitres précédents ressort, croyons-nous, la démonstration bien nette de la nature vasculaire du prétendu feuillet mésodermique signalé par Kölliker et Mihalkowicz, entre l'ectoderme et la paroi distale de la vésicule primitive, chez les mammifères.

2° En bas, sous le cristallin et au niveau de la fente fœtale, ce capuchon vasculaire est pourvu d'un pédicule plus large en avant qu'en arrière et constitué essentiellement par des vaisseaux qui remplissent l'espace qu'ils traversent.

3° En arrière du cristallin, la fente est occupée par le prolongement postérieur, en forme d'éperon, du susdit pédicule, qui se termine en pointe au niveau de l'invagination du nerf optique. Dans cette région, comme dans les précédentes, on voit le réseau vasculaire invaginé communiquer, sur les bords de la fente, avec le réseau extérieur.

Durant les premiers stades du développement, l'espace compris entre le cristallin et le feuillet distal de la vésicule oculaire secondaire est très réduit, surtout en haut. En ce point, la lentille et la paroi vésiculaire, presque accolées, ne laissent place qu'à une mince lamelle vasculaire. Mais en bas, l'espace est plus considérable, grâce au mode d'insertion du nerf optique et à la forme de la vésicule secondaire, dont la paroi postéro-supérieure représente un plan incliné de haut en bas et d'avant en arrière. Ici, la couche des vaisseaux, plus à l'aise, prolifère; les nouveaux capillaires s'anastomosent, et le pli que forme la lamelle vasculaire invaginée au niveau de la fente se transforme en un bloc de vaisseaux qui ne tarde pas à combler cette fente. De nouveaux vaisseaux continuant à se créer, et des anastomoses s'établissant entre eux au fur et à mesure de leur développement, les bords de la fente sont dépassés. Il en résulte que le pédicule de la membrane capsulaire s'unit au réseau du corps vitré et ne saurait en être séparé; aussi, à cette période de la vie embryonnaire, est-il impossible de constater l'existence d'une membrane distincte jouant le rôle de capsule cristallinienne.

De ces faits résulte pour nous la conviction que le corps vitré embryonnaire moulé sur la face postérieure du cristallin forme à ce dernier une capsule, ou plutôt une cupule primitivement ouverte en avant, mais que cette capsule n'est nullement, à ce moment du moins, constituée par une *membrane vascularisée*. Plus tard, la capsule se développe, ou plus exactement se différencie; mais cette différenciation appartient à une période ultérieure, et nous l'étudierons plus tard.

Maintenant, quelle est la nature du corps vitré embryonnaire? Est-il exclusivement composé de vaisseaux? Nous ne craignons pas de répondre affirmativement. Toutefois, une explication est ici nécessaire. Nous ne nions pas d'une façon absolue que la chorio-capillaire, au moment de son invagination, entraîne avec elle quelques cellules mésodermiques. Mais de là à admettre que le corps vitré naît aux dépens d'un bourgeon mésoblastique pénétrant dans la cavité de la vési-

cule secondaire, la distance est considérable. On peut tirer de la présence de ces quelques éléments telles déductions qu'on voudra : le point important pour nous, et nous y insistons à dessein, c'est que, *dès l'origine, le corps vitré est essentiellement constitué par des vaisseaux.*

Pour Kessler, le corps vitré est un exsudat provenant des vaisseaux qui s'introduisent dans l'œil par la fente fœtale. Nous sommes, sur ce point, tout à fait d'accord avec lui. Mais tandis que nous plaçons dans la chorio-capillaire le point de départ de ces vaisseaux, il les regarde comme émanés du tissu mésodermique qui avoisine la fente.

Notre opinion est également conforme à la sienne sur le point suivant : il admet, dans le corps vitré, des cellules qui lui paraissent offrir les caractères des leucocytes, et qui proviendraient par migration des bourgeons vasculaires. Tel n'est pas l'avis de Kölliker : « Tous les embryons de mammifères que j'ai examinés à ce sujet, dit cet auteur, avant tout les moutons, les porcs, les bœufs et les lapins, montrent dans leur corps vitré des cellules qui, certainement, ne sont pas de simples globules blancs, mais qui, par leurs ramifications fixes, leur figure étoilée plus ou moins prononcée, leurs anastomoses fréquentes, répondent aux cellules mésodermiques typiques de l'embryon. »

Selon nous, il y a dans cette appréciation de Kölliker une erreur d'observation, parfaitement explicable d'ailleurs. En effet, si l'on examine le réseau émané de la chorio-capillaire *après son invagination* dans la vésicule secondaire, les vaisseaux se montrent tellement tassés et pressés, que les cellules qui forment leurs parois semblent ne former qu'une seule masse, et l'on ne saurait voir dans un paquet cellulaire de cette nature autre chose qu'un bourgeonnement du mésoderme. Mais si l'on suit, comme nous l'avons fait, sur une série d'embryons, l'invagination de ce réseau, on voit ses éléments constitutifs s'accroître et se fusionner peu à peu. De plus, en examinant le tissu qui comble le fente fœtale, on voit que, au début, les vaisseaux du réseau, enveloppant la vésicule oculaire, contournent les bords de la fente en

formant une cloison vasculaire à deux feuillets. Cette cloison s'épaissit, et ses deux lames proliférant et s'envoyant des anastomoses, il vient un moment où, comme nous l'avons dit plus haut, la fente se trouve entièrement remplie par un tissu dense et serré dans lequel il est impossible de retrouver les feuillets primitifs. C'est dans cet état que les choses se présentent ordinairement à l'observation. C'est ainsi que Kölliker les a vues, et l'on comprend que les éléments vasculaires n'aient été rencontrés que fort rarement.

Cependant, nous croyons que, même à cette période, il est possible de démêler les vaisseaux. Dans certains points, on peut voir, entre deux rangées de cellules (paroi vasculaire), des globules rouges disposés en traînées. Cet arrangement est encore plus net dans l'intérieur de la vésicule oculaire. Ici, comme dans la fente, il y a un moment où le tassement des parties entrave l'observation. Mais bientôt, à mesure que la vésicule s'accroît, un peu de sérosité s'épanche dans sa cavité, pénètre le réseau, et le déploie pour ainsi dire. On peut alors reconnaître des cellules libres qui se sont détachées des bourgeons vasculaires. Ces éléments peuvent être confondus avec des cellules mésodermiques, car ils affectent les mêmes formes. Comme elles, ils offrent des ramifications fixes. Quelques-uns sont fusiformes, d'autres étoilés, et on en voit qui s'anastomosent par leurs ramifications. Plus tard, lorsque la fente fœtale se ferme, la substance gélatineuse s'accumule en plus grande quantité, et les mailles du réseau se dessinent plus nettement. A ce moment, on peut voir, dans les points où le corps vitré est déchiré, des cellules fusiformes soudées bout à bout et allant aboutir à un vaisseau. Ailleurs, ces éléments, séparés des bourgeons vasculaires, sont tantôt isolés, tantôt anastomosés deux à deux et disposés en ligne droite. Parmi les cellules solitaires, quelques-unes sont étoilées, et il n'est pas rare de les trouver attenantes aux vaisseaux.

Dans les régions du corps vitré où le réseau n'est pas déchiré, on ne voit pas de cellules. Cette particularité est importante; elle prouve, en effet, que les cellules libres sont tou

simplement des fragments de la paroi vasculaire dissociée. Kölliker et Hans Virchow[1], qui les ont vues comme nous et leur assignent les mêmes caractères, en ont méconnu l'origine. On conçoit que, malgré tout le soin apporté aux préparations microscopiques, cette dissociation soit fréquemment observée, même dans les pièces les mieux réussies. Que la coupe intéresse le coude d'un vaisseau, deux ou trois des cellules de sa paroi peuvent se détacher et se montrer isolées.

Nous l'avons dit, nous ne rejetons pas absolument la présence d'éléments mésodermiques dans le réseau du corps vitré. Mais, même en admettant que, au moment de l'invagination du réseau de la chorio-capillaire dans la vésicule oculaire, quelques éléments provenant du mésoderme puissent se glisser dans cette vésicule, quel rôle pourrait-on raisonnablement attribuer à ces quelques cellules égarées? Admettra-t-on qu'elles vont proliférer à l'infini, pour constituer une masse conjonctive qui plus tard se vascularisera? C'est là, on en conviendra, une supposition très invraisemblable. Nous croyons que si ces éléments existent, deux alternatives seulement sont possibles : ou bien ils concourent au développement et à la multiplication des capillaires, ou bien disparaissent sur place. Ce dernier cas nous semble le plus probable.

Kessler avait, comme nous, admis que les cellules trouvées en liberté au milieu du corps vitré proviennent des bourgeons vasculaires. Nous avons vu que cette provenance peut s'expliquer par un acte tout mécanique, inhérent aux manipulations qu'exige l'étude microscopique d'un tissu. Nous ajouterons que pour quelques cellules, une autre origine est possible : nous avons maintes fois rencontré dans le tissu du corps vitré des cellules provenant du feuillet rétinien, cellules dont la forme peut induire facilement en erreur.

Nous le répétons, le corps vitré n'a nullement son point

[1] Hans Virchow, *Beiträge zur vergleichenden Anatomie des Auges*, Berlin, 1862.

de départ dans le mésoderme et si nous insistons sur cette donnée, c'est que des savants autorisés se sont prononcés pour l'opinion contraire. Au rapport de Mans, Virchow aurait établi la relation qui existe au double point de vue histologique et histogénique entre les éléments du tissu mésodermique et ceux du corps vitré. Pour Mans, on pourrait alléguer contre cette assertion la différence de tissu du corps vitré embryonnaire et du corps vitré définitif, mais il y a identité entre les éléments du mésoderme et ceux du corps vitré embryonnaire. En somme, la grande difficulté de cette étude réside dans ce fait, que les auteurs n'ont pu saisir de différence nette entre le tissu du corps vitré et celui du mésoderme. Il leur eut suffi, pour être d'accord avec nous au double point de vue de l'origine et de la nature du corps vitré, de suivre point par point l'invagination de la chorio-capillaire.

His cherche à trancher la question en disant que le point essentiel dans l'invagination du mésoderme est la pénétration dans l'œil de vaisseaux qui se multiplient et finissent par disparaître plus tard; plus loin, il ajoute que la pénétration dans la fente fœtale d'une portion très vascularisée du mésoderme ne peut être mise en doute. Comme nous l'avons déjà dit, et nous ne craignons pas d'y revenir, il y a dans les affirmations des auteurs, de Kölliker en particulier, une grosse invraisemblance. Ils admettent que le bourgeon mésodermique qui pénètre dans l'œil donnera naissance au corps vitré en se vascularisant. Mais alors on devrait en retrouver des vestiges Or il est facile de constater sa disparition dès que le réseau devient distinct, il n'en reste pas trace dans les mailles du corps vitré, et plus ces mailles s'accentuent, plus par conséquent l'observation devient facile, moins on voit d'éléments cellulaires. Si le corps vitré est uniquement formé de substance anhyste, cette substance ne peut à aucun moment se transformer en tissu muqueux. Il y a bien des éléments cellulaires, déjà vus pur Kölliker, Lieberkühn, Virchow; mais ainsi que nous l'avons montré, il ne s'agit pas d'éléments nés sur place, mais bien de cellules détachées des parois vasculaires par un artifice de préparation.

Nous n'en dirons pas plus pour le moment sur le réseau du corps vitré, nous réservant d'y revenir et de le décrire plus en détail quand nous étudierons la capsule vasculaire du cristallin; nous avons à examiner maintenant comment se développe ce corps vitré chez les oiseaux.

Ici, l'évolution est différente. On peut le supposer *a priori*, en se reportant à ce que nous avons dit à propos des rapports qu'affectent les vésicules primitive et secondaire avec les tissus ambiants, et du développement de la chorio-capillaire.

De même que pour les mammifères, nous différons d'opinion, sur quelques points, avec les auteurs qui ont traité la question. Remak le premier avança qu'entre la vésicule primitive et l'ectoderme, le mésoderme ne s'interpose pas. His, Kessler, Kölliker, Arnold, appuyèrent de leur autorité cette manière de voir. D'un autre côté, Zernoff, Lieberkühn, W. Müller, disent avoir trouvé dans ce point diverses cellules mésodermiques; mais ils ajoutent qu'il faut les rechercher avec le plus grand soin, car elles peuvent passer inaperçues. Pour nous, nous affirmons n'avoir jamais rencontré d'éléments figurés entre l'ectoderme et la paroi distale de la vésicule. Nous n'avons vu dans ce point ni les cellules mésodermiques des auteurs, ni le réseau vasculaire que nous avons substitué à ces cellules chez les mammifères. Par conséquent, au moment de l'invagination de la vésicule primitive, il n'y aura, entre le feuillet distal de la vésicule invaginée et le cristallin, aucun élément figuré capable de donner naissance au corps vitré. On ne peut non plus faire provenir le corps vitré de la capsule vasculaire du cristallin, qui n'existe pas. Il ne reste qu'un point de départ possible : c'est la portion de la chorio-capillaire qui obstrue la fente fœtale. Dès que la vésicule secondaire est formée, elle se remplit d'une substance hyaline dépourvue de vaisseaux, et dans laquelle les cellules font totalement défaut, sauf au voisinage de la fente, où se voient quelques globules blancs. Cette substance fondamentale a tous les caractères d'un exsudat d'origine vasculaire. Il y en a trop, et son apparition est trop rapide pour qu'on puisse raisonnablement l'attribuer à une exhalation du

mésodermique. Quant à son identité avec la substance fondamentale du mésoderme, elle nous paraît encore moins acceptable.

Nous n'hésitons donc pas à attribuer au réseau de la chorio-capillaire engagé dans la fente le rôle essentiel dans la production de cette substance. Ce réseau ne fait que tardivement saillie dans la cavité vésiculaire. Disons par anticipation qu'il sera l'origine du peigne.

Beauregard, dans un excellent mémoire[1], dit avoir observé sur un embyron de poulet au quatrième jour que le cristallin était très éloigné de la paroi postérieure de la vésicule oculaire, et que l'espace intermédiaire contenait une matière dense, transparente, granuleuse, où existaient quelques cellules arrondies. A ce moment, dit-il, la fente fœtale n'est pas encore ouverte pour laisser passer les éléments qui doivent constituer le peigne. Si nous sommes d'accord avec lui sur le premier point, il n'en est pas de même pour le second. Nous avons en effet (voir plus haut, fente fœtale) constaté l'existence de la fente et son occlusion par le réseau vasculaire au troisième jour. Quant aux cellules arrondies contenues dans cette substance gélatineuse, « absolument semblables aux éléments du tissu lamineux embryonnaire qui enveloppe la vésicule oculaire secondaire », nous pouvons affirmer qu'elles n'ont aucune parenté avec le tissu mésodermique. Rares à cette période de la vie embryonnaire, elle ont tous les caractères des globules blancs. D'ailleurs la même cause d'erreur que nous avons signalée à propos des mammifères se retrouve ici. Le rasoir peut détacher des lambeaux de paroi vasculaire. Il peut arriver aussi que des cellules du mésoderme avoisinant la fente soient entraînées dans la substance hyaline par le même artifice de préparation. Celles que l'on y trouve ne peuvent avoir d'autre origine, car jamais le mésoderme avoisinant ne franchit l'espace circulaire compris entre les bords du cristallin et la vésicule oculaire secondaire.

1. H. Beauregard, *Étude du corps vitré*, in *Jour. de l'anat.* de Ch. Robin et Pouchet, 1880.

Du quatrième au cinquième jour, le tissu du peigne fait saillie dans la cavité de la vésicule secondaire. A ce moment, comme nous l'avons dit, les bords de la fente, repliés, semblent accompagner le peigne dans ce premier temps de son accroissement.

De ce qui précède, nous concluons qu'à cette époque de la vie embryonnaire, le corps vitré des oiseaux se trouve représenté :

1° Par une cloison vasculaire enclavée dans la fente et communiquant avec la chorio-capillaire. A l'appui de cette opinion, outre la figure faite d'après nos préparateurs, nous pouvons citer la fig. 19 de Lieberkühn, qui reproduit fidèlement l'état des choses. Seulement, pour Lieberkühn, ces vaisseaux ne viendraient pas de la chorio-capillaire, mais du tissu mésodermique.

2° Par une substance gélatineuse hyaline et transparente, qui enveloppe le peigne et remplit la cavité de la vésicule secondaire. Les seuls éléments figurés que nous ayons pu voir dans cette substance sont des globules blancs.

§ II. — DÉVELOPPEMENT DE LA MEMBRANE PUPILLAIRE

Nous avons vu que la chorio-capillaire invaginée dans la vésicule secondaire forme le corps vitré embryonnaire, dans la partie antérieure duquel le cristallin se trouve enchâssé. La masse vasculaire ainsi formée reste en continuité avec la chorio-capillaire en deux points :

1° En avant, au niveau de l'équateur du cristallin ;

2° En arrière et en bas, à travers la fente fœtale.

Pendant que ce développement a lieu, et alors que la vésicule du cristallin est en voie de formation et se pédiculise, on voit apparaître un nouvel organe : la membrane pupillaire, qui, à partir de ce moment, doit compléter en avant la capsule vasculaire du cristallin.

La première description satisfaisante de cette membra

est due à Wachendorff[1]. Après lui Haller[2], Albino[3], Wrisberg[4], Zinn[5], Portal[6] et plusieurs autres virent les mêmes faits. Les recherches bien postérieures de Henle, entreprises sous l'inspiration de J. Muller, et celles de Reich[8], n'ont donné que des résultats médiocres.

Les caractères morphologiques de la membrane, délicatesse, transparence, sont appréciés de la même façon par tous. Mais l'accord cesse quand il s'agit de déterminer sa structure et son origine.

D'après Wrisberg, Meckel[9] et Held[10], elle dérive de l'iris; elle est seulement plus mince et incolore. Portal, Baerens[11] et Rudolphi[12], qui la désignent sous le nom de *membrane de l'humeur aqueuse*, croient qu'elle dérive de l'endothélium de la chambre antérieure, qui, tapissant la face antérieure de l'iris, se prolongerait sur l'ouverture pupillaire de manière à la fermer. Cloquet[13] et Edwards[14] sont d'avis qu'elle est décomposable en deux couches. Une antérieure, dépendant de la membrane de l'humeur aqueuse, une postérieure qui serait un prolongement de l'iris. Elle provient, si l'on en croit Henle et Reich, de la membrane de l'humeur aqueuse, derrière laquelle elle se trouverait tendue, mais toutes ces opinions sont hypothétiques, et il n'y a pas de faits probants pour les appuyer.

1. Wachendorff. *Commercium litterarium*. Nürnberg. 1740. Heft. XVIII p. 137. Tab. I. pl. 7.
2. Haller. *Acta Soc. reg. sc. Upsalensis*, 1742. *Opusc. anat.*, p. 239.
3. Albino. *Innot. Acad. lib. II.*
4. Wrisberg. *Nov. comment. Soc. reg. sc.*, Göttingensis. 1772. III.
5. Zinn. *Descriptio anatomica oculi humani*. Gottingue, 1775, p. 24.
6. Portal. *Mem. du Mus. d'Hist. nat.*, t. IV, p. 457.
7. Henle. *De membrana pupillari alisque oculi membranis pellucentibus*. Bonn. 1832.
8. Reich. *De membrana pupillari*. *Diss. anat.*, Berlin. 1833.
9. Meckel. *Handbuch der menschlichen Anatomie*. IV, p. 115
10. Held, *Dissert. de quibusd. org. in fœtu tantum obvis*, 1803.
11. Baerens. *De sust. lentis.*
12. *Rudolphi Grundriss der Physiologie* (Bd. II. Abthl. I, p. 178.)
13. Cloquet. In *Deutsch. Arch. f. d. Physiol.* von Meckel, Bd. IV, p. 635.
14. Edward. *Id.*, p. 155.

Nous citerons encore une théorie émise par Wachendoff; cet auteur admettant, comme Edwards et comme Cloquet, l'existence de deux couches distinctes dans la membrane, rattache l'antérieure à l'iris, et attribue la postérieure à une coagulation du pigmentum nigrum.

Les divergences ne sont pas moins nombreuses au sujet des connexions et même du siège exact de la membrane pupillaire. Rudolphi, qui s'attribue l'honneur d'avoir le premier vu ses insertions, dit que chez les fœtus de mammifères et chez les fœtus humains, elle dépasse les bords de l'ouverture pupillaire, et vient se fixer non loin d'eux, sur un point de la face antérieure de l'iris, sans y adhérer ailleurs.

Henle donne une description analogue : seulement, selon lui, la membrane va en s'amincissant jusqu'au bord ciliaire où elle s'insère, en sorte qu'elle serait placée devant l'iris comme un verre de montre devant le cadran. Telle est encore l'opinion de Reich : elle est en quelque sorte un mélange des précédentes; il admet, en effet, que l'insertion de la membrane, d'abord située au voisinage de la pupille, se déplace vers la périphérie à mesure que l'embryon avance en âge.

Il est surprenant que Henle, qui avait découvert la membrane capsulo-pupillaire qui, d'après lui, prend naissance sur le bord de la pupille, ait pu laisser échapper la vraie origine de la membrane pupillaire; et plus étrange encore qu'il la place au-devant de l'iris.

En somme, toutes les théories émises au sujet de l'origine de la membrane pupillaire peuvent se grouper sous quatre chefs. Voici ce résumé, qui donne un tableau fidèle de l'état de la science au moment où nous avons entrepris nos recherches.

a. La membrane pupillaire dérive de l'endothélium de la chambre antérieure.

b. Elle n'est qu'un prolongement transparent de l'iris.

c. Elle procède à la fois de ces deux origines.

d. Enfin, et cette opinion, qui nous paraît n

gnée de la vérité que les autres, a été défendue par Huschke[1], Autenriech[2] et Schöler, la membrane pupillaire est une dépendance de la choroïde, dont elle ne diffère que par sa texture plus fine et sa transparence.

Nos recherches nous conduisent à des conclusions bien différentes. Seulement, nous placerons ici une observation préliminaire indispensable.

Pour bien se rendre compte de l'origine de la membrane pupillaire, il faut mettre en œuvre les moyens perfectionnés d'investigation dont nous disposons aujourd'hui. Les observations macroscopiques sur le nouveau-né, dont les anciens auteurs étaient contraints de se contenter, sont totalement insuffisantes. Il faut suivre le développement depuis les premiers temps de la vie embryonnaire; on peut ainsi surprendre la membrane pupillaire en voie de formation.

Au niveau des bords de la vésicule secondaire, nous avons vu la chorio-capillaire s'épaissir et former à cet endroit une couronne richement vascularisée, encadrant le cristallin. Nous avons pu constater qu'il ne s'agissait pas là d'un bourgeon appartenant à la première ébauche de l'iris, mais bien des premiers linéaments de la membrane pupillaire, et cette couronne nous paraît mériter le nom de *carrefour anastomotique*. Voici pourquoi :

Quelque temps après l'apparition de ce bourrelet vasculaire, on voit partir de son bord interne un petit bourgeon de capillaires qui s'avance vers le pédicule de la vésicule du cristallin, en rampant à sa surface. On conçoit facilement que cette prolifération de vaisseaux finira par former au-devant de la lentille une sorte de diaphragme perforé vers son milieu pour le passage du pédicule.

Sur une coupe de la vésicule secondaire d'un embryon de rat mesurant 3 millimètres, nous avons vu le bourgeon de la membrane pupillaire rampant sur la paroi de la vésicule du cristallin. En avant de lui, nous avons trouvé des cellules

1. Huschke, *Comment. de pectinis in oculo avium potestate, anatomia et physiologia*, p. 9, Jenae 1827.
2. Auteriech, *Handbuch der Physiologie*, Abthl. III, § 949.

mésodermiques qui ont émigré vers le pédicule du cristallin, et occupent l'angle formé en avant par l'ectoderme, en arrière par les parois de la vésicule cristallinienne. Il y a donc, contrairement à l'opinion reçue, deux couches de tissus d'origine différente dans l'espace que limitent le cristallin et les bords de la vésicule secondaire d'une part, et le feuillet ectodermique d'autre part. La couche profonde, essentiellement vasculaire, tire son origine de la chorio-capillaire, tandis que la superficielle, sous-jacente à l'ectoderme, est une dépendance du tissu mésodermique. Ces deux ordres d'éléments progressent avec une vitesse inégale vers le pédicule du cristallin, et ce sont les cellules mésodermiques qui l'atteignent les premières.

Lorsque la séparation du cristallin et de l'ectoderme est effectuée, les cellules mésodermiques continuent leur marche en avant et viennent combler l'espace laissé libre par la disparition du pédicule. Mais la couche vasculaire se comporte différemment. Ses vaisseaux convergent de toutes parts vers le centre de la face antérieure du cristallin. Seulement, au lieu de s'anastomoser, ils forment des anses à convexité tournée vers ce centre. C'est la membrane pupillaire. On voit que, en définitive, elle est tendue sur les bords de la vésicule secondaire comme une peau sur un tambour. Par sa face antérieure, elle répond au tissu de la cornée qui lui adhère légèrement; sa face postérieure s'applique au cristallin; par sa phériphérie, elle correspond au *carrefour anastomotique*.

L'étude de la membrane pupillaire dans la deuxième phase de son développement est intimement liée à celle de la membrane *capsulo-pupillaire*. Nous renvoyons ce qui nous reste à en dire au chapitre où nous traiterons de cette dernière. Nous ajouterons seulement, comme conclusion de cet aperçu général, que la membrane pupillaire complète en avant les parois vasculaires de l'enclos qui renferme le cristallin, et que cette membrane se surajoute à la capsule du cristallin et fait corps avec elle. Dr REAL Y BEYRO.

(*A suivre.*)

BIBLIOGRAPHIE

Cysticerque celluleux de la chambre antérieure, par les Dr PRESAS. — Le Dr Presas communique dans la *Gazette catalane de médecine* un fait extrêmement rare.

Il s'agit d'un jeune homme de Villanueva y Geltru, âgé de vingt et un ans, de bonne constitution, et qui ne présentait aucun antécédent morbide. Au mois d'avril de l'année passée, il se présenta à la clinique du Dr Barraquer avec les symptômes suivants : injection périkératite légère, pupille régulièrement dilatée, dilatation qui avait été provoquée par l'atropine. A la partie inféro-interne de la cristalloïde antérieure on voyait des exsudations légères disséminées sous forme d'un petit pointillé (restes d'une iritis qui avait préexisté). La cornée est complètement transparente et sans la moindre trace de cicatrice. On demanda au malade s'il avait jamais subi aucun traumatisme dans l'œil, et la réponse fut absolument négative ; du reste les parties externes ne présentaient nulle part quelque trace que ce fût d'une violence extérieure. La densité de l'œil était normale ; les douleurs n'existaient pas spontanément et la pression n'en causait point ; enfin le malade ne ressentait pas la moindre gêne au niveau du bord pupillaire. A sa partie inféro-interne on voyait une tumeur de la forme d'une lentille, dont le plus grand diamètre était de trois millimètres et le plus petit de deux. La couleur en était gris et l'éclairage oblique faisait voir qu'elle était transparente. Avec l'iris elle avait des rapports de contiguïté mais non de continuité, ce dont on pouvait s'assurer par l'instillation de quelques gouttes de collyre à l'atropine. Les jours suivants le kyste apparaît situé à la partie inféro-externe du bord pupillaire, c'est-à-dire qu'il avait changé de place. Souvent il changeait de forme et de position. La vision était à peu de chose près la même pour les deux yeux. Comme on ne pouvait saisir aucun prolongement qui pût être pris pour la tête ou le cou d'un cysticerque, on formula par élimination le diagnostic de cysticerque celluleux de la chambre antérieure de l'œil.

Le malade désirait vivement être opéré et on se rendit à ses instances. L'œil fut préalablement désinfecté au moyen d'une solution boratée (4 p. 100) et cette même solution fut employée pour les instruments. L'incision fut pratiquée à la partie inférieure externe non transparente de la cornée. Au moment de retirer les instruments, sortirent les restes du cysticerque qui s'était brisé en traversant la plaie. Nouveau lavage de l'œil avec la solution bora-

tée; instillation du collyre à l'esérine et application du bandage monoculaire.

Le jour suivant, la cicatrisation s'était faite; au troisième jour on put supprimer le bandage. Acuité visuelle normale.

Les restes dont nous avons parlé avaient l'apparence d'une substance visqueuse de couleur grisâtre et au microscope on put reconnaître qu'ils étaient formés de granulations moléculaires douées d'un mouvement brownien très vif et séparées entre elles par une substance transparente.

Le travail se termine par les conclusions suivantes :

1° Ce malade a été un bon exemple de cysticerque de la chambre antérieure à sa première période d'évolution ou rudimentaire.

2° En arrivant à sa deuxième période ou *sodex*, il n'offre aucun doute pour le diagnostic.

3° Bien que ce soit un fait fort remarquable que cette prédilection du cysticerque pour l'œil gauche (ce qui résulte des cas décrits, celui-ci compris) il est toutefois probable que cette prédilection n'est qu'apparente.

4° La fréquence est plus grande dans les pays du nord que dans ceux du midi.

5° Le meilleur des traitements connus jusqu'ici est l'extraction, qui sera faite dès la première apparition du cysticerque, afin de prévenir les inflammations consécutives. (Traduit du journal *La cronica medica*, avril 1885.)

Dr Parisotti.

Un cas de nécrose totale des deux cornées chez un individu héméralope depuis quatorze ans, par le Dr Rampodi. — *Annali di ottalmologia*, anno XIII, fas. 5e.

Il s'agit d'un individu d'une santé fort détériorée par les privations. Il n'a jamais souffert des fièvres paludéennes, on ne trouve aucune trace de rhumatisme ou de syphilis.

Il était militaire à l'âge de vingt et un ans; à cette époque, pendant les grandes manœuvres, il fut pris d'héméralopie, qui cependant fut guérie par un séjour de huit ou neuf jours à l'obscurité. Depuis lors, jusqu'à l'âge de cinquante ans, il n'avait jamais plus souffert des yeux et il n'avait pas eu besoin de lunettes, quand tout à coup, pendant le printemps, il fut de nouveau atteint d'héméralopie; cette attaque dura autant que les grandes chaleurs. L'héméralopie se représenta chaque année. Le malade nous dit : « Depuis quatorze ans à chaque printemps, je ne vois que pendant la journée, la nuit je perds absolument la vue. Aussitôt le soleil couché je ne vois plus que des ombres épaisses. Tous les matins quand je me lève ces

mêmes ombres passent devant mes yeux; mais la vue alors se rétablit graduellement; pendant la journée je puis enfiler des aiguilles. Toutes choses du reste égales, je me trouve beaucoup mieux d'une température fraîche; pendant l'automme le phénomène cesse et pendant l'hiver je puis compter les étoiles. »

Vers la fin du mois d'août dernier, il travaillait à la campagne, lorsque tout à coup il vit un brouillard épais tomber devant ses yeux qui étaient devenus en même temps le siège d'une vive cuisson. La maladie augmenta les jours d'après. Tant qu'il y eût des souffrances bien marquées, sans rougeur, sans sécrétion des yeux, le brouillard se changea en nuit complète. M. Rampoldi a vu le malade onze ou douze jours après le début de la maladie.

Pas d'inflammation aux paupières, de sécrétion conjonctivale, les yeux ne sont pas larmoyants. De la cornée de l'œil droit il ne restait plus qu'un petit cercle blanc grisâtre périphérique. L'iris et le cristallin étaient à découvert; la densité de l'œil et sa sensibilité tactile étaient diminuées. Les mêmes conditions s'observaient pour l'œil gauche, seulement ici la cornée tout entière nécrosée restait encore en place.

L'état général était du reste satisfaisant, le malade ne se plaignait pas de souffrances aux yeux, il avait un très bon appétit.

On ne peut pas douter du résultat final de la maladie qui ne peut être autre que la cécité complète.

L'auteur fait les réflexions suivantes: « S'est-il agi d'un de ces cas de stase lymphatique que j'ai décrit à plusieurs reprises, ainsi qu'on serait amené à le croire par l'héméralopie qui a précédé la maladie fatale, héméralopie qui est bien souvent l'effet d'un état œdémateux de la rétine? Ou bien la nécrose de la cornée a-t-elle été plutôt la conséquence d'un engourdissement primitif et généralisé à tout le bulbe, qui seulement augmentait d'intensité pendant la saison des grandes chaleurs et à l'époque des travaux les plus fatigants, le malade ne pouvant pas réparer les pertes de son organisme par une nourriture convenable? Ces pauvres gens de la campagne travaillent toute la journée la tête baissée sur un terrain d'où se lèvent l'irradiation et la poussière, qui sont pour les yeux un ralentissement de la circulation lymphatique, auquel prédisposent déjà les conditions mauvaises des tissus en général. »

Je ne fais que des conjectures et ce n'est pas la première fois, mais des raisons que je crois très solides me poussent à y insister.

Dernièrement j'ai eu à observer deux autres cas d'héméralopie survenant pendant le printemps. Chez le premier de ces malades, qui est âgé de cinquante-huit ans, la vue est à dire vrai un peu mauvaise aussi pendant la journée. Une légère pigmentation de la rétine se trouve à la phériphérie de cette membrane. Il existe

à la partie supérieure de la cornée un ulcère en coup d'ongle assez profond. L'autre malade, âgé de vingt-sept ans, voit très bien de son œil droit pendant la journée; à la cornée de l'œil gauche on a vu survenir sans cause appréciable un soulèvement de l'épithélium avec injection péri-hératique. Chez les deux les voies lacrimales sont tout à fait normales.

Il y a donc bien dans ces cas un rapport entre l'héméralopie et les altérations de la cornée, et pourquoi ne pourraient-ils pas augmenter la valeur des conjectures que j'ai avancées ?

L'auteur rapporte deux cas de décollement de rétine et un de kyste séreux sous-conjonctival dont il n'a pu retrouver d'autres causes que les mêmes conditions qui, chez d'autres individus, ont donné lieu à des infiltrations dans la cornée.

« Bien loin de moi l'idée de vouloir attribuer à des accidents morbides divers une signification voulue pour les mettre quand même sous la dépendance d'une seule cause étiologique; observer est de tout le monde, et il est bien juste que les objections ramènent les observations à leur signification exacte. »

J'ai vu le premier accès de glaucome éclater par le travail à tête baissée ou bien pendant le sommeil et être atteint grièvement l'œil sur lequel le malade était couché, ainsi que j'ai vu les mêmes circonstances donner lieu à une hyperhémie de l'iris et à une infiltration lymphatique de la cornée.

J'ai vu des personnes qui avaient été opérées d'un œil pour tout autre maladie, et qu'on faisait coucher sur l'autre côté pour sauvegarder l'œil opéré, être atteintes de glaucome au premier œil qui n'avait rien souffert jusque-là.

Dans tous les cas, il existait sans doute l'ensemble des conditions qui constituent la prédisposition à ces mêmes maladies, mais ce que je voulais bien faire ressortir, c'est que toujours la cause occasionnelle a été une condition quelconque capable de favoriser la stase lymphatique et veineuse. Dr PARISOTTI.

INDEX BIBLIOGRAPHIQUE [1]

RÉTINE. NERF OPTIQUE. CENTRES VISUELS.

Charpentier. Nouvelles recherches analytiques sur les fonctions visuelles (*Arch. d'Opht.*, 1884, p. 291).

1. La plus grande partie de cet *index* a été faite d'après *the Ophtalmic Review*.

Charpentier. Recherches sur la perception des différences de clarté. (*Arch. d'Opht.*, 1884, p. 400.)

Eppler. Ueber den Venenpuls in der Retina. (*Mitth. a. d. Opht. Klin. Tübingen II.*, 1, p. 83.)

Simi. Sur un cas de névrite optique. (*Rec. d'Opht.*, *V.*, 10, p. 603.)

Wolfe, J. R. On the treatment of detachment of the retina. (*Brit. Med. Jour. Dec.*, 1884. p. 1234.)

Angelucci. Una nuova teoria sulla visione. (*Bolletino, VII.*, 4, p. 99.)

Eales, H. Unilateral albuminuric retinitis. (*Med. Times and Gazette, Jan.*, 1885, p. 30.)

Hoffmann. Embolie eines Astes der Arteria centralis Retinæ mit hæmorrhagischem Infarct. (*Klin. Mon.-Bl.*, *Jan.*, 1885, p. 24.)

Oliver, C. A. A correlation theory of colour-perception. (*Amer. Jour. Med. Sci.*, *Janv.*, 1885, p. 98.)

Wadsworth, O. F. A case of myxœdema with atrophy of the optic nerves. (*Boston Med. and Surg. Jour.*, *Jan.*, 1885. p. 5.)

Williams, H. W. Apparent and real amaurosis. (*Boston, Med. and Surg. Jour.*, *Dec.*, 1884, p. 577.)

Angelucci. Sul decorso delle fibre nel chiasma dei Mammiferi e sul centro visivo delle cortecce cerebrali. Communicazione preventiva. (*Rome, Mario Armanni*, 1884.)

Hilbert. Ortsbestimmungen derjenigen Zone der Retina, in welcher lichtschwache Objecte am deutlichsten wahrgenommen werden. (*Fortschr. d. Med.*, 1884, *II.*, 24.)

Hilbert, R. A new and convenient test for colour-blindness. (*Arch. of Opht.*, *Sep.*, *Dec.*, 1884, p. 297.)

Mackenzie, S. Diffüse papillo-retinitis, due to chlorosis. (*Brit. Med. Jour.*, *Fev.*, 1885, p. 328.)

Mackenzie, S. Intracranial tumeur, probably cerebellar; double papillitis with amaurosis; disappearance of both knee-jerks. (*Brit. Med. Jour.*, *Fev.*, 1885. p. 328.)

Maher. W. O. Method by which one can see the shadows of one's own retinal vessels and yellow spot. (*Australian Medical Gazette, Nov.*, 1884, p. 38.)

Schulten, V. Experimentelle Untersuchungen über die Circulationsverhältnisse des Auges und über den Zusammenhang zwischen den Circulationsverhältnissen des Auges und des Gehirns. (*Von Graefe's Arch.*, *XXX.*, p. 61.)

Treitel. Eine neue Methode der numerischen Bestimmung des Lichtsinns. (*Centr. f. Aug.*, *Jan.*, 1885, p. 4.)

Parisotti et Despagnet. Fibrome du nerf optique. (*Rec. d'Opht.*, *Avril* 1885.)

Wiethe, T. A case of sudden amaurosis, followed by homonymous superior homianopia. (*Arch. of Opht., Sept., Dec.*, 1884, p. 301.)

Wilbrand. Ueber concentrische Gesichtsfeldeinschränkung bei functionnellen Störungen der Grosshirnrinde und über Incongruenz hemianopischer Gesichtsfelddefecte. (*Klin. Mon.-Bl., Fev.*, 1885, p. 73.)

Williams, C. A case of amblyopia from menstrual hæmorrhage in typhoid fever; recovery of sight. (*Arch. of Opht., Sept., Dec.*, 1884, p. 397.)

Charpentier. Recherches sur la perception différentielle successive. (*Arch. d'Opht.*, V. 1, p. 1.)

Dobrowolsky. Ueber den Unterschied in der Farbenempfindung bei Reizung der Netzhaut an einer und an mehreren Stellen zu gleicher Zeit. (*Arch. f. Physiol.*, XXXV., p. 536.)

Donders. Kleuvergelijkingen. (*Onderzoek. Utrecht Physiol. Labor.*, *IX.*, p. 43.)

Engelmann. Bewegingen der Kehels van het netvlies onder den invloed van licht en duister. (*Onderzoek. Utrecht Phys. Lab. IX.*, p. 43.)

Gason, J. Bromide of potassium in retinal hyperesthesia. (*Med. Times and Gaz., Fev.*, 1885, p. 298.)

Hilbert. Zu. Kentniss der pathologischen Farbenempfindungen. (*Memorabilien*, *XXIX*, 9, p. 526.)

Owen, D. C. Lloyd. The clinical import of entoptic phenomena. (*Birm. Mod. Rev., Mars.*, 1885, p. 107.)

Sperino. Cistecerco retroretinico e suoi movimenti. (*Casimiro Sperino*, p. 83.)

Hilbert. Ueber Xanthopie verursacht durch Pikrinsaüre. (*Centr. f. pr. Aug., Mars*, 1885, p. 70.)

Oliver, C. A. A correlation theory of colour-perception. (*Amer. Jour. Med. Sci., Avril*, 1884, p. 462.)

Purtscher. Weitere Beiträge zur Frage der Erythropie. (*Centr. f. pr. Aug., Mars.*, 1885, p. 72.)

Mauthner. Pupille und Accommodation bei Oculomotoriuslahmung. (*Wien. Med. Woch, Nr.* 8, 9 *et* 10.)

Wolfe. Traitement du décollement de la rétine. (*Ann. d'Ocul. XCIII.*, p. 16.)

Dodds, W. J. Central affections of vision. (*Brain, Avril*, 1885, p. 21.)

Exner. Kritischer Bericht über die neueren physiologischen Untersuchungen, die Grosshirnrinde betreffend. (*Biolog. Centralb., No.* 10.)

Ferret. Contribution à l'étude de l'étiologie de la rétinite

mentaire. (*Bullet. de la Clinique Nat. Opht.*, *III.*, 1. p. 32.)

Gradenigo. Eine nue Theorie über den Sehakt. (*Allg. Weiner Med. Ztg.*, 1885. 12.)

Harlan, Geo, C. Caze of hysterical monocular blindness, with violent blepharospam and mydriasis. (*Trans. Amer. Opht. Soc.*, 1884, p. 626.)

Harlan, Geo. C. Two cases of swelling of the optic nerve, possibly congenital. (*Trans. Amer. Opht. Soc.*, 1884, p. 628.)

Hilbert. Das Verhalten der Farbenblinden gegenüber der anomalen Dispersion. (*Klin. Mon.-Bl.*, *Mai*, 1882, p. 233.)

Knapp, H. Neuro-retinitis, with almost sudden loss of sight in both eyes. (*Trans. Amer. Opht. Soc.*, 1885, p. 626.)

Little, Wm. S. A case of glioma of the retina. (*Trans. Amer. Opht.*, *Soc.*, 1884, p. 628.)

Norris, W. F. Hereditary atrophy of the optic nerves. (*Trans. Amer. Opht. Soc.*, 1884, p. 626.)

Nuel. Colobome temporal de la papille du nerf optique. Contribution à l'étude de la myopie héréditaire. (*Annales d'Ocul.*, *Mars.-Avril*, 1885, p. 174.)

Schell, H. S. A case of embolism of the retinal artery. (*Trans. Amer. Ophth.*, *Soc.*, 1884, p. 627.)

Uhtoff. Ein Fall von Lähmung aller Augenmuskeln nach Diphteritis faucium. (*Neurol. Centralb.*, 1885, 6.)

Uhtoff. Ueber das Verhältniss der Sehschärfe zur Beleuchtungs intensität. (*Verhandl. Berl. Physiol. Ges.*, 1885, *Nr.* 6, 7, 8.)

IRIS. CRISTALLIN. CORPS VITRÉ. CHOROÏDE.

Appenzeller. Ein Beitrag zur Lehre von der Erblichkeit des grauen Staars. (*Mitth. a. d. Opht. Klin. Tübingen, II*, 1, p. 120.)

Helfreich. Ueber künstliche Reifung des Staares. (*Sitz.-ber. der Würzb. Physiol. Ges.*, 1884.)

Cuignet. Du glaucome antérieur et du glaucome postérieur. (*Rec. d'Opht.*, *Nov.*, 1884, p. 639.)

Bollinger. Ueber Zwei Fälle von Choroiditis ossificans. Inaug., Diss. (*Munich*, 1884.)

Finlayson, J. Remarks on laryngeal paralysis and inequality of the pupils. (*The Lancet, Jan.*, 1885, p. 3.)

Haensell. Recherches sur le corps vitré. (*Bulletin Clin. Ophth. de l'Hospice Quinze-Vingts.*)

Minor, J. L. A case of cysticercus in the vitreous. (*N.-Y. Med. Jour.*, *Dec.*, 1884, p. 703.)

Sargent. Anatomische Beiträge zur Lehre vom Glaucom. (*Centr. f. pr. Aug.*, *Dec.*, 1884, p. 353.)

Wecker, de. L'extraction simple. (*Ann. d'Ocul.*, 1884, p. 207.

Wolfe, J. R. On the method of obviating the risks of failure in operations for cataract. (*Med Times and Gazette, Jan.*, 1885, p. 44.)

Birnbacher. Ueber Phakokele. (*Von Graefe's Arch.*, XXX., 4, p. 103.)

Castorani. Memoria sull'estrazione lineare inferiore della cateratta con la capsula. (*R. Accad. Med. Chir. Naples*, 38, *Jan.-Mars.*, 1884.)

Eversbuch and Pemerl. Report on 1420 cataract extractions perfomed at the University Ophtalmic Hospital in Munich, by Prof. v. Rothmund, from April 1, 1868, to April 1, 1883. (*Arch. of. Opht.*, *Sept.*, *Dec.*, 1884, p. 311.)

Franke. Klinisch-statistische Beiträge zur Lehre von der Membrana pupillaris perseverans. (*Von Graefe's Arch.*, *XXX.*, 4, p. 289.)

Graefe. Wundbehandlung bei Augenoperationen mit besonderer Berücksichtigung der Staar-Extraction. (*Von Graefe's Arch.*, *XXX.*, p. 211.)

Grahamer. Ein Beitrag zur pathologischen Anatomie des Hydrophthalmus congenitus. Inaug. Diss. (*Berlin, Herman Peters.*)

Higgens, C. Eight cases of cataract-operations in aged patients; cure. (*Lancet, Fev.* 1885, p. 249.)

Hirschberg and Birnbacher. Ueber metastatischen Aderhautkrebs. (*Von Graefe's Arch.*, *XXX.*, 4. p. 113.)

Holmes, E. L. A case of prolapse of the vitreous through a needle puncture of the cornea. (*Arch. of. Opht.*, *Sept.*, *Dec.*, 1884. p. 394.)

Jacobson. Sen. Zur Casuistik der glaucomatösen Krankheiten. (*Von Graefe's Arch.*, *XXX.*, 4, p. 157.)

Landesberg. Zur nephritischen Cataract. (*Von Graefe's Arch*, *XXX.*, 4, p. 143.)

Remak. Daei seltene Fälle von persistirender Arteria hyaloidea. (*Centr. f. Aug.*, *Jan.*, 1885, p. 9.)

Tannahill, T. F. Diabetic cataract; spontaneous resolution. (*Brit. Med. Jour.*, *Jan.*, 1885, p. 227.)

Ulrich. Studien über die Pathogenese des Glaucoms. (*Von Greefe's Arch.*, *XXX.*, 4, p. 225.)

Walker, G. E. On the treatment of adhesions of the iris to the cornea. (*Lancet. Jan.*, 1885, p. 197.)

Wolfe, J. R. Does the position of the section in cataract operations influence suppuration of the cornea; and, if so, what part is played by septic infection? (*Brit. Med. Jour.*, *Jan.*, 1805. p. 224.)

Bickerton, T. H. Traumatic cataract; absolute disapearance

of lens and capsule without operation; perfect vision with (?) power of accommodation. (*Lancet, Mars*, 1885, p. 514.)

Helfreich. Ueber künstliche Reifung des Staars. (*Würzburger Phys. Med. Ges.*, 1884, p. 115.)

Schmidt-Rimpler. Granulom der Iris bei Iritis. (*Berl. Kl. Woch.*, 4.)

Guignet. Cataracte traumatique sans ouverture de la cristalloïde. (*Rec. d'Opht.*, Avril 1885.)

Coppez. Aspiration de la cataracte molle. (*Gaz. Méd. de Paris.*)

Derby, H. Unintentional artificial ripening in a case of zonular cataract. (*Boston Med. and Surg. Journ., Mars*, 1850, p. 268.)

Dickey, J. L. A case of congenital ectropia lentis. (*Amer. Jour. Med. Sci., Avril*, 1885, p. 491.)

Fontan. Contribution à l'histologie de la choroïde. (*Rec. d'Opht.*, 1885, *Jan.*; p. 29.)

Haensell. Recherches sur le corps vitré. (*Bulletin de la clinique de l'hôp. des Quinze-Vingts, II.*, 4, p. 170.)

Hosch. Experimentelle Studien über Iriscysten. (*Arch. f. Path., Anat., XCIX.*, 3.)

Novelli. Allungamento e strappamento del nervo nasale esterno nella cura del glaucoma. (*Bullet. d'Ocul. VII.*, 7, p. 181.)

Riley, F. C. A case of persistence of the pupillary membrane, with illustration. *N.-Y. Med. Record, Avril*, 1885, p. 372.)

Berger. Ein selter Fall von Einheilung eines Fremdkörpers in der Iris. (*Wiener Med. Bl.*, 1885, *Nr.* 6.)

Cheatham, W. Report of sixty-three cases of extraction of cataract. (*Arch. of Opht., Mars*, 1885, p. 1.)

Derby, H. Iridectomy in chronic iritis. (*Trans. Amer. Opht., Soc.*, 1884, p. 626.)

Dimmer, F. Contributions to the pathological anatomy of the choroid. (*Arch. of Opht., Mars*, 1885, p. 60.)

Fox L. Webster. Clinical history of a case of sympathetic ophtalmia. (*Trans. Amer. Opht., Soc.*, 1884, p. 627.)

Franke. Eine eigenthümliche congenitale Anomalie der Iris. (*Centr. f. pr. Aug., Avril*, 1885, p. 101.)

Hinde, A. On paralyses of the iris muscles-with two cases. (*N.-Y. Med. Record, Avril*, 1885, p. 455.)

Hodges, F. H. Acute glaucoma caused by homatropine. (*Arch. of Opht., Mars*, 1885, p. 42.)

Mathewson. A. A case illustrating the natural history of cataract. (*Trans. Amer. Opht. Soc.*, 1884, p. 627.)

Mittendorf, W. F. Polycoria. (*Trans. Amer. Opht. Soc.*, 1884, p. 628.)

Galezowski. De la cataracte. Marche et pronostic. Traitement. (*Rec. d'Opht., Mai-Juin*, 1885.)

CORNÉE. CONJONCTIVE. SCLÉROTIQUE.

Baumeister. Ueber gleichzeitige Anwendung von Calomel und Jodkali. (*Berl. Klin. Woch.*, 43.)

Bock. Die Pfropfung von Haut und Schleimhaut auf oculistischem Gebiet. (*Allg. Wein. med. Ztg.*, 44.)

Falchi. Stafilomi corneali. (*Torino*, 1884. *Celanza*.)

Kroner. Uber die Aetiologie der Blennorrhoea neonatorum. (*Vers. deutsch. Mat. und Aerzte in Magdeburg*, 1884.)

Rampolpi and Boggi. Sul Jequirity. (*Annoli universali di medicina, août*, 1884.)

Rompe. Beitrag zur Kenntniss des Glioma retinæ. Inaug. Diss. (*Göttingen*, 1884.)

Schleich. Zur Xerosis conjunctivæ. (*Mitth. Tübinger Opht. Klin., II.*, 1, p. 145.)

Abadie. De l'ophtalmie purulente. (*Progrès méd.*, 1884, 49.)

Browne, E. A. A point in the treatment of purulent ophtalmia. (*Brit. med. Jour., Jan.*, 1885, p. 69.)

Leplat. De l'origine syphilitique de la kératite parenchymateuse. (*Ann. d'Ocul.*, 1884, p. 145.)

Danesi. Della scleritide. (*Bollet. d'ocul., VII.*, 5, p. 133.)

M'Keown, D. Prevention of opthalmia neonatorum and its ravages. (*Lancet, Fev.*, 1885, p. 345.)

Macgregor, A. Foreign body in cornea for two months; easily removed after the application of cocaine. (*Med. Times and Gazette, Jan.*, 1885, p. 145.)

Minor, J. L. Caution in the use of cocaine. (*N.-Y. Med. Record, Fev.*, 1885, p. 145.)

Schneller. Die Behandlung des Trachoms durch Excision der Uebergangsfalten. (*Von Graefe's Arch., XXX.*, 4, p. 131.)

Schutz. Beitrag zur Lehre von der Xerosis Conjonctivæ und der infantilen Hornhautverschwärung (*Von Graefe's Arch., XXX.*, 4, p. 123.)

Aubert. Nähert sich die Hornhautkrümmung am meistem der Ellipse? (*Arch. f. Physiol., XXXV.*, p. 385.)

Cowell, G. Purulent ophtalmia in infants. (*Lancet, Feb.*, p. 385.)

Dagama, J. A. Suppuration of the cornea in extraction of cataract. (*Brit. Med. Jour., Mars*, 1885, p. 508.)

Falchi. Fibroma della cornea. (*Casimiro Sperino*, p. 89.)

Lucas, R. R. Gonorrhœal rheumatism in an infant, the result of purulent ophtalmia. (*Brit. Med. Jour., Fev.*, 1885, p. 429.)

Uffemann. Die Prophylaxis der Blennorhœa neonatorum. (*Deutsche Med. Ztg., Nr.* 6.)

Vossius, Beitrag zur Lehre von den angeborenen Conis. (*Klin. Mon. Bl., Mars*, 1885, p. 137.)

Webster, D. Jequirity as a remedy for granular lids with pannus. (*N.-Y. Med. Record, Fev.*, 1885, p. 180.)

Falchi. Fibromo della cornea. (*Ann. di Ottalm., XIV.*, p. 36.)

Gelpke. Ueber Pemphigus conjunctivæ. (*Klin. Mon.-Bl., Avril*, 1885, p. 191.)

Panas. Tuberculose de la cornée. (*Gaz. Méd. de Paris, N.* 8.)

Steffan. Pemphigus conjunctivæ. (*Klin. Mon.-Bl., Avril*, 1885, p. 214.)

Baas. Genuine nervöse Conjunctivis. (*Klin. Mon.-Bl., Mai*, 1885, p. 238.)

Courserant. Du bain d'œil appliqué à l'œil cocaïnisé; du bain électrique; recherches de thérapeutique sur les yeux cocaïnisés. (*Rev. Clin. d'Ocul.*, 1885, p. 78.)

Darier. De l'opthalmie virulente. (*Rev. Clin. d'Ocul.*, 1885, 3, p. 79.)

Galezowski. De l'anesthésie de la cornée dans l'herpès fébrile de cette membrane. (*Rec. d'Opht.*, 1885, 2, p. 109.)

Gruening, A. On the use of the galvano-cautery in eye diseases, especially in destructive processes of the cornea. (*Arch. of Opht., Mars*, 1885, p. 31.)

Prince, A. E. An accidental divulsion of a pterygium leading to an improvement in the regular operation. (*Arch. of Opht., Mars*, p. 16.)

Dawigade. Du Pterygion et de son traitement par la méthode dite d'enroulement. (*Thèse de Paris*, 1885.)

Parisotti. Sur un cas d'épithélioma de la conjonctive bulbaire. (*Rec. d'Opht., Mai* 1885.)

ACCOMMODATION. RÉFRACTION. MUSCLES ET NERFS DE L'ŒIL.

Donaldson, E. The influence of errors of refraction in affections of the conjunctiva, cornea, and iris. (*Brit. Med. Jour., Dec.*, 1884, p. 1132.)

Hoffmann. Ueber Beziehungen der Refraction zu den Muskelverhaltnissen des Auges auf Grund einer auf den Augen der Schüler des Strassburger Lyceums ausgeführten Untersuchung. Inaug.-Diss. (*Strasbourg*, 1884.)

Schleich. Die Augen 150 neugeborener Kinder ophtalmoscopisch untersuch. (*Mitth. Tübinger, Opht. Klinih, II.*, 1, p. 44.)

Schoen. Beiträge zur Dioptrik des Auges. (*Leipzig*, 1884, *W. Engelmann*.)

Weiss. Beiträge zur Anatomie des myopischen Auges; 3, Zur Anatomie des myopischen Auges mittleren Grades (Verletzung durch Pulverexplosion); 4, Zur Anatomie des hochgradig myopischen Auges (Erblindung durch Drucksteieerung). (*Mitth. Opht. Klin. Tübingen, II.*, p. 57.)

Juler, H. On the best methods of diagnosing and correcting the errors of refraction. (*Brit. Med. Jour.*, *Dec.*, 1884, p. 1274.)

Mitchell, H. E. Errors of refraction; the importance of their recognition and correction in early life. (*N.-Y. Med. Record. Dec.*, 1884, p. 718.)

Schmidt-Rimpler. Accommodation. (*Fulenburg's Encyclop.*, *I.*, p. 122.)

Ehrenroth. Zur Frage über die Lage der Gesiehts linien und die Centrirung der brechenden Linien im Auge. (*Arch. f. Physiol.*, XXXV., 8.)

Holmes, E. L. Two cases of upward strabismus. (*Arch. of Opht.*, *Sept.*, *Dec.*, 1884, p. 392.)

Dobrowolsky. Zur Frage über die Ensstehungsweise der Myopie. (*Klin. Mon. Bl.*, *Mars*, 1885, p. 157.)

Hewetson, H. B. The relation between sick headaches and defective sight, chiefly resulting from astigmatism; their pathology and treatment by glasses. (*Med. Times and Gaz.*, *Mars*, 1885, p. 375.)

Macula. De l'emploi de la lunette de Galilée en optométrie. (*Thèse de Paris* 1885.)

Jan. Paralysie de la 3e paire d'origine micotingue. (*Rec. d'Opht.*, *Fév.*, 1885.)

Gazepy. Optomètre et astigmomètre binoculaire (*Rec. d'Opht.*, *Mars* 1885).

Reymond. Sui rapporti dell'accomodamento colla convergenza. (*Casimoro Sperino*, p. 23.)

Ababie. Complications de la myopie progressive. (*Gaz. Méd. de Paris*, *Nr.* 9.)

Cutter, J. C. Myopia in the Sapporo Agricultural College. (*Trans. of the Sei I Kkai Tokio*, 1885.)

Frost. W. A. Supposed power of accomodation in an aphakic eye. (*The Lancet*, *Avril*, 1885, p. 756.)

Frost, W. A. The early treatment of concomitant squint. (*Med. Times and Gaz.*, *Mars*, 1885, p. 431.)

Eales, H. The causes and treatment of convergent squint. (*Birm. Med. Rev., Avril*, 1885, p. 164.)

Jackson, Ed. Measurement of refraction by the Shadowtest or Retinoscopy. (*American Journ. of the Med. Sciences, Avril*, 1885.)

Mules, P. H. Convergent concomitant squint and consecutive amblyopia. (*Brit. Med. Journ., Avril*, 1885, p. 836.)

Riley, F. C. A case of hypermetropic strabismus convergens, with choroidal atrophy, cured by glasses alone. (*N.-Y. Med. Journ., Avril*, 1885, p. 386.)

Wecker, de. Procédé opératoire contre le strabisme. (*Gaz. Méd. de Paris*, 8.)

Carter, R. B. Eyesight in schools. (Continued.) (*Med. Times and Gaz., Mai*, 1885, p. 569, 627.)

Dehenne. De l'avancement musculaire dans la paralysie oculaire. (*Rec. d'Opht., Avril* 1885).

Hay, G. Two cases in which Raehlmann's hyperbolic lenses improved vision. (*Trans. Amer. Opht, Soc.*, 1884, p. 628.)

Landolt. L'amplitude de convergence. (*Arch. d'Opht., IV.*, 2, p. 97.)

Richey, S. O. Deterioration of vision in school children. (*N.-Y. Med. Record, Avril*, 1885, p. 426.)

Risley, S. D. A Case of hypermetropic astigmatism passing into myopic. (*Trans. Amer. Opht. Soc.*, 1884, p. 628.)

Seely, W. W. Experiences in refractive cases. (*Trans. Amer. Opht. Soc.*, 1884, p. 627.)

Lainey. De l'avancement capsulaire. (*Thèse de Paris*, 1885.)

Deeren. Contribution à l'étude des images entoptiques. (*Rec. d'Opht. Mai*, 1885.)

PAUPIÈRES. VOIES LACRYMALES. ORBITE.

Fontan. Mécanisme de l'emphysème orbitro-palpébral. (*Rec. d'Opht., Janv. et Juin* 1885.)

Humphry, L. Fracture of inner woll of orbit from indirect violence. (*Brit. Med. Jour., Dec.*, 1880, p. 1190.)

Goldzieher. Innervation der Thränendrüsse. (*Wiener med. Woch.*, 1884, p. 1274.)

Graefe. Exenteratio bulbi. (*Klin. Mon.-Bl., Janv.*, 1885, p. 49.)

Reuss. Ablepharie. (*Eulenburg's Reat Encycl., I.*, p. 80.)

Turner, W. The infra-orbitral suture. (*Jour. anat. and Phys.*, *Jan.*, 1885, p. 218.)

Lopez. Kyste sebacé volumineux de l'orbite ayant amené une névro-rétinite. (*Rec. d'Opht. Fév.* 1885.)

Baudry. Contribution à l'étude du chancre des paupières. (*Arch. d'Opht.*, *V.*, 1, p. 55.)

Dujardin. De l'exentération du globe oculaire. (*Revue clinique d'Ocul.*, 1885, p. 7.)

Motais. L'aponévrose de l'orbite. (*Gaz. Méd. de Paris*, 9.)

Salter, R. A case of one-sided transitory exophtalmos, with undisturbed function and muscular movements of the eye and the coexistence of enophtalmos or recession of the globe. (*Amer. Jour. Med. Sci.*, *Avril.*, p. 486.)

Swanzy, H. R. Transplantation of skin flaps without pedicle for the cure of cicatricial ectropia. (*Lancet*, *Mars*, 1885, p. 568.)

Wecker, de. Suture contre l'ectropion. (*Gaz. Méd. de Paris*, 8.)

Bull, C. S. Three cases of restoration of the eyelid by transplantation of a flap without a pedicle. (*Trans. Amer. Opht. Soc.*, 1884, p. 626.)

Vieusse, Du traitement du trichiasis par des cautérisations faites sur la paupière avec le thermo-cautère. (*Rec. d'Opht.*, *Avril*, 1885.)

Derby, R. H. Case of gangrene of lids with subsequent restoration of tissue without plastic operation. (*Trans. Amer. Opht. Soc.*, 1884, p. 626.)

Fryer, B. E. A successful case of skin flap transplantation without pedicle to lower lid, after removal of an epithelioma. (*Trans. Amer. Opht. Soc.*, 1814, p. 626.)

Kipp, C. J. Cases of disease of the frontal sinus. (*Trans. Amer. Opht. Soc.*, 1884, p. 627.)

Lippincot, J. A. Two cases of orbital abscess. (*Trans. Amer. Opht. Soc.*, 1884, p. 627.)

Norris, W. F. Two cases of orbitral tumour. (*Trans. Amer. Opht. Soc.*, 1884, p. 626.)

Pflueger, E. A case of microcephalus with microphtalmus. (*Arch. of Opht.*, *Mars*, 1885, p. 91.)

Pooley, Thomas R. A case of acute dacryo-adenitis. (*Trans. Amer. Opht. Soc.*, 1884, p. 628.)

Sattler, R. The treatment of superficial and infiltrating varieties of pavement epithelial carcinoma of the eyelids. (*Arch. of Opht.*, *Mars*, 1885, p. 19.)

Larbouret. Dermoïde de l'œil. (*Thèse de Paris*, 1885.)

Richet. Tumeur sebacée de la paupière inférieure. (*Rec. d'Opht. Juin*, 1885.)

THÉRAPEUTIQUE. MÉLANGES DIVERS.

Albertotti. Ein autographisches selbstregistrirendes Perimeter. (*Klin. Mon.-Bl.*, *Dec.*, 1884, p. 465.)

Andrews, J. A. Jequirity ophtalmia. (*N.-Y. Med. Record, Nov.*, 1884, p. 596.)

Bull, C. S. The hydrochlorate of cocaine as a local anæsthetic in ophtalmic surgery. (*N.-Y. Med. Jour., Nov.*, 1884. p. 609.)

Cocaine. (*Brit. Med. Jour., Dec.*, 1884, p. 1132. — *The Lancet, Dec.*, 1884, p. 1132.)

Labry. De la cocaïne et de ses applications en ophtalmologie. (*Thèse de Paris*, 1885.)

Ourset. Contribution à l'étude des affections oculaires dans les troubles de la menstruation. (*Thèse de Paris*, 1885.)

Sciaky. De la cocaïne en ophtalmologie. (*Thèse de Paris*, 1885.)

Galezowski. Nouveau modèle de périmètre. (*Rec. d'Opht., Nov.*, 1884, p. 649.)

Hirschberg and Birnbacher, Beiträge zur Pathologie des Sehorgans. (*Centr. f. pract., Aug., Nov.*, 1884, p. 321.)

Hodges. F. H, Cocaine as an anæsthetic in ophtalmic surgery. (*Brit. Med. Jour., Dec.*, 1884, p. 1189.)

Holt, E.E. Hydrochlorate of cocaine. (*Boston Med. and Surg. Jour., Nov.*, 1884. p. 501.)

Höltzke. Zur physiologischen Wirkung des Cocaïns auf das Auge. (*Klin. Mon.-Bl., Dec.*, 1884, p. 457.)

Jeffries, B. J. Cocaine in ophtalmic surgery. (*Boston Med. and Surg. Jour.*, p. 537.)

Koenigstein. Ueber Verwendung des Cocaïns zur Anæsthesirung am Auge. (*Allg. Med. Centr.-Ztg., LIII.*, 89.)

Koller, C. On the use of cocaine for producing anæsthesia on the eye. (*The Lancet, Dec.*, 1884, p. 900.)

Lutz. Augenerkrankungen während der Gravidität und im Peurperium. (*Tübinger Opht. Klin. Mitth, II.*, 1, p. 1.)

Myrtle, A. S. Hydrochlorate of cocaine in ophtalmic surgery. (*Brit. Med. Jour., Dec.*, 1884, p. 1238.)

Nagel. (1). Zur Kenntniss der postdiphtherischen Augenaffectionen (2) Ein patkologisches Circulationsphaenomen in der Cornea, (3) Das Gewicht einiger sammt der Kapsel extrahirter Cataracte. (*Mitth. Tübinger Opht. Klin., II.*, 1, p. 165.)

Ophtalmologische Section der Versammlung deutscher Naturforscher end Aerzte zu Magdeburg. (*Berl. Klin. Woch.*, 43.)

Owen, D. C. Ll. On the use of cocaine in combination with atropine in the treatement of certain diseases of the eye. (*Brit. Med., Jour., Dec.*, 1884, p. 1189.)

Reichenheim. Beiträge zur Wirkung des Cocaïns auf das Auge. (*Klin. Mon.-Bl., Dec.*, 1884, p. 462.)

Renton, J. C. Note on the value of hydrochlorate of cocaine in ophtalmic surgery. (*The Lancet, Dec.*, 1884, p. 992.)

Satterthwaite, T. E. Hydrochlorate of cocaine. (*N.-Y. Med. Jour., Dec.*, 1884, p. 586.)

Schaeffer. Der graue Staar und seine Behandlung. (*Deutsche Med. Ztg.*, 1881.)

Schubert. Ueber den heutigen Stand der Schiefschriftfrage. (*Berl. Klin. Woch.*, 44 *und* 45.)

Sohnlin, C. Some more experiences with jequirity. (*N.-Y. Med. Record, Dec.*, 1884, p. 561.)

Weber. Ueber die locale Anwendung des Cocaïns am Auge. (*Klin, Mon.-Bl., Dec.*, 1884, p. 443.)

Armaignac. Blépharostat à détente instantanée se plaçant et s'enlevant avec une seule main. (*Revue clin. d'Ocul.*, 1884, 11, p. 268.)

Benson, A. H. A convenient ophtalmoscope for students and practitioners. (*Brit. Med. Jour., Jan.*, 1885, p. 68.)

Bobone. La cocaïne en ophtalmologie. (*Ann.* d'*Ocul.*, 1884, p. 228.)

Dianoux. Des troubles visuels dans le goître exophtalmique. (*Ann. d'Ocul.*, 1884, p. 168.)

Galezowski. Nouveau modèle de périmètre. (*Rec. d'Opht.*, 1884, V, 2, p, 649.)

Griffith, A. H. H. Remarks on death following enucleation of the eye-ball. (*Brit. Med. Jour., Dec.*, 1884, p. 1273.)

Hirschberg. Ueber die chirurgische Anæsthesie bei Augenoperationen. (*Berl. Klin. Woch.*, 1884, 50 *et* 51.)

Horstmann. Ueber Cocaïnum muriaticum. (*Deutche Med. Woch.*, 1884, 49.)

Howe. Ueber Cocaïn als locales Anæsthicem für Augen. (*Fortsch. der Med.*, 22.)

Jessop, W. H. Cocaine. (*The Practitioner Jan.*, 1885, p. 1.

Koenig. Ueber das Leucoscop. (*Centr. f. Aug.*, 1884, p. 375.)

Koenigstein. Ueber das Cocainum muriaticum in seiner Anwendung in der Oculistik. (*Wein med. Presse*, 1884, 42 *et* 43.)

Koller. Ueber die Verwendung des Cocaïns zur Anæsthesirung am Auge. (*Wiener Med. Woch.*, 1884, 43 *et* 44.)

Meighan, A. Notes on some syphilitic eye affections. (*Med. Times and Gazette, Jan.*, 1885, p. 5.)

Meyer. L'anesthésie locale de l'œil par la cocaïne. (*Rev. gén. d'Opht. III.*, 10, p. 433.)

Nieden. Ueber Cocaïn. (*Centr. f. Aug.*, 1884, p. 374.)

Purtscher. Ueber Cocaïn. (*Centr. f. Aug.*, 1884, p. 372.)

Renton, J. C. Cocaine in ophtalmic surgery. (*Glasgow Med. Jour., Jan.*, 1885, p. 28.)

Riley, F. C. Failures with cocaine. (*N.-Y. Med. Record, Dec.* 1884, p. 658.)

Robertson, D. A. Local application of caffeine to the conjunctiva. (*Brit. Med. Jour., Jan.* 1885, p. 17.)

Schenkl. Das Cocain. (*Prager med. Woch.*, 1884, p. 45.)

Weber. Beschreibung eines Raumwinkelmessers. (*Zeitschrift f. Instrumenten-Kunde, Oct.*, 1884.)

Browne, E. A. A note on cocaine. (*Liverpool Med. Chir. Jour., Jan.*, 1885, p. 59.)

Charpentier. Recherches sur la perception différentielle des couleurs. (*Arch. d'Opht., IV.*, 6, p. 488.)

Collyns, R. J. Some cases of wounds of the eye. (*S. Barth. Hosp. Reports*, 1884, p. 149.)

Mavel. De l'exentération du globe oculaire. (*Thèse de Paris*, 1885.)

Pedrona. Des lésions oculaires dans le goître exophtalmique. (*Thèse de Paris*, 1885.)

Donders. Farbengleichungen. (*Arch. Andt. Phys. Physiol. Abth.*, 6, p. 518.)

Fuchs. Beiträge zur normalem Anatomie des Augapfelse: (1) Insertionen der Augenmuskeln, (2) Lage und Zahl der Wirbelenen, (3) Microscopische Anatomie der Wirbelvenen, (4) Verhältniss der Wirbelvenen zuden Augenmuskeln, (5) Arterien und Nerven der Aderhaut. (*Von Græfe's Arch.*, XXX., 4, p. 1.)

Hubbell, A. A. Cocaine hydrochlorate anæsthesia. (*Buffalo Med. and Surg. Jour., Janv.*, 1885, p. 241.)

Knapp, H. On cocaine, and its use in ophtalmic and general surgery. (*Arch. of Opht., Sept., Dec.*, 1884, p. 400.)

Minor, J. L. Cases of trachoma in the negro race. (*Arch. of Opht., Sept., Dec.*, 1884, p. 400.)

Panas. L'irido-sclérotomie. (*Arch. d'Opht., IV.*, 6, p. 481.)

Roberts, C. Education and Eyesight. (*Med. Times and Gaz., Fev.*, 1885. p. 173-186.)

Schweigger. Ueber Cocain. (*Centr. f. Aug., Jan.*, 1885, p. 1.)

Waldhauer. Vier Fälle von diabetischer Cataract. (*St. Petersburger Med. Woch.*, 51, *and* 52.)

Walker, T. S. Note on cocaine. (*Ibid*, p. 167.)

Ferrier. De l'emploi du cautère actuel et du thermocautère dans le traitement de l'ectropion, de l'entropion et du trichiasis. (*Arch. d'Opht., V.* 1, 1.)

Brailey. W. A. Abstract of lectures on some points in the anatomy and physiology of the eye, Lecture I. (*Brit. Med. Jour. Mars*, 1885, p. 584.)

Engelmann. Untersuchungen über die quantitaven Beziehugen

zwischen Absorption des Lichtes und Assimilation in Pflanzenzellen. (*Onderzoek. Utrecht Phys. Lab.* [illegible])

Haab. Pathologische Anatomie des Auges. (*Graefe u. Saemisch, Handb. der path. Anat., Pars II.*)

Landolt. Notre hiéphamosiat [illegible]. (*Arch. d'Ophtal.*, [illegible], p. 52.)

Lundy, C. J. Oleate of [illegible] in ophthalmic practice. (*N.-Y. Med. Jour.*, *Fev.*, 1885, p. [illegible].)

Novelli. Allungamento e stiramento del nervo lasso esterno nella cura del Glaucoma. (*Bollettino* [illegible], p. [illegible].)

Reuss, von. Demonstration eines Anophthalmos. (*Wien. Med. Woch.*, *Nr.* 7.)

Schmidt-Rimpler. Pulsirender Exophthalmus. (*Berl. Kl. Woch.*, 4.)

Tartufferi. Studio d'un microftalmo per ciecatte miraculosa. (*Bolletino, VII.*, 6. p. 325.)

Wecker, de. Eduard Jaeger. (*Conf. von Josephson*, 1885.)

Dehenne. Considérations sur les traumatismes oculaires. (*Rev. d'Opht.*, *Janv.* 1885.)

Baudry, S. De l'anesthésie en chirurgie oculaire. (*Paris, O. Berthier*, 1885.)

Baudry, S. Fragments d'ophthalmologie pratique. (*Paris, O. Berthier*, 1885.)

Brailey, W. A. Abstract of lectures on some points in the anatomy and physiology of the eye. Lectures II., III. (*Brit. Med. Jour.*, *Mars-Avril*, 1885, p. 643–691.)

Campart. Contribution à l'étude de l'angiome cavernieux. (*Bulletin de la clin. hosp. Quinze-Vingts*, *II.*, [illegible], 1885.)

Carter, R. C. Acuteness of vision. (*Med. Times and Gaz.*, *Avril*, 1885, p. 461 *and Sep.*)

Carter, R. B. Eyesight in schools. (*Med. Times and Gaz.*, *Avril*, 1885, p. 535.)

Cicardi. Un nuovo caso di stasi [illegible] oculare. (*Annali di Ottalm.*, *XIV.*, p. 44.)

Cowgill, W. M. Cowgill's eye speculum. (*N.-Y. Med. Record*, *Avril*, 1885, p. 392.)

Heredity and tumours of the eye. (*Lancet*, *Avril*, 1885, p. 719.)

Hirschberg et *Birnbacher.* Beiträge zur Pathologie des Sehorgans. (*Centr. f. pr. Aug.*, *Mars*, 1885, p. 65.)

Jackson Ed. Alarming and dangerous doses of the mydriatics. (*Trans. Med. Soc. of the State of Pennsylvania*, 1884.)

Meyhöfer. Augenlidhalter. (*Klin. Mon.-Bl.*, *Avril*, 1885, p. 221.)

Sight-Testing at the Anthropological Institute. (*Med. Times and Gaz.*, *Mars*, 1885.)

Wecker, de. La cicatrisotomie ou oulétomie. (*Ann. d'Ocul. XXVII.*, 7, p. 180.)

Baas. Periodisches Blausehen als einzige Erscheinung eines larvirten Wechselfiebers. (*Klin. Mon.-Bl., Mai*, 1885, p. 240.)

Bacchi. Sur la syphilis précoce des membranes profondes de l'œil. (*Bullet. de la Clin. Nat. Opht., III.*, 1, p. 70.)

Campart. Chancre induré de l'angle interne de la paupière inférieure gauche. — Iritis traumatique; décollement de la moitié externe de la rétine avec déchirure de la choroïde. — Episcléritis spécifique. — Chorio-rétinite spécifique. — Gomme de la rétine ciliaire. — Gomme de l'iris; rétinite circapapillaire double. — Cylindrome de la conjonctivite bulbaire. (*Bulletin Clin. Nat. Opht., III.*, 1, p. 48.)

Dennett, W. T. An electric ophtalmoscope. (*N.-Y. Med. Record, Mai*, 1885, p. 503.)

Dimmer. Ein Fall von Stichverletzung des Auges. (*Centr. f. pr., Aug., Avril*, 1885, p. 97.)

Dimmer, F. Report of cases of congenital anomalies of the eye. (*Arch. of Opht., March*, 1886, p. 72.)

Howe, L. Canges in the eye immediately after death. (*Trans. Amer. Opht. Soc.*, 1884, p. 627.)

Maklakoff. L'ophtalmonométrie. (*Arch. d'Opht., IV.*, 2, p. 159.)

Masson. Essai sur l'atrophie du globe oculaire. (*Arch. d'Opht., IV.*, 2, p. 121.)

Snell, S. The employment of the electro-magnet in ophtalmic surgery. (*Brit. Med. Jour., Mai*, 1885, p. 884.)

Sweigger, C. Report of cases from practice. (*Arch. of Opht., Mars*, p. 98.)

Foucher. Réflexion sur quatre cas d'ophtalmie sympathique. (*Thèse de Paris*, 1885.)

Molard. Des troubles oculaires provoqués par le tænia. (*Rec. d'Opht., Mai*, 1885.)

Real y Beyro. Contribution à l'étude de l'embryologie de l'œil. (*Rec. d'Opht., Juin*, 1885.)

Le Gérant : FÉLIX ALCAN.

BOURLOTON. — Imprimeries réunies, B.

Fig. 1.

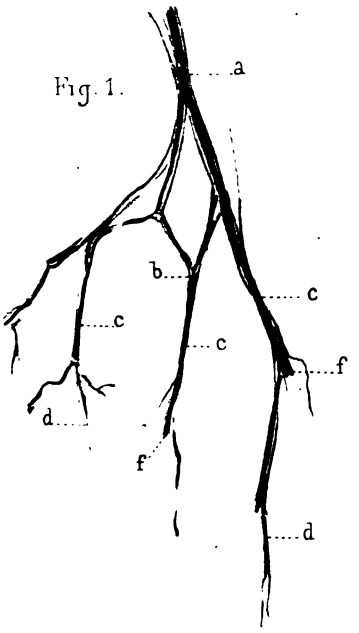

Fig. 2.

Fig. 3.

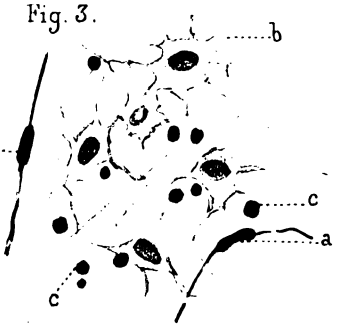

Fig. 4.

Fig. 5.

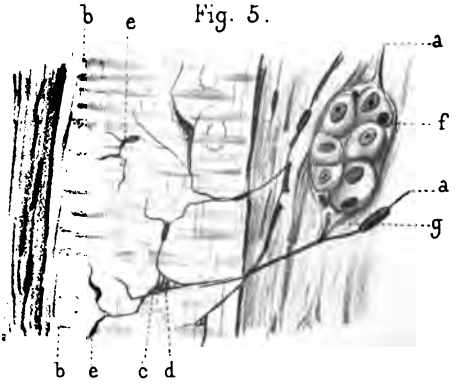

Fontan del. Imp. Becquet fr Paris. F. Méheux lith

Choroïde. Système nerveux (Fontan).

Félix Alcan, Editeur.

DU PHLEGMON DE L'ŒIL

SES CAUSES. — SA PROPHYLAXIE. — SON TRAITEMENT.

Par le Dr E. ROLLAND (de Mont-de-Marsan)

I. *Ses causes.* — Le phlegmon de l'œil résulte toujours de la pénétration dans l'intérieur de l'œil de micro-organismes septiques.

Tantôt ces vibrions septiques pénètrent par un point quelconque de l'organisme, d'où ils sont charriés par les vaisseaux sanguins, par les lymphatiques, en passant par le cerveau, jusqu'à l'œil; tantôt leur porte d'entrée est une effraction de la coque oculaire.

Le premier mode d'introduction de ces bactéries septiques s'observe quelquefois dans la fièvre typhoïde, la fièvre puerpérale, la méningite cérébro-spinale (Caron du Villards, Leyden, Fieuzal, Schirmer, Vallin, de Græfe, Ramskill), la carie du rocher (Hewsinger), les fractures des os du crâne (Potain), les blessures, les furoncles, l'érysipèle de la face (Warlomont, B. Cohn).

Il a lieu par les espaces lymphatiques et les fentes décrits par Schwalbe, qui mettent en communication les espaces sus et sous-arachnoïdiens avec les sacs séreux et lymphatiques de l'œil, la capsule de Ténon, l'espace supra-choroïdien, la chambre antérieure.

Cette propagation directe du processus septique des espaces sus et sous-arachnoïdiens à la choroïde et à la chambre antérieure a été mise en évidence par les autopsies faites par Rudnew, et par celles faites par Berthold.

Le deuxième mode de pénétration du vibrion septique dans la cavité de l'œil, et le plus fréquent, nécessite trois conditions :

1° Une plaie de la coque oculaire;

2° L'apport des germes septiques sur cette plaie;

3° Un état anatomique de cette plaie favorable au développement et à la multiplication de ces germes septiques.

La plaie est produite par une de ces trois causes : un traumatisme chirurgical, une blessure due au hasard, un processus ulcératif.

L'apport des germes septiques sur la plaie peut être fait par les instruments, par les sécrétions anormales des voies lacrymales, par les mains du blessé portées instinctivement au point lésé, par celles du chirurgien, par les eaux employées au lavage, par les objets de pansement, par l'atmosphère dans laquelle elle est plongée.

Les deux premières conditions, la plaie et l'apport des germes septiques sur cette plaie, sont nécessaires, mais ne suffisent pas pour que le vibrion septique pénètre dans l'intérieur de l'œil. Il faut encore que le vibrion septique soit déposé sur une plaie, dont l'état anatomique est favorable à son développement et sa multiplication, et rend par suite possible l'envahissement par ces parasites de la cavité oculaire.

« Car il ne faut pas oublier, dit si justement le professeur Verneuil, dans ces questions de miasmes, de germes d'infection, d'empoisonnement venus du dehors, la part qui revient à la plaie elle-même, laquelle peut tantôt admettre, tantôt refuser le poison, suivant qu'elle est en tel ou tel état anatomique. La plaie a des propriétés très diverses et très importantes, à l'aide desquelles elle intervient dans la lutte entre l'être blessé et le milieu qui l'enveloppe. »

Les plaies récentes, profondes, irrégulières, anfractueuses, dans lesquelles le vibrion septique est hors du contact de l'oxygène, favorisent une pullulation rapide du parasite, et son passage à l'état adulte.

Les diathèses, les causes morales dépressives, le tempérament, l'âge, le sexe, la race, les saisons, qui n'ont aucune influence sur le développement du vibrion septique, n'en ont également aucune sur la production de la panophthalmie.

II. *Prophylaxie du phlegmon de l'œil dans les plaies chirurgicales de cet organe.* — Un chirurgien ne pouvant avoir d'autre désir plus vif que celui de mettre ses opérés à l'abri de cette redoutable complication, et de s'éviter le profond

dépit que cause à l'opérateur, dont la réputation est la mieux assise, un phlegmon de l'œil changeant en un véritable désastre le résultat opératoire le plus habilemeut conquis, on comprend avec quel enthousiasme ont été accueillies les doctrines de M. Pasteur, et les pansements qui en résultent.

Pour notre part, bien convaincu que la panophthalmie est la conséquence fatale d'une antisepsie incomplète, nous avons pris l'habitude de nous opposer, par tous les moyens bactéricides que l'œil peut tolérer, à l'apport des germes septiques sur la plaie que nous devons créer.

Nous désinfectons minutieusement le champ opératoire, la cornée, la sclérotique, les culs-de-sac conjonctivaux, les voies lacrymales, le bord libre des paupières, leur revêtement cutané, la figure de l'opéré, ses mains.

Cette désinfection se fait très facilement et sans causer la moindre irritation à l'œil, en injectant dans les culs-de-sac conjonctivaux, dans les voies lacrymales, une solution d'acide borique (4 p. 100), de sublimé corrosif (0,02 p. 100), ou de pin gemmé.

Les mêmes solutions sont également employées pour laver les paupières, la figure de l'opéré, ses mains, les nôtres, celles de nos aides, et pour préparer le bain où sont immergés tous les instruments, hormis les couteaux, les lances et les ciseaux, qui perdent au contact d'un liquide antiseptique la finesse de leur tranchant.

Pourtant, comme il importe d'obtenir une plaie nette, régulière, d'une coaptation facile, et d'une greffe rapide, autant que d'éviter la contamination de ses lèvres par quelque germe septique, dont serait chargé l'instrument, nous ne faisons usage que de couteaux, de lances, de ciseaux neufs ou remis à neuf par le fabricant.

En attendant leur emploi, ces couteaux séjournent, les lames enduites de vaseline, substance antiseptique elle-même, dans des boîtes sans aucun luxe, ou dépourvues d'étoffes, velours ou autre, faciles à infecter, et pouvant être lavées avec une solution bactéricide, ou flambées avec une lampe à alcool.

Les objets de pansement (deux douzaines de rondelles de

lint boratées, une éponge, de la ouate, une bande désinfectées), contenus dans une boîte fermée et pris à l'usine internationale d'objets de pansements de Montpellier où ils sont préparés, ne servent qu'une seule fois.

Quant aux germes septiques de l'atmosphère, ne pouvant les réduire à l'impuissance, nous les évitons, en n'opérant que dans une habitation isolée, ou à la campagne.

Il résulte, en effet, des expériences faites par le physicien Tyndall, et de celles plus probantes encore de nos anciens maîtres, MM. Perrin et Marty, que les germes ne sont pas suspendus dans l'atmosphère, le grand réservoir, dans une proportion constante.

Même dans l'atmosphère nosocomiale, dans les espaces où séjournent de nombreux blessés, on peut, disent ces éminents expérimentateurs, trouver certaines parties de l'air prises dans des points différents, ou à de différentes heures, tantôt inactives, tantôt chargées de germes ou d'organismes d'espèces multiples.

Nous pouvons donc à plus forte raison admettre que l'air de nos immenses plaines recouvertes de pins, de nos montagnes, ne renferme de germes septiques que très rarement, et en petite quantité.

Nous avons ainsi l'explication de ces cures bien connues des praticiens de nos campagnes, et que les meilleurs chirurgiens des centres populeux n'obtiennent qu'à grand renfort de soins antiseptiques.

Une femme, Jeanne Martin, trois heures après l'extraction d'une cataracte à l'œil gauche, l'autre étant indemne de toute altération de la vision, enlève le pansement antiseptique, placé sur l'œil opéré, le recouvre d'un mouchoir plié en forme de bandeau, et quitte furtivement la maison où nous l'avions placée.

Trois ans plus tard, l'ayant par hasard rencontrée à Montréjeau, parfaitement guérie, nous apprîmes d'elle qu'après avoir quitté Mont-de-Marsan, elle était allée à pied à Roquefort (21 kilomètres) près de son mari, terrassier employé à la construction de la voie.

Le lendemain elle était revenue à pied à Mont-de-Marsan pour prendre le train et se rendre dans un village près de Luchon.

III. *Proplylaxie du phlegmon de l'œil dans les blessures ou dans les ulcères de la cornée.* — Rien n'empêche au hasard, qui engendre la blessure, de la préserver de la panophthalmie en donnant à cette blessure des propriétés défavorables au développement des vibrions septiques, et même de placer le blessé dans un de ces coins privilégiés, fortuitement aseptiques, dont les expériences de MM. Perrin et Marty nous prouvent l'existence.

Une femme, manœuvre aux forges Sainte-Hélène, reçut, il y a quelques années, dans la région inféro-externe de la cornée, un coup de râpe en fer, qui détermina une déchirure de la cornée, de l'iris, et l'expulsion du cristallin.

Huit jours après cet effrayant traumatisme, cette femme, qui n'a demandé de soins à aucun médecin, se présente à notre consultation n'éprouvant d'autre trouble que celui qui résulte de son aphakie.

La cicatrisation de la plaie est parfaite, l'iris qui ne fait pas hernie offre dans son quart inféro-externe une large pupille bien noire, et sans aucune adhérence, à travers laquelle, comme il est noté sur notre livre d'observations, cette femme avec le convexe + 16 recouvre une acuité visuelle bien capable d'exciter l'envie de beaucoup d'opérés de cataracte.

Malgré ce fait exceptionnel, un chirurgien appelé à donner des soins à un œil blessé, ou ulcéré, est tenu de l'entourer de toutes les précautions antiseptiques indiquées plus haut pour les plaies résultant d'une manœuvre opératoire.

Car s'il est possible de rencontrer de ces guérisons fortuites, le plus souvent, quand même, si des soins bien entendus ne sont pas venus modifier la blessure, ou l'ulcération, et s'opposer à la pénétration du vibrion septique par la porte d'entrée que lui livre le hasard, dans un ou deux jours, la panophtalmie arrive à son apogée.

La rapidité de l'évolution purulente entraîne une infiltra-

tion œdémateuse de tous les organes circum-bulbaires, le gonflement considérable avec rougeur des paupières, un chémosis gélatineux pouvant recouvrir presque complètement la cornée ternie.

La suppuration envahit la chambre antérieure, le tractus uvéal, le corps vitré, la capsule de Ténon, d'où un degré souvent notable de protusion de l'œil.

Les douleurs intra-oculaires et irradiées tout autour de l'orbite sont atroces.

Le panophtalmique a de l'innapétence, de la fièvre, de la prostration.

Enfin si la suppuration déterminée par les micro-organismes septiques gagne les espaces lymphatiques du nerf optique, ce que nous révèle l'apparition des phosphènes, la folie ou la mort peuvent être la conséquence d'un phlegmon de l'œil.

IV. *Traitement.* — Il y a lieu de s'étonner que, sachant d'une part, par les travaux de Baillarger, de Lassègue, de Moreau, de Nasse, d'Austin, d'Hérard, d'Hughlings, Jackson, de Gayet, de Meunier, de Galezowski, de Bouchut, de Benedickt, de Wendt, de Niemtscheck, l'intimité des rapports du cerveau et de l'œil, les altérations consécutives aux affections du cerveau que l'œil éprouve; et d'autre part que toutes les lésions du voisinage du cerveau peuvent provoquer l'aliénation mentale et la mort (Giésinger), que les plaies du cuir chevelu amènent la folie au même titre que celles des extrémités, le tétanos (Zeller), que l'érysipèle du cuir chevelu et de la face, dont M. Cornil vient d'indiquer le microbe, s'accompagne souvent, d'après les observations de Baillarger, de symptômes cérébraux graves, et laisse dans l'encéphale des traces assez profondes pour devenir l'origine de la paralysie générale, que les maladies de l'oreille interne et du rocher deviennent une cause d'encéphalite localisée et d'abcès du cerveau, que sur quatre-vingt-six cas d'abcès observés de cet organe, Lebert en a compté vingt qui avaient eu cet origine, que Toynbee assigne pour cause spéciale aux abcès du cerveau les maladies de la caisse du tympan, qu'on cite égale-

ment des abcès consécutifs à des affections des fosses nasales ou des sinus (Potain), que le cancer de l'œil se propage jusqu'au cerveau, et qu'enfin le phlegmon de l'œil a déterminé des accidents cérébraux et la mort, il y a lieu, disons-nous, de s'étonner que des praticiens expérimentés, comme Desmarres, Nélaton, Follin et Duplay, de Wecker, Abadie, non seulement n'aient pas conseillé le traitement, le seul capable d'éviter les complications cérébrales, mais encore aient détourné de l'énucléation de l'œil panophthalmié leurs lecteurs, l'accusant d'avoir en pareil cas occasionné la mort.

En revanche les traités de thérapeutique oculaire conseillent, les uns après les autres, les mercuriaux, les sangsues à la tempe, la saignée générale, les purgatifs, les compresses chaudes ou froides, et si la panophthalmie n'est pas enrayée par cette médication, le débridement de l'œil pour mettre un terme aux douleurs les plus intolérables.

Cette médication que nombre de médecins ont adoptée sans plus ample informé est absolument inutile.

Quant au débridement, s'il parvient quelquefois à diminuer les douleurs, souvent, au contraire, il les exaspère, comme nous avons eu l'occasion de l'observer bien des fois, et récemment chez deux malades de la clientèle de nos distingués confrères et amis, les docteurs Darasse et Sorbets d'Aire.

En tous cas, avant que l'œil débridé ne soit devenu absolument indolore, plusieurs semaines, pendant lesquelles le voisinage de cette poche purulente aura fait courir au cerveau et à la vie les risques les plus grands, se passeront.

L'énucléation, au contraire, enlève toute douleur en quelques heures au patient, le met à l'abri de toute complication cérébrale et de la mort, le rend en quelques jours à la vie commune ou à ses affaires.

Si l'énucléation d'un œil panophthalmié a été suivie de mort, comme on le dit partout, cela tient à ce que l'énucléation a été faite trop tard, après l'envahissement des gaînes lymphatiques du nerf optique par les micro-organismes septiques, et par la suppuration qui en résulte.

Pour notre part, nous avons soixante-dix-sept fois énucléé

des yeux pendant l'évolution panophthalmique et jamais nous n'avons eu à déplorer un décès consécutif à cette opération.

Dès que, à la suite d'une blessure de l'œil, un reflet jaunâtre de son fond, des opacités purulentes dans le corps vitré, et dans les parties déclives de la chambre antérieure, des douleurs très vives indiquent, de la façon la plus certaine, la perte irrémédiable de l'organe, comme fonction et comme forme, nous proposons à notre client et à son entourage l'énucléation.

Nous n'attendons pas que l'apparition de phosphènes nous ait révélé la pénétration du pus dans les espaces lymphatiques du nerf optique.

La prudence exige à plus forte raison de se garder de toute intervention opératoire quand, pour des lenteurs indépendantes de notre volonté, le malade est atteint de phénomènes méningitiques.

Nous faisons l'énucléation avec toutes les précautions antiseptiques indiquées plus haut.

Toutefois, après avoir bien détaché la conjonctive, tout autour de la cornée et le tendon du droit externe, au lieu de couper immédiatement le nerf optique, comme nous le faisons dans l'énucléation d'un œil sympathisant, nous vidons, comme dans l'exentération, le contenu de l'œil et y injectons des solutions antiseptiques.

Cela fait et nulle trace de sécrétions purulentes ne restant plus ni *intus* ni *extra*, nous sectionnons avec une paire de ciseaux *n'ayant pas encore servi*, le nerf optique, et nous terminons l'opération par le détachement des autres muscles.

De nouvelles injections antiseptiques sont à ce moment faites, et quand l'hémorragie est arrêtée, nous enlevons avec le plus grand soin les caillots et autres débris susceptibles de se putréfier.

On place alors le pansement antiseptique, à renouveler toutes les vingt-quatre heures.

Nous engageons vivement ceux de nos confrères qui n'ont pas encore pris cette détermination à ne plus risquer l'intelligence et la vie de leurs clients pour obtenir, après de longues

semaines de souffrance, un moignon irrégulier, défectueux pour la prothèse, rarement indolore, et que plus tard, neuf fois sur dix, il faudra énucléer quand même pour préserver l'autre œil de l'ophthalmie sympathique.

E. ROLLAND.

TRAITEMENT MÉDICAL DE LA CATARACTE

Par le Dr GALEZOWSKI

Depuis les temps les plus reculés jusqu'à notre époque, on s'est préoccupé de la question très attrayante en elle-même mais irréalisable quant à présent, à savoir si le cristallin opacifié peut reprendre sa transparence, et s'il y a la possibilité de guérir une cataracte par les moyens médicamenteux.

La réponse à cette question me paraît très simple et très facile : les fibres cristalliniennes ne deviennent opaques que parce qu'elles ont subi une dégénérescence tant dans leurs enveloppes que dans leur contenu, et il est par conséquent impossible de faire reprendre la vitalité et la transparence aux tissus qui ont subi cette dégénérescence.

Il est vrai que les auteurs les plus compétents en ophthalmologie, tels que Édouard Jaeger, Stellwag von Carion et Becker ont rapporté des cas de résolution spontanée des cataractes [1]. Néanmoins je persiste à croire que la résolution d'une cataracte lenticulaire est impossible, et que les faits rapportés par les auteurs ne peuvent être acceptés que comme des erreurs de diagnostics. Les opacités n'existaient qu'à la surface de la capsule antérieure ou du côté du corps vitré, et ces altérations une fois disparues, on a pu éclairer le fond de l'œil et croire à la guérison de la cataracte

1. Becker, *Handbuch der Gesammasen Augenheilkunde, v. Graefiad Saemisth*, 1877, *p.* 308.

lenticulaire, là où, en réalité, la lentille elle-même n'avait jamais été atteinte.

L'opacité capsulaire, dans les cas de blessure du cristallin, peut s'étendre sur une large surface et peut simuler une opacification de la lentille elle-même; mais sous l'influence de traitement antiphlogistique, la plaie capsulaire se cicatrise, son infiltration disparaît, et on retrouve alors la lentille elle-même transparente. En présence d'un fait pareil, on sera tenté de croire que la lentille elle-même ayant été opaque pendant quelque temps, aura repris sa transparence et que la cataracte lenticulaire aura été guérie. C'est ainsi que je puis m'expliquer les cas du professeur Rydel, de guérison de cataractes traumatiques, de Holscher et de quelques autres auteurs. La résolution d'une lentille opaque n'est possible que par le ramollissement et la dissolution ou absorption des fibres cristalliniennes, et disparition de la lentille elle-même, comme cela a été déjà observé quelquefois.

Becker cite deux faits de ce genre, rapportés par Warnatz, de la résolution spontanée des cataractes sans que la capsule ait été ouverte. Le troisième fait semblable a été observé par Brettauer (de Trieste) [1], chez un de ses opérés de cataracte, dont l'autre œil, non opéré, atteint de cataracte molle, s'est guéri au bout de quelques années spontanément; la cataracte a disparu sans blessure de la capsule, et le malade a dû se servir pour les deux yeux des mêmes numéros convexes.

La guérison spontanée des cataractes par une luxation n'est pas une chose rare; on trouve dans la science des faits de ce genre assez nombreux. Tantôt c'est un coup sur la tête ou le pourtour de l'orbite, tantôt c'est une chute d'une certaine hauteur, tantôt enfin cet accident arrive sans aucune cause bien appréciable.

Dans tous ces cas, le cristallin cataracté se luxe, son ligament se rompt, et la cataracte tombe dans le corps vitré. C'est un abaissement spontané de la cataracte, qui peut être quelquefois réellement salutaire et persistant, comme étaient

1. Becker, *loc. cit.*, p. 309.

souvent persistantes et durables quant aux résultats, les opérations de la cataracte par abaissement.

Desmarres père rapporte un fait des plus intéressants : une dame âgée, très pieuse, était atteinte d'une cataracte dans les deux yeux et ne voulait point se décider à l'opération. Elle voyait à peine à se conduire, lorsqu'un jour en se prosternant devant un autel dans une église, elle a tout d'un coup retrouvé la vue. C'était un vrai miracle, sa cataracte s'était luxée, comme Desmarres a pu ensuite s'en assurer.

L'histoire suivante que j'ai observée sur un de mes malades est encore plus intéressante, elle prouve combien des faits pareils peuvent favoriser le charlatanisme.

OBSERVATION

M. L..., âgé de soixante-dix huit ans, ancien magistrat, atteint de la cataracte sénile dans les deux yeux, ayant entendu parler des nombreuses guérisons obtenues par un certain docteur D..., qui soignait les cataractes avec des pommades et sans opération, s'était confié à ce dernier, qui lui mettait tous les jours une certaine pommade dans l'œil et frottait pendant cinq minutes l'œil à travers la paupière fermée. Ce massage fut pratiqué pendant plus de quatre mois consécutifs, par moments l'œil rougissait et faisait mal. Le malade avait remarqué que son œil gauche était devenu très dur et la pupille des deux yeux très dilatée. Évidemment la pommade dont se servait le guérisseur contenait de l'atropine. Les choses en étaient là, la vue baissait de plus en plus, lorsqu'un jour le malade et le médecin se trouvèrent surpris par un phénomène extraordinaire : après avoir frotté l'œil un peu plus fort que d'habitude, on s'était aperçu que la cataracte blanche, qui était si visible, n'existait plus, la pupille était devenue tout à fait claire et noire. Malheureusement pour le malade, la vue de cet œil était complètement nulle. J'ai eu l'occasion d'examiner alors M. L... chez moi, et j'ai pu constater facilement que la cataracte était luxée dans le corps vitré qui était en outre rempli des nombreux flocons ; la papille optique était excavée. Dans l'autre œil la cataracte était complète et la perception lumineuse était conservée, quoiqu'un peu faible. Je lui ai pratiqué l'extraction de la cataracte un mois après le premier

examen et je lui ai rendu la vue. Le malade pouvait se servir de son œil opéré pour la lecture et l'écriture à l'aide des verres convexes de 15 dioptries.

Évidemment personne ne peut compter sur une luxation spontanée du cristallin, c'est un simple hasard qui peut amener un accident de ce genre; et puis, un abaissement du cristallin peut être suivi d'une perte de la vue, soit immédiate, soit tardive, comme cela arrivait assez souvent dans les opérations de la cataracte par abaissement.

Le traitement médical peut avoir pour but de faire résoudre une cataracte sur place, soit en la dissolvant complètement, soit en faisant arrêter ses progrès et son évolution. Nous avons démontré plus haut que faire disparaître une opacité corticale et faire rétrograder la dégénérescence de ses fibres est une chose impossible au moins dans l'état actuel de la science. Le fait en lui-même est impossible, c'est pourquoi, toutes les tentatives qu'on a faites jusqu'à présent nous paraissent sans aucun fondement, et de la plus pure fantaisie. Les uns avaient proposé les collyres et les pommades à l'iodure de potassium, d'autres comme Tavignot recommandèrent avec la plus grande insistance le phosphore; d'autres croyaient pouvoir dissoudre les cataractes par l'application des courants électriques.

M. Sperino[1] avait cru avoir trouvé un moyen, qui paraissait au premier abord très rationnel. Comme la nutrition du cristallin dépend en grande partie de la composition de l'humeur aqueuse, cet auteur avait pensé, qu'en évacuant souvent ce liquide par des ponctions cornéennes répétées, on arriverait à modifier la composition de ce liquide et on arrêterait ainsi le développement de la cataracte. Malheureusement, sa supposition ne s'est pas vérifiée, et les cataractes après les centaines d'évacuations qu'on exécutait dans chaque œil, au lieu de se ralentir dans leur évolution, prenaient, au contraire, un développement plus rapide, ce qui a fait abandonner la méthode par l'auteur lui-même, d'autant plus qu'il

1. Sperino, *Études cliniques sur l'évacuation répétée de l'humeur aqueuse*, Turin, in-8°, 1862.

n'était pas indifférent, pour un œil même le mieux constitué, de subir des ponctions si fréquentes de la cornée aussi bien que des simples évacuations de l'humeur aqueuse par une seule et même plaie.

Ainsi il faut avouer, aujourd'hui, que nous n'avons aucun moyen pour faire arrêter le progrès de la cataracte, et encore moins pour la faire dissoudre sur place. La seule ressource que nous possédons contre la cataracte, c'est l'opération.

Traitement médical des cataractes traumatiques. — Si nous sommes impuissants pour guérir les cataractes corticales spontanées, constitutionnelles, nous ne pouvons pas ne pas faire d'exception relativement aux cataractes traumatiques.

En général, les cataractes traumatiques réclament des soins on ne peut plus énergiques et on ne peut plus minutieux, surtout pendant les premiers jours qui suivent l'accident. Après avoir examiné l'état dans lequel se trouvent la cornée, l'iris et le cristallin blessés, on décidera immédiatement s'il n'y a pas lieu séance tenante à l'excision de l'iris, lorsque celui-ci est hernié dans la plaie cornéenne.

Un repos absolu au lit et un bandage compressif seront prescrits. De plus, on aura recours à un traitement antiphlogistique des plus énergiques. C'est ici que l'application des sangsues à la tempe, une ou plusieurs fois répétée, l'instillation alternative des collyres d'éserine et d'atropine, l'administration des pilules de calomel et des frictions mercurielles périorbitaires, peuvent conjurer le danger et souvent même arrêter le progrès et le développement de la cataracte. La blessure de la capsule pourra en effet se cicatriser, et la lentille rester transparente dans toute son étendue, de sorte que plus tard en dilatant la pupille avec atropine ou en faisant une simple pupille artificielle, on rétablira complètement la vue sans qu'on ait besoin d'extraire la cataracte.

Les cataractes traumatiques peuvent cependant se développer avec une telle rapidité, que l'intervention chirurgicale deviendra indispensable, si on n'arrête pas par un traitement antiphlogistique énergique les accidents inflammatoires.

Habituellement, les cataractes traumatiques se développent lentement, pendant plusieurs semaines et même des mois entiers. Mais il y a des cas dans lesquels le cristallin blessé s'opacifie rapidement, de sorte que la cataracte devient déjà complète au bout de quelques jours et même de quelques heures, comme le prouve le fait suivant recueilli par M. le Dr Joachim Salterain.

OBSERVATION

Blessure de l'œil avec un fil de fer. Formation de la cataracte deux heures après l'accident.

Mlle S... âgée de onze ans fut amenée à la clinique de la rue Dauphine le 27 mai 1885 par sa mère, pour consulter sur son œil droit, qui était blessé le jour même deux heures avant qu'elle soit venue à la consultation. En jouant avec un fil de fer, elle s'est enfoncée ce dernier dans l'œil. Elle éprouva une douleur très violente et perdit instantanément la vue de cet œil. En l'examinant deux heures après la blessure, nous avons constaté une plaie au centre de la cornée, large de 4 millimètres. La chambre antérieure est remplie d'une substance blanche, visqueuse, tremblotante, qui est constituée par des couches corticales ramollies et opacifiées. Elles occupent toute la pupille, il n'y a qu'à la partie supéro-externe, qu'on voit la pupille noire. En faisant regarder la malade en haut ou en bas, on provoque des mouvements d'oscillation dans cette masse blanche. On prescrit l'application de deux sangsues, l'instillation d'atropine, les compresses d'eau glacée sur l'œil et un repos absolu au lit. Ce traitement amena une diminution d'inflammation et une résorption d'une partie des couches corticales.

Les cataractes traumatiques ne sont souvent qu'exsudatives, plastiques, organisées à la surface de la capsule antérieure, provenant de l'iris blessé, et qui peuvent boucher complètement la pupille, recouvrir une grande partie de la cristalloïde antérieure, et simuler ainsi d'une manière frappante une cataracte lenticulaire. Un traitement antiphlogistique très énergique, appliqué dans ces cas à temps, facilitera la résorption de l'exsudation en partie ou en totalité et amènera de cette façon la guérison de la cataracte.

Le fait suivant est la preuve la plus démonstrative de l'ef-

ficacité du traitement antiphlogistique dans les cas des cataractes traumatiques.

OBSERVATION

Blessure de la cornée, de l'iris et du cristallin, par un grain de plomb. — Leucome adhérent et cataracte traumatique consécutive. — Traitement antiphlogistique; disparition de la cataracte et amélioration de la vue.

Monsieur M..., âgé de quarante-deux ans, se rend pour la première fois de sa vie à la chasse le 9 septembre 1884 et reçoit un grain de plomb dans l'œil droit, par ricochet, dit-il, le coup de fusil ayant été tiré à quarante mètres de distance. Le lendemain il rentre à Paris et s'adresse à mon excellent confrère le Dr Boucheron, qui lui fait appliquer des compresses froides sur l'œil, et six sangsues à la tempe. Appelé, quelque temps après, en consultation par notre confrère, je constate un leucome adhérent au centre de la cornée, et une large synéchie postérieure ; derrière la pupille on distingue très bien le cristallin blanc opaque dans toute l'étendue accessible à la vue. La perception lumineuse est conservée. Nous décidons encore une application de sangsues à cause d'une injection périkératique et aussi en raison de l'exsudation, qui recouvre la pupille. De plus, nous faisons instiller alternativement l'atropine et la pilocarpine et nous ajoutons des frictions mercurielles péri-orbitaires. Sous l'influence de ce traitement, qui a été continué avec des modifications commandées par l'état de l'œil, un mieux sensible s'en est suivi, de sorte qu'en voyant le malade le 7 mai 1885 à ma clinique, j'ai pu constater qu'une partie de la pupille, en haut et en dehors, s'est dilatée, et on y découvre le cristallin transparent; l'exsudat pupillaire a diminué d'épaisseur, et le malade peut distinguer les objets de cet œil et compte facilement les doigts. Une simple iridectomie sera suffisante pour que la vue de cet œil soit complètement rétablie.

Le traitement antiphlogistique, seul, n'est pas toujours en état de rétablir complètement la vision dans un œil blessé. Si en effet la pupille se trouve obstruée par une exsudation plastique, ou si la capsule en face de la pupille reste opaque, on

est obligé de pratiquer une simple iridectomie, et on rétablit ainsi la vision, car on trouve derrière la nouvelle pupille le cristallin transparent.

Il arrive très souvent que la cataracte traumatique, qu'on aperçoit à travers la pupille à demi oblitérée, n'est qu'une cataracte capsulaire limitée, circonscrite, et que la lentille elle-même est restée intacte, ou bien que le cristallin lui-même s'est complètement résorbé après la blessure. Dans l'un comme dans l'autre cas une simple iridectomie suffit pour rétablir la vision.

Il est donc du devoir du chirurgien de compter sur ces deux éventualités et de ne pas se hasarder à pratiquer la kystotomie, tant qu'il ne sera pas bien assuré que le cristallin que l'on aura découvert par une iridectomie est opaque.

Le fait suivant peut servir d'un excellent exemple qu'une simple iridectomie suffit pour rétablir la vision dans une cataracte traumatique. Il a été recueilli à ma clinique par M. Despagnet.

OBSERVATION

Blessure de la cornée, de l'iris et du cristallin gauche sans généralisation de la cataracte.

Garçon Chevallier, dix ans, demeurant chez ses parents à Suresnes reçoit d'un de ses camarades un coup de pierre sur l'œil gauche, le 30 mars. On l'amène à la consultation rue Dauphine le 3 avril 1885. Pendant ces quatre jours d'intervalle on a simplement mis dans l'œil quelques gouttes d'atropine, et fait l'application de compresses froides. A son arrivée voici son état. La cornée présente dans la partie inférieure une plaie assez régulière; elle part du bord inférieur de la cornée au niveau du méridien vertical puis s'avance en droite ligne jusqu'au bord pupillaire, où vient la rejoindre une autre section horizontale sortant du bord interne, de façon à former presque un angle droit. Cette plaie sépare donc du reste de la cornée tout le segment interne et inférieur. La chambre antérieure n'existe plus. L'iris est adhérent à la plaie cornéenne dans toute son étendue : la partie supérieure de le pupille encore visible est blanchâtre. Son aspect fait croire

que le cristallin blessé est opacifié et que ses couches ramollies l'ont envahi. L'injection péri-kératique est intense, les douleurs nulles. On prescrit les instillations de pilocarpine et la compression. Peu à peu la cicatrisation se fait, et la chambre antérieure se rétablit en partie. Mais l'injection péri-kératique est toujours très intense. Enfin la cicatrisation est assez solide pour qu'on se décide à pratiquer l'opération le 4 mai. On va faire l'iridectomie supérieure et l'extraction du cristallin s'il est opaque. La première partie, l'iridectomie, se passe très régulièrement, mais on ne fait pas la seconde, la pupille étant parfaitement transparente. Cette transparence est-elle le résultat de la résorption de la cataracte? L'examen que nous faisons le 25 mai suivant nous permet d'établir que le cristallin est transparent dans toute son étendue.

En effet, la plaie cornéenne faite pour l'iridectomie est bien cicatrisée. L'iridectomie a donné une belle pupille rectangulaire bien transparente. La plaie faite par la blessure est marquée par une ligne blanchâtre; l'iris y est adhérent.

Au niveau de la pupille normale on voit une tache blanche ou jaunâtre de forme arrondie, moins épaisse et plus transparente à la périphérie. Examinée à un fort grossissement, on voit à sa surface quelques vaisseaux et on trouve qu'elle a quelques ramifications vers la partie supérieure. Cette tache est en relief et formée par un exsudat.

Si l'on examine cet œil à l'image droite avec 10 dioptries convexes, on voit que cette tache se continue un peu au-dessous dans le cristallin. Ce serait donc un exsudat qui se serait formé au niveau de la blessure de la cristalloïde et en serait venu fermer l'orifice pupillaire. Le cristallin se serait légèrement opacifié dans la partie correspondante sans voir son opacification se généraliser. On a prétendu que dans ces cas le cristallin n'existait plus, qu'il s'était résorbé, que c'était pour cette raison qu'on avait une pupille transparente. Tel n'est pas le cas ici, car le cristallin transparent est bien en place. En effet, on retrouve les trois images de Purkinge. L'œil est emmetrope comme du côté opposé, et ne présente que l'astigmatisme produit par la blessure de la cornée. Enfin à travers la pupille artificielle on aperçoit la périphérie du cristallin, qu'on ne peut confondre avec le grand cercle de l'iris sectionné, car les deux sont séparés par une zone transparente. Le cristallin transparent est donc bien à sa place physiologique.

Tels sont les moyens curatifs de la cataracte traumatique, auxquels nous avons besoin d'avoir recours, et qui réussissent

souvent, sans qu'on soit obligé de toucher au cristallin et de l'extraire. Mais il est incontestable que si ces moyens réussissent dans un certain nombre de cas, ils restent dans d'autres cas sans efficacité, car si la lentille a été touchée par le traumatisme et que la plaie capsulaire ne se soit pas bouchée à temps, l'opacification se produira plus ou moins rapidement, et alors, il ne restera d'autre ressource que l'extraction de la cataracte par un des procédés opératoires que nous exposerons dans un des prochains articles.

Dr GALEZOWSKI.

CONTRIBUTION

A L'ÉTUDE DE L'EMBRYOLOGIE DE L'ŒIL

Par le docteur Real y BEYRO

(SUITE[1])

§ III. — DÉVELOPPEMENT DE LA MEMBRANE CAPSULO-PUPILLAIRE

Hunter, dans ses *Commentaires médicaux*, décrit, à propos des rapports de la membrane pupillaire, une autre membrane qui, se dégageant du contour de la lentille, se prolonge en avant jusqu'à la marge pupillaire à laquelle elle adhère. Haller, quelque temps après, en relatant cette découverte, dit avoir pu rencontrer cette expansion membraneuse dans l'œil d'un porc nouveau-né. De Haller à J. Müller, le silence se fait; encore Müller attribue-t-il l'honneur de cette nouvelle constatation à Henle : le nom de membrane capsulo-pupillaire, adopté depuis par la généralité des auteurs, est dû à ce dernier anatomiste.

Vers la même époque, Arnold[2] décrivit dans la capsule vasculaire du cristallin deux couches : 1° une externe, riche en vaisseaux, et 2° une interne, qui en est dépourvue et

1. Voir le numéro de juin.

2. F. Arnold, *Anat. und Phys. Unters. über das Auge des Menschen*, 1832. — *Uber die Membrane capsulo-pupillaris.* (*Ammon's Archiv. für Ophtalmologie*, 1883.)

s'applique directement sur la cristalloïde. En 1833, le même Arnold, revenant sur ce sujet, conteste l'opinion de Henle, qui prétend que la membrane capsulo-pupillaire prend naissance sur le bord pupillaire de l'iris et se continue à l'équateur du cristallin avec la membrane capsulaire; il considère la membrane de Henle comme un prolongement antérieur de la membrane capsulaire. Depuis, nombre d'auteurs ont abordé cette étude : nous citerons Kessler, Lieberkühn, Kölliker, Schöler, J. Arnold, Richiardi, etc., etc.

Pour nous, il nous paraît que F. Arnold et Henle auraient pu se mettre aisément d'accord, si, au lieu de faire naître la membrane capsulo-pupillaire dans un point d'où elle partirait pour s'irradier dans telle ou telle direction, ils avaient étudié le phénomène de plus près. La membrane en question provient, par voie de glissement ou, si l'on veut, de prolifération, des vaisseaux du réseau du corps vitré, pendant que celui-ci se développe et que s'accroissent les enveloppes de l'œil et surtout du cristallin.

Dès que la vésicule du cristallin est remplie par les fibres qui s'y développent, le cristallin prend un accroissement considérable. Le fait est bien connu. A ce moment apparaît le bourgeon de l'iris. Ce bourgeon s'accuse de plus en plus, et, par suite, le carrefour anastomotique paraît se déplacer et s'éloigner de l'équateur du cristallin. Par suite de ce déplacement apparent (V. plus haut), les vaisseaux du corps vitré qui aboutissent à ce carrefour, en passant entre l'équateur du cristallin et la vésicule secondaire, glissent sur cette région et correspondent en définitive à la face antérieure du cristallin, entre celui-ci et le bourgeon de l'iris.

Schœler, en étudiant les membranes pupillaire et capsulo-pupillaire, les regarde comme des dépendances de la choroïde, qu'il représente comme enveloppant toute la vésicule secondaire, y compris le cristallin. De plus, généralisant sa théorie, il prétend que chez les oiseaux cette membrane disparaît de la région ciliaire au moment du développement de l'iris. Cette opinion fut combattue par Kölliker, lorsqu'il chercha à démontrer l'origine mésodermique de la capsule

vasculaire. Aux théories de Schœler, il oppose l'objection suivante : « La *membrane capsularis* se continue à l'équateur du cristallin avec la *membrane capsulo-pupillaris* : or, la première est un produit du mésoderme, donc la seconde ne peut émaner du tissu choroïdien. »

Nous estimons que, dans chacune de ces opinions, il y a une part d'erreur et une part de vérité. Schœler a, selon nous, raison de faire des deux membranes une dépendance du réseau choroïdien *chez les mammifères*. Mais il n'a pas vu que ce réseau pouvait s'invaginer avec le cristallin dans la vésicule secondaire. Kölliker, de son côté, n'a pas assez tenu compte du réseau de la chorio-capillaire, et n'a vu dans cette invagination que l'interposition d'une lamelle mésodermique entre le cristallin et le feuillet distal de la vésicule secondaire. Mais Schœler est tombé dans une erreur complète à propos des oiseaux : chez ces vertébrés, à aucun moment de la vie embryonnaire, on ne voit ni de membrane pupillaire, ni de membrane capsulo-pupillaire.

Pendant que le développement du cristallin ainsi que celui des enveloppes de l'œil poursuit sa marche, les phénomènes que nous venons de décrire s'accentuent et la membrane capsulo-pupillaire se constitue définitivement. A ce moment, le bourgeon irien, ayant acquis une certaine étendue, prend la forme d'une membrane et descend à la manière d'un diaphragme au devant du cristallin. Dans cette nouvelle position, il se substitue à la membrane pupillaire. Celle-ci restant immobile dans sa situation première, pendant que le diamètre du cristallin augmente, finit par se trouver à une distance assez grande de l'équateur de la lentille.

Que conclure de ce qui précède? Nous espérons avoir établi que le premier épaississement qui se remarque sur la chorio-capillaire, au niveau des bords de la vésicule secondaire, ne constitue point le bourgeon de l'iris, mais bien le carrefour anastomotique. L'iris, ainsi que le corps ciliaire qui se montre plus tard, n'apparaît que longtemps après, quand le processus de prolifération dont les vaisseaux de la

chorio-capillaire sont le siège se propage à une partie plus reculée de celle-ci.

Une fois constituée, la membrane capsulo-pupillaire est en rapport, en avant avec l'iris qui le sépare du tissu cornéen, en arrière avec le cristallin. Elle occupe, par conséquent, l'emplacement de la chambre postérieure. Par son bord interne elle se continue d'une part avec la membrane pupillaire, et d'autre part avec le bord pupillaire de l'iris. En arrière elle communique, au niveau de l'équateur du cristallin, avec le corps vitré dont elle dérive.

On voit qu'il est impossible de subordonner le développement de la membrane capsulo-pupillaire à celui de l'iris. C'est cependant ce qu'a soutenu J. Arnold. Une telle opinion ne saurait être acceptée. En effet, si le cristallin ne changeait pas le diamètre, le carrefour anastomotique ne changerait pas de rapports, et la présence de l'iris serait incapable d'assurer ce déplacement à elle seule. Nous ne voyons, pour expliquer la théorie de J. Arnold, qu'une erreur d'interprétation causée par la présence du feuillet pigmentaire de l'iris, qui se développe en partie, comme nous l'avons dit, aux dépens de la portion antérieure des parois de la vésicule secondaire. Cette paroi s'amincit et s'allonge pour doubler le bourgeon irien, dès que celui-ci est nettement formé. Il se forme aussi un feuillet dont l'accroissement est plus rapide que celui des tissus voisins. Le feuillet prend un point d'appui sur le carrefour anastomotique, et tend à le repousser; le bord pupillaire de l'iris se renverse alors en dedans, comme si la membrane capsulo-pupillaire le maintenait fixé à son point de soudure avec la membrane pupillaire. Il se crée ainsi un pli dont la convexité regarde le centre de la pupille.

Ce pli est formé par la portion de la capsule vasculaire du cristallin qui a reçu le nom de membrane capsulo-pupillaire.

Comment sont disposés et comment se comportent les vaisseaux formant la membrane pupillaire? cette étude sera mieux placée au chapitre suivant, où nous traiterons des vaisseaux du corps vitré.

§ IV. — RÉSEAU DU CORPS VITRÉ

A l'époque où la fente fœtale est encore ouverte, le corps vitré embryonnaire se présente, comme nous l'avons dit plus haut, sous l'aspect d'une masse compacte. Mais, dès que la fente est fermée, ses caractères se modifient profondément. Les vaisseaux, qui étaient serrés les uns contre les autres et pour la plupart imperméables, vont profiter de l'espace que leur livre l'agrandissement de la vésicule secondaire. Le liquide nourricier, parcourant sans encombre les mailles du réseau, transsude et s'accumule dans la cavité vésiculaire.

Au fur et à mesure que l'exsudat augmente, le réseau vasculaire se déploie, ses mailles deviennent de plus en plus nettes, et en fin de compte, le corps vitré offre l'aspect d'un gâteau de miel. Sur des coupes de l'œil d'un embryon de mouton long de 3 centimètres, on peut voir que le corps vitré contient deux sortes d'éléments :

1° Un réseau vasculaire ;

2° Une substance interposée, hyaline, transparente, qui remplit les mailles du réseau et sert de soutien.

Réseau vasculaire. — En avant, vers l'équateur du cristallin, le réseau communique d'une part avec la membrane pupillaire, d'autre part avec la chorio-capillaire par l'intermédiaire du bourgeon irien déjà très accentué. Le point où cette communication s'effectue n'est autre que notre carrefour anastomotique. Dans l'angle formé par le cristallin et les bords de la vésicule secondaire, et remplissant cet angle, est un lacis de vaisseaux, constitué par le carrefour anastomotique et l'ébauche de l'iris soudés ensemble. On voit donc que, avant l'apparition du bourgeon irien, le réseau anastomotique occupe les bords de la vésicule secondaire, tandis que, plus tard, l'iris se développant vient occuper sa place et se moule sur la membrane capsulo-pupillaire. Nous n'insisterons pas davantage, le point ayant été suffisamment mis en lumière dans le chapitre précédent.

Les vaisseaux qui forment au début le réseau du corps vitré ont tous le même diamètre, et circonscrivent des mailles polygonales, plus larges dans le centre que vers la périphérie du réseau. Dans cette dernière région, elles sont allongées et étroites, à grand axe parallèle au grand axe de l'œil, et cette différence s'exagère à mesure que l'œil grandit. Au centre, au contraire, les mailles vont toujours s'agrandissant, et le réseau se raréfie à mesure que l'embryon s'accroît.

Ce phénomène de raréfaction commence peu de temps après l'apparition des mailles, et il nous a paru très évident sur un embyron de lapin mesurant 10 millimètres. Un fait très remarquable, et qui n'a pas été, à notre connaissance du moins, signalé par les auteurs, c'est la coïncidence de l'apparition de l'artère hyaloïdienne avec la réfraction des mailles centrales. A notre sens, le mode d'apparition de cette artère est facile à démontrer, si l'on tient compte de ce qui se passe dans les couches moyennes du corps vitré. Dans ces régions, à mesure que les mailles s'agrandissent, on voit les vaisseaux qui forment les grands côtés de ces mailles devenir plus volumineux; bientôt la substance propre du corps vitré n'est plus parcourue dans ces points que par de rares cordons vasculaires. Ce sont là, qu'on nous passe l'expression, de *véritables artères hyaloïdes périphériques* et le processus qui donne naissance à l'artère hyaloïde est exactement le même.

Sur un embryon de lapin de 10 millimètres, l'artère hyaloïde est très flexueuse, surtout au voisinage du cristallin. A ce niveau, trois ou quatre gros troncs vasculaires venant du réseau de la lentille se soudent ensemble pour la constituer. Elle se porte ensuite en arrière, vers le pédicule de la vésicule secondaire, puis elle disparaît. Pendant son trajet au milieu du corps vitré, elle reçoit du réseau environnant de nombreux rameaux anastomotiques. Plus tard ces anastomoses sont plus rares, et, vers la fin de la vie embryonnaire, on en trouve à peine sur une coupe deux ou trois qui se terminent à peu de distance du cristallin, c'est-à-dire de l'ori-

gine de l'artère. Ces dernières appartiennent à une sorte d'anneau vasculaire, que nous appellerons *cercle des vaisseaux longs du corps vitré*. Ce cercle n'a qu'une durée temporaire : il apparaît après l'artère hyaloïde et persiste jusqu'à la fin de la vie fœtale. Les vaisseaux qui le constituent naissent à l'équateur du cristallin, et se dirigent de là en arrière, en convergeant vers l'artère. Les uns s'y jettent après un court trajet, à peu de distance du réseau capsulaire, les autres se terminent au niveau du nerf optique.

Chez un embryon de lapin de 47 millimètres, ainsi que chez un autre embryon de 6 centimètres, ces vaisseaux et leur terminaison se voyaient très bien. L'artère hyaloïdienne avait un diamètre à peu près double du leur.

Tels sont les phénomènes qui se passent dans les parties moyennes et centrales du corps vitré. A sa périphérie s'accomplissent d'autres transformations que nous allons étudier.

Vers la seconde moitié de la vie embryonnaire, alors que la région centrale du corps vitré ne possède plus, en fait de vaisseaux, que l'artère hyaloïdienne et les vaisseaux longs, il existe derrière le cristallin, d'une part, et d'autre part, à la périphérie du corps vitré, deux réseaux vasculaires. Le premier n'est autre chose que la membrane capsulaire qui s'est différenciée. Quant au second, connu depuis longtemps, Kölliker lui a donné le nom de *capsule vasculaire du corps vitré* (vasa hyaloïdea propria). Tous les auteurs l'ont considéré comme constituant à lui seul le réseau du corps vitré, Kölliker (2e édit., p. 682) partage cette manière de voir. Selon lui, les vaisseaux proviennent de l'origine de l'artère centrale de la rétine ; et nulle part il ne fait mention d'un réseau occupant tout le corps vitré. Or, pour nous, cette prétendue capsule vasculaire est tout simplement la partie la plus périphérique du réseau que nous avons décrit, partie destinée à disparaître comme la membrane capsulaire, mais un peu avant celle-ci. Le moment de sa disparition n'est pas le même chez tous les animaux : chez les lapins de 5 et 6 centimètres elle est encore très apparente, tandis que sur un veau de 8 centimètres il n'en est plus question.

Sur un lapin de 47 centimètres, ce réseau est parfaitement développé. Les capillaires qui le composent sont volumineux; partis du réseau péri-cristallinien[1], ils s'anastomosent, formant des mailles d'abord polygonales, ensuite rectangulaires, très longues, très serrées et parallèles. Les vaisseaux qui occupent le grand côté des mailles se dirigent d'avant en arrière et convergent vers la papille. En ce point, comme à l'origine, les mailles sont plus lâches. Au moment où ces vaisseaux atteignent la papille, quelques-uns la pénètrent et se jettent dans l'artère centrale : les autres rampent à la surface et se réduisent en deux gros troncs qui accompagnent l'artère hyaloïdienne. Ajoutons que sur la partie interne de ce réseau viennent se rendre quelques rameaux anastomotiques provenant : les antérieurs du réseau capsulaire, les postérieurs des vaisseaux solitaires que nous avons signalés dans les couches moyennes du corps vitré.

Une opinion erronée qui a cours dans la science et que nous nous efforçons de combattre, est celle qui fait provenir directement les vaisseaux rétiniens du réseau que nous venons de décrire. D'abord les vaisseaux de ce réseau ne siègent pas, comme l'avance Kölliker[2], dans une membrane spéciale enveloppant le corps vitré; ils occupent, ainsi que nous l'avons dit, et comme nous avons pu le voir sur tous les mammifères et à tous les moments de la vie embryonnaire, — ils occupent, disons-nous, les parties périphériques de la masse gélatineuse, sur une largeur de deux ou trois mailles seulement. Il est vrai de dire que, dans ces points, la substance gélatineuse est dense. En dehors, le réseau confine à la couche limitante interne de la rétine et jamais, dans aucune de nos préparations — et nous en avons, à l'heure actuelle, plusieurs centaines — nous n'avons pu saisir le moindre détail qui nous autorisât à faire provenir les réseaux de la ré-

1. On a donné à tort à ce plexus le nom de *Circulus arteriosus de Mascagni*. Cf. Mascagni, *Gradrom.*, pl. XIV. — *Benes. Anat. des Mikr. Geb.*, pl. XIV, fig. 5. F. Arnold, Werneck.

2. Page 683.

tine du réseau hyaloïdien. D'après Henri Müller[1], les vaisseaux rétiniens ne naissent pas du corps vitré; mais, comme il a méconnu le vaisseau hyaloïdien, il fait de la portion périphérique de ce réseau une dépendance de la rétine. Kölliker est porté à croire qu'ils proviennent de l'artère centrale; mais il admet également que des subdivisions vasculaires émanées du réseau hyaloïdien pénètrent dans la rétine. C'est là une assertion sans fondement. Nous avons voulu chercher la cause de ses diverses interprétations et nous pensons être à même de la déterminer.

Quand on suit attentivement la marche des vaisseaux qui forment les mailles du réseau hyaloïdien, au voisinage de la rétine, on voit de distance en distance des anses vasculaires se perdre brusquement sur les confins de cette dernière. Il semble, en un mot, que les vaisseaux se dirigent obliquement ou perpendiculairement vers la limite interne pour la perforer. Il n'en est rien cependant. Ces vaisseaux forment des anses qui ne répondent pas à la rétine par leur convexité; que la coupe microscopique soit faite parallèlement à leur direction, ces anses se présenteront par un de leurs côtés; qu'elle lui soit perpendiculaire, on n'apercevra que la coupe béante de l'anse. Une autre cause d'erreur est la suivante : Sur les yeux conservés dans un liquide durcissant quelconque, la surface de la rétine n'est plus lisse, mais parcourue par des plis. Si la coupe passe par le sommet d'un de ces plis, on verra par transparence, à travers sa moitié inférieure, les vaisseaux sous-jacents. Il sera facile, dans ce cas, de croire à une pénétration des vaisseaux dans le tissu rétinien, alors qu'ils seront simplement engagés sous un repli accidentel.

En définitive, selon nous, les vaisseaux de la rétine naissent de l'artère centrale, dans le voisinage de la papille, et, de là, s'étendent par bourgeonnement dans la couche des fibres de cette membrane.

Pour terminer l'étude du réseau hyaloïdien, disons que ses

1. H. Müller, *Würzbb. Naturwiss. Zeitsch*, II, p. 222, Abthl. I. p. 141.)

mailles disparaissent. Elles cèdent la place à de gros vaisseaux qui suivent la même direction et affectent la même disposition que les *vaisseaux longs* décrits plus haut. Richiardi[1] considère les vaisseaux des couches moyennes du corps vitré comme constituant un système veineux particulier. Ce n'est qu'une pure hypothèse. Ces vaisseaux s'abouchent directement dans le réseau de la capsule et dans le réseau équatorial du cristallin et font partie intégrante du corps vitré embryonnaire. Richiardi pense qu'ils sont destinés à remédier à l'insuffisance des voies veineuses quand le corps ciliaire et l'iris sont encore à l'état rudimentaire : en d'autres termes, on devrait les rencontrer aux premières périodes de la vie embryonnaire. Or, ils ne sont bien individualisés que vers la seconde moitié de la vie fœtale, alors que le réseau vitré est en voie de disparition. Quant à la circulation veineuse, elle trouve des voies très suffisantes, *dès les premiers jours*, dans les branches qui font communiquer le système capsulo-hyaloïdien avec la chorio-capillaire. Nous ne comprenons pas que Richiardi ait attribué un pareil rôle aux vaisseaux solitaires du corps vitré. Il est invraisemblable que ces vaisseaux soient, comme il prétend, artères et veines en même temps, et charrient à la fois deux liquides ayant des propriétés et des fonctions différentes.

§ V. — MEMBRANE CAPSULAIRE

Les faits que nous avons passés en revue jusqu'à présent établissent l'absence de membrane vasculaire propre au cristallin pendant les premiers temps de la vie intra-utérine. Nous avons vu que, à cette époque, les vaisseaux qui entourent la lentille font partie intégrante du corps vitré. Enfin, nous avons montré que, au moment où la région centrale du réseau hyaloïdien disparaît, la face postérieure de la lentille reste recouverte d'un feuillet vasculaire très mince, qui est la *membrane capsulaire* des auteurs. La vie embryonnaire est alors

1. Richardini, *Sopra il sistema vascolare sanguifero dell'occhio del feto umano è dei mammiferi*, Bologna, 1869.

parvenue à sa seconde moitié. C'est cette membrane capsulaire que nous nous proposons d'étudier maintenant.

Kessler a voulu démontrer que, pour expliquer le développement de cette membrane, il est inutile d'invoquer l'invagination du feuillet mésodermique signalée par Kölliker et Lieberkühn. Il prétend avoir vu, à l'époque où la vésicule cristallinienne est encore ouverte en dehors, un gros vaisseau situé sur les parties latérales du tube médullaire atteindre le pédicule de la vésicule secondaire et l'accompagner en se plaçant un peu au-dessous de lui, pour arriver à la fente fœtale. Une fois celle-ci obturée, ce vaisseau se trouverait enfermé dans la vésicule secondaire et constituerait l'artère hyaloïdienne. Peu de temps après, le vaisseau gagnerait la face postérieure du cristallin et se résoudrait à sa surface en un riche réseau pour former la membrane capsulaire.

Pour Kölliker et Lieberkühn, on sait que cette membrane dériverait directement d'un feuillet mésodermique invaginé dans la vésicule secondaire. Tel est aussi l'avis de J. Arnold, avec une modification cependant : sur un embryon de veau de 12 millimètres, le feuillet est très apparent et pauvre en noyaux : sur un embryon de 15 millimètres, il est pourvu de nombreux noyaux, et les vaisseaux s'y montrent à cette époque de la vie; toujours, d'après J. Arnold, les vaisseaux n'atteignent pas l'équateur du cristallin, en sorte que cette membrane capsulaire rudimentaire ne communique pas avec le feuillet antérieur de la capsule vasculaire. Cette communication commence à s'établir chez un embryon de 23 millimètres. Nous nous sommes suffisamment expliqué à cet égard pour n'avoir pas à y revenir, mais il était indispensable de rappeler ces diverses théories, ne fût-ce que pour bien accuser la différence qui sépare nos conclusions et celles de nos devanciers. Voici, d'après nous, la description de la membrane capsulaire.

L'artère hyaloïde, avant d'atteindre le cristallin, se divise en trois ou quatre branches à disposition pénicillée, qui abordent la lentille par sa face postérieure, et au-dessous de son centre. Parvenues là, elles divergent, rampent sur la cristal

loïde et émettent de nombreuses ramifications qui se répandent à sa surface. Ces divers rameaux s'anastomosent entre eux; il en résulte un réseau à mailles losangiques, très allongées et étroites. Près de l'équateur, tous les vaisseaux ont le même diamètre; mais à ce point de vue, il y a des différences suivant les âges. Au début, quand la membrane vient de s'individualiser, les capillaires centraux et les périphériques ont sensiblement le même calibre. Mais, plus tard, après la disparition des vaisseaux longs, du réseau périphérique du corps vitré et du *circulus* de Mascagni, l'artère hyaloïde seule leur fournit du sang : le développement des vaisseaux sera dès lors proportionnel à la quantité de liquide que charriera cette artère. Chose remarquable, les capillaires qui contournent l'équateur du cristallin sont d'autant plus fins et plus déliés que la gestation est plus proche de son terme. Leur disposition et leur connexion restent d'ailleurs les mêmes. Après avoir contourné l'équateur, ils se répandent sur la face antérieure de la lentille pour former, dans ses régions excentriques, le réseau de la membrane capsulo-pupillaire qui s'étend jusqu'au bord pupillaire de l'iris. A ce niveau, une adhérence étroite s'établit entre l'iris et la membrane. L'étude de cette zone adhérente mérite de nous arrêter un instant.

Tous les vaisseaux de la capsule passent sous les bords de l'iris pour se jeter sur la pupillaire, et, fait digne de remarque, pas un de ces capillaires ne remonte vers l'iris. En revanche, on voit partir des bords de ce dernier de gros vaisseaux d'apparence veineuse, lesquels se rendent à l'équateur à travers la capsulo-pupillaire en échangeant des anastomoses avec les vaisseaux qui la constituent. Ce phénomène est d'autant plus facile à constater que l'embryon est moins avancé.

Ce premier mode d'adhérence n'est pas le seul. Du bord pupillaire descendent des vaisseaux qui se rendent en droite ligne à la membrane pupillaire en convergeant vers son centre. Chemin faisant, ils émettent des rameaux qui vont s'anastomoser avec ceux que la membrane capsulo-pupillaire envoie pour s'adjoindre à la membrane pupillaire. De la sorte,

il y a une union intime entre la capsulo-pupillaire, la pupillaire et l'iris.

Le mode de terminaison des vaisseaux de la pupillaire est intéressant. De l'extrémité interne de chaque veine partent trois ou quatre capillaires qui s'anastomosent à droite et à gauche avec des capillaires semblables venus des veines voisines, d'une part, et, d'autre part, avec des rameaux provenant de la capsulo-pupillaire. Il se forme ainsi des anses à convexité tournée vers le centre de la pupillaire, et laissant nécessairement dans ce centre un espace libre, qui affecte la configuration d'une étoile.

La capsule vasculaire du cristallin n'est autre chose que l'ensemble des trois réseaux que nous venons de décrire. Des vaisseaux qui la forment, les uns sont des artères, et émanent de l'artère hyaloïdienne, c'est-à-dire du réseau du corps vitré; les autres sont des veines qui n'existent que dans la moitié antérieure de la capsule et vont se jeter dans l'iris. C'est donc vers cette région antérieure qui se font les échanges organiques. En ce point, et contrairement à l'opinion des auteurs, nous admettons l'existence d'un véritable réseau capillaire. Henle et Kölliker le nient. Nous avouons ne pas comprendre pourquoi.

En résumé, il n'y a pas de membrane spéciale, dépendant du réseau hyaloïdien et de la capsule vasculaire. La densité plus grande de la substance hyaloïde à sa périphérie a pu seule fait croire à son existence. C'est le réseau du corps vitré qui donne naissance à la capsulo-pupillaire et capsulaire postérieure du cristallin.

Que devient le réseau de la capsule? Peu de temps après son individualisation, il commence à régresser. La raréfaction des anastomoses équatoriales s'accentue de plus en plus, la moitié antérieure de la capsule n'a plus avec la postérieure que d'insignifiantes communications. La capsulo-pupillaire disparaît, puis la pupillaire, et enfin la moitié postérieure de la capsule. J. Cloquet[1] fixait au septième mois

1. J. Cloquet, *Mémoire sur la membrane pupillaire*, Paris, 1818, pl. 17.

de la vie embryonnaire l'époque de la disparition de la membrane pupillaire chez les fœtus humains. Pour von Ammon, elle n'aurait lieu qu'au moment de la naissance. La science n'est pas encore fixée sur ce point. (*A suivre.*)

Dr Real y Beyro.

DE LA GOUTTE OCULAIRE

Par le Dr ZYCHON

HISTORIQUE

Les documents que nous possédons sur la goute oculaire ne sont pas très nombreux et ceux que nous pouvons consulter sont plus qu'insuffisants.

Nous savons que Morgagni parle d'une conjonctivite goutteuse au cours d'une attaque articulaire.

Stark avait observé la cataracte chez les goutteux.

Aétius dit que, chez des sujets goutteux, il survient quelquefois une affection douloureuse de l'iris dans sa partie circulaire.

Scudamore parle d'une ophtalmie goutteuse qui, chez les goutteux, survient un jour ou deux avant les accès.

Le docteur Warnatz, dans le *Mon. Zeitsch. von Heidelberg und Leipzig* (1837, *p.* 50), cite le cas d'un goutteux atteint d'une cataracte double, mais il ne considère ce fait que comme une simple coïncidence.

Barthez dit que la goutte peut affecter le corps du cristallin et produire la cataracte; il cite même une observation qui semble se rapporter à un cas d'irido-choroïdite.

Trousseau rapporte le cas d'un goutteux se plaignant de la vue; il avait, dit-il, devant les yeux, des flocons de neige : cela disparut après un accès de goutte qui atteignit le pied.

Galtier-Boissière, dans sa thèse de Paris de 1850, parle d'une ophtalmie goutteuse sans s'y arrêter davantage.

Il nous faut arriver aux temps modernes pour trouver des auteurs qui se soient occupés de la question.

« Un grand nombre d'auteurs, dit M. le professeur Jaccoud, avaient signalé déjà l'existence des ophtalmies goutteuses, comme l'attestent les observations d'Aétius, Starck, Barthez, Stoll, Rush, Sichèl, Bourjot-Saint-Hilaire ; mais Garrod a établi d'une manière certaine la nature de ces ophtalmies, en démontrant l'existence d'un dépôt d'urate de soude à la surface de la sclérotique dans deux cas soumis à son observation; de son côté, Roberston rapporte cinq cas de conjonctivites goutteuses, dans lesquelles pareils dépôts s'étaient produits dans la trame même de la conjonctive. Beer, Middlemore, Mackenzie, ont fait aussi de louables efforts pour déterminer l'influence de la goutte sur l'œil et sur ses dépendances. Enfin Lawrence, Hutchinson et Wardrop, ont rapporté des faits dans lesquels l'alternance de l'iritis avec des accès de goutte bien caractérisés ne pouvait être révoquée en doute [1]. »

Garrod, dont nous venons de citer le nom, a consacré dans son ouvrage intitulé : *The nature and treatment of gout and rhumatic gout*, London, 1863, p. 574, un court chapitre aux affections goutteuses des yeux. Il a observé des cas de conjonctivite ou de sclérotite liée à la diathèse goutteuse, car il y avait des dépôts blancs d'urate de soude à la surface de la sclérotique. Il cite aussi des cas où une ophtalmie a alterné manifestement avec l'inflammation goutteuse des jointures ; il admet aussi une iritis goutteuse.

Dans sa thèse de doctorat, soutenue en 1873, le docteur Denis parle de certaines irido-choroïdites diathésiques et relate une observation que Noël Guenau de Mussy publia dans l'*Union médicale* du 9 janvier 1873; il s'agit d'un jeune homme, issu d'un père manifestement goutteux, qui eut, consécutivement à une blennorrhagie, une ophthalmie des plus graves affectant à la foi la conjonctive, la cornée, l'iris et la choroïde.

Enfin, nous lisons dans les *Leçons sur les maladies des vieillards*, du professeur Charcot :

1. Jaccoud, *Dict. de méd. et de chirurgie prat.*, Art. GOUTTE, p. 618.

« L'appareil visuel peut être affecté aussi bien dans la goutte que dans le rhumatisme. Nous avons déjà parlé de l'iritis et de la sclérotite goutteuse. Les affections des yeux dans le rhumatisme aigu sont rares; mais il en est tout autrement dans le rhumatisme subaigu et dans le rhumatisme chronique. Il s'agit, en général, d'une iritis; mais il peut exister aussi des conjonctivites rebelles. On constate souvent une alternance évidente entre les phénomènes oculaires et les affections des jointures. »

M. le professeur Verneuil, au dernier congrès de La Rochelle, tenu en 1882, déclare que pour lui l'arthritisme est un trouble nutritif qu'il rapprochait volontiers de l'athérome[1] et qu'il est le véritable terrain pour le développement de la cataracte.

Mais le travail le plus scientifique et le plus complet qui ait été publié sur la goutte oculaire est le Mémoire de notre très cher maître le docteur Galezowski, paru en 1882 dans le *Journal de thérapeutique*.

INFLUENCE GÉNÉRALE DE LA GOUTTE SUR L'ORGANISME

IDÉES GÉNÉRALES

« Totum corpus est podagra. »
(SYDENHAM.)

La goutte, cette entité morbide ou plutôt ce trouble permanent des mutations nutritives qui prépare, suivant les termes mêmes du professeur Bouchard, provoque et entretient des maladies différentes comme formes symptomatiques, comme siège anatomique, comme processus pathogénique, doit être mise, d'après cette définition générale, au rang des diathèses, au rang des dyscrasies.

En effet, ses manifestations chez le même individu ou chez plusieurs individus de sexe et d'âge différents peuvent être non seulement multiples, mais encore très variées, très dis-

1. *Progrès méd.*, p. 725.

semblables, au point que seule l'observation attentive des faits peut permettre, en groupant tous les symptômes, de voir les rapports qu'ils présentent, de les faire entrer enfin dans un cadre nosologique commun.

Ne voulant pas faire ici un travail sur la goutte en particulier, nous ne discuterons pas les différentes théories qui se sont efforcées d'expliquer d'une façon satisfaisante la pathogénie de cette dyscrasie : Nous nous contenterons de dire que pour Scudamore, Gairdner, la goutte est due à un état pléthorique; pour Copland [1], Braun, elle est due à un trouble d'origine nerveuse; pour Bence Jones [2], Beneke [3], Bouchard [4], elle est due à un défaut d'oxydation, à un retard de la nutrition, à la bradytrophie. Pour Murray Forbes [5], Parkinson, Wollaston, Home, Holland, Robertson, Rayer [6], Cruveilhier [7], Petit, Garrod, la goutte a pour cause réelle l'uricémie.

Ce dernier, dans ses *Medico chirurgical transaction* (1848), a établi que « l'excès d'acide urique dans le sang est la cause prochaine de la goutte; sa cristallisation dans les ligaments et les cartilages articulaires, la cause prochaine de l'attaque. »

Enfin, pour Lécorché, la goutte n'est pas une maladie par nutrition retardante; elle est, au contraire, caractérisée par une hypernutrition avec exagération du travail moléculaire.

Quels sont maintenant les rapports de la goutte avec l'arthritisme? Pour répondre à cette question, il faudrait que la définition de l'arthritisme fut faite. En effet, pour les uns c'est une diathèse, une manière d'être de l'organisme prédisposant à certaines affections; pour les autres, c'est une maladie générale comme la syphilis, puisqu'elle se manifeste comme celle-ci sur la peau, les muqueuses, les viscères. Tout ce qui n'est pas syphilitique ou scrofuleux est taxé d'arthritisme; mais

1. *Practical dictionary of medecine.*
2. *A treatise on gravel, calculus and gout; Med. Times*, 1865.
3. *Grundlinien der Pathologie des Stoffwechsels*, Berlin, 1872.
4. *Maladies par ralentissement de la nutrition*, Paris, 1882.
5. *Traité de la goutte et de la gravelle*, 1793.
6. *Traité des maladies des reins*, t, Ier, 1839.
7. *Anat. pathol. du corps humain*, 4e livraison.

malheureusement il y a des syphilides et des scrofulides arthritiques. Pour quelques médecins, on devrait ranger la goutte, le rhumatisme aigu, l'arthrite déformante, toutes les arthropathies dans l'arthritisme. Qu'est-ce donc que l'arthritisme? Quelle est la place de la goutte? La goutte, c'est l'arthritisme, disent les uns; la goutte est une branche de l'arthritisme, disent les autres. La goutte et le rhumatisme sont les deux embranchements d'un même tronc qui est l'arthritisme, dit Pidoux[1].

C'est donc un véritable chaos. « Qu'on définisse d'abord l'arthritisme, dit M. Lécorché, on pourra discuter ensuite. Pour nous, en attendant, la goutte est une maladie qui se différencie des autres maladies à manifestation articulaire par un accès d'acide urique dans le sang et dans les tissus et elle n'a aucune analogie avec le rhumatisme, maladie infectieuse. »

Ainsi envisagée, la goutte est donc une maladie générale, pouvant comme telle exercer sa funeste influence sur l'organisme tout entier, pouvant par cela même s'attaquer à tous les plans anatomiques, à tous les organes de l'individu.

C'est ce que nous allons essayer de montrer par un exposé aussi bref que possible en suivant l'ordre anatomique.

Depuis les travaux de Bazin sur les *arthritides*, où cet auteur confondait le rhumatisme et la goutte, nous savons que les goutteux sont très souvent sujets aux affections cutanées, telles que le psoriasis, l'eczéma, l'acné rosacea, le prurit anal, le prurigo, le lichen, enfin les tophus uratiques intimement soudés au derme (tophus cutanés).

Le tissu cellulaire lui-même peut contenir quelquefois des concrétions tophacées (tophus sous-cutanés) qui tendent à s'éliminer comme les autres; mais il peut présenter, rarement il est vrai, une manifestation goutteuse très curieuse et que l'on ne peut envisager avec le Dr Duguet comme une véritable déviation de la diathèse arthritique. Il m'a été donné de voir dans son service, à Lariboisière, une femme

1. *Qu'est-ce que le rhumatisme?* Paris, 1861, p. 21.

d'une cinquantaine d'années, manifestement arthritique, qui présentait, dans un grand nombre de régions de son corps, une quantité de lipomes plus volumineux les uns que les autres.

Le tissu aponévrotique, tissu fibreux par excellence, est fréquemment le siège d'un travail pathologique spécial qui produit chez les arthritiques la maladie de Dupuytren.

Les douleurs musculaires avec tous les degrés d'intensité sont aussi l'apanage de la diathèse goutteuse (myalgie, lumbago).

Parmi les accidents du système vascalaire, nous trouvons des phlébites, des thromboses, des embolies, l'athérome, l'artério-sclérose généralisée pouvant provoquer des complications pulmonaires, des infarctus, la maladie d'Hogson, l'angine de poitrine, enfin des hémorragies multiples provenant de la dégénérescence calcaire et graisseuse des vaisseaux.

Le cœur est atteint de myocardite graisseuse qui est « la véritable cardiopathie goutteuse par excellence[1] ».

Le système nerveux périphérique et central paie aussi son tribut à la maladie ; c'est ainsi qu'on observe des migraines, des attaques épileptiformes, des névrites, des névralgies de toutes sortes, des paralysies, de l'asthme, etc...

Toutes les viscères sont le siège d'une répercussion métastatique très marquée (congestion hépatique, coliques hépatiques, néphrite goutteuse, coliques néphrétiques, gravelle, orchite goutteuse).

Le système osseux dans les attaques de goutte aiguë ou chronique présente des déformations pathologiques bien décrites aujourd'hui et qui sont, quand elles existent, comme la signature indiscutable et indélébile souvent de la dyscrasie qui nous occupe.

Tous les liquides, toutes les humeurs de l'économie enfin (salive, urine, sérosité de vésicatoire, sueur, larmes, sang) contiennent une quantité anormale d'acide urique dont la

1. Bull., *Du rhumatisme viscéral.* Thèse d'agrégation.

présence peut facilement être décelée par le procédé de la murexide.

Toute l'économie peut donc subir les atteintes de la goutte et, pour résumer en quelques lignes tout le cortège de maladies qu'elle peut provoquer, nous ne pouvons mieux faire que de citer l'aphorisme 1273 de Bœrhaave :

Tunc enim retenta (materia podagrica) apoplexias, paralyses, deliria, debilitates, sopores, tremores, convulsiones universales, si in cerebrum introivit; asthma, tussim, suffocationem, si in pulmones; pleuritidem sævam convulsivam, si in intercostalia et pleuvam; nauseas, anxietates, vomitus, ructus, tormina, spasmos viscerum, si in viscera abdominalia; et ita incredibile quot morbos creat, sæpe subito lethales : quos frustra exquisitissimo remedio, fonte ignorato, tractes : nec enim cedunt, nisi podagræ recenti paroxysmo eoque sævo ressuscitato.

C'est cette diversité dans les localisations morbides qui a dicté aux différents auteurs la division de la goutte en goutte articulaire, abarticulaire et larvée.

Parmi les organes de l'économie, le globe oculaire est un de ceux qui sont le moins épargnés; en effet, tous les tissus qui entrent dans sa constitution, et même quelques-unes de ses annexes, peuvent être le siège de manifestations goutteuses très variées. Or celles-ci, point particulièrement intéressant dans cette étude, peuvent être soit primitives, soit secondaires. En effet, on verra, dans le cours de ce travail, des accidents oculaires soit précéder des attaques de goutte franche, soit succéder à des attaques de goutte franche ou anormale.

La goutte atteint toutes les parties de l'œil, moins souvent les paupières, mais très souvent les voies lacrymales. Elle attaque surtout la sclérotique et l'iris, le cercle ciliaire, pour engendrer le glaucome, enfin la choroïde et la rétine où elle donne lieu à des atrophies et à des exsudats caractéristiques.

Ces diverses altérations intéressent donc plus particulièrement le globe de l'œil ; elles ont pour caractère d'être progressives, indélébiles, mais par bonheur relativement béni-

gnes, parce qu'elles ne compromettent pas la vision dans sa totalité, parce qu'elles ne condamnent pas le malade à la cécité absolue.

Le processus goutteux est toujours identique dans tous les organes et l'œil ne fait pas exception à la règle : il consiste en poussées congestives, en hyperhémies plus ou moins continues et périodiques; celles-ci affectent la sclérotique comme les tissus fibreux; l'iris, la choroïde et la rétine comme les tissus vasculaires et nerveux.

Le diagnostic de ces différents types pathologiques peut être fait la plupart du temps sans trop de difficultés; il est pourtant des cas où le diagnostic pourrait rester en suspens ou être considéré comme trop affirmatif. Nous voulons parler de ces cas où conjointement, avec une affection oculaire reconnue pour goutteuse et accompagnée d'uricémie évidente, on trouve de l'albuminurie et de la glycosurie. Mais nous savons par les leçons de M. le professeur Hardy et par les témoignages de mon excellent maître le Dr Galezowski, que la plupart des glycosuriques sont des goutteux présentant une variété de diabète, une glycosurie bénigne spéciale, intermittente, se surajoutant à la diathèse urique.

D'autre part, l'albumine existe toujours dans les urines des goutteux pendant l'accès aigu; on la rencontre aussi constamment en plus ou moins grande quantité dans la goutte chronique et dans les formes graves de la goutte irrégulière. Aussi, en présence d'un goutteux, le médecin doit faire l'analyse des urines et examiner le système vasculaire de son malade; c'est là le seul moyen d'asseoir et d'affirmer un diagnostic presque certain.

Toutes les affections goutteuses des membranes de l'œil se rapportent presque exclusivement à la goutte larvée; elles peuvent être fluxionnaires et graves, comme toutes les formes viscérales, ou résulter des altérations vasculaires constantes chez les goutteux; elles présentent de plus des caractères spéciaux, bien nets, bien tranchés.

C'est l'étude de ces affections oculaires spéciales que nous nous proposons de faire, et pour procéder avec logique et

méthode, nous nous appuierons sur l'ordre naturel, sur l'ordre anatomique.

Nous décrirons donc successivement comme se rapportant à la diathèse goutteuse :

1° La lithiase des paupières;

2° L'eczéma sec des paupières, la conjonctivite goutteuse, les hémorragies sous-conjonctivales;

3° La dégénérescence calcaire de la membrane de Bowmann;

4° Les sclérites goutteuses;

5° Les iritis goutteuses;

6° Les choroïdites et les cyclites;

7° Les rétinites et les rétino-choroïdites;

8° Les cataractes goutteuses;

9° Le glaucome;

10° Les thromboses artérielles.

Nous dirons enfin quelques mots sur les paralysies musculaires goutteuses et nous terminerons par quelques considérations sur une affection bizarre, véritable nécrose, difficile souvent à dépister et étudiée, décrite, de la façon la plus magistrale par M. le Dr Galezowski, nous voulons dire la migraine ophtalmique.

I. — LITHIASE DES PAUPIÈRES

Cette affection peu fréquente est une véritable gravelle cutanée siégeant toujours sur le voile palpébral supérieur, jamais sur l'inférieur. Elle consiste en un dépôt d'urate de soude, analogue à celui que l'on rencontre sur l'hélix, qui est le lieu d'élection de ces productions; il faut seulement faire le diagnostic avec les petits dépôts blanchâtres composés de squames, de matières grasses et de cholestérine que l'on trouve aussi, mais bien plus rarement, sur les paupières.

Mais chez les graveleux, à goutte régulière ou larvée, on rencontre aussi, sur la muqueuse conjonctivale et près du bord libre de la paupière supérieure, de petites granulations, un semis calcaire, enchatonné dans le tissu muqueux. Ces

petits dépôts sont dans l'origine assez profondément placés; mais peu à peu il se fait là une sorte de travail d'élimination de dedans en dehors, et la petite masse vient faire saillie sous la conjonctive sous forme d'un point blanc, dur, résistant à la pointe ou au tranchant d'un instrument; sa composition est représentée par des cristaux soit uratiques, soit phosphatiques, interstitiels ou déposés dans les glandes de Meïbomius, soit dans un de leurs acini ou de leurs conduits.

Tant que la masse cristalline n'a pas fait saillie sous la conjonctive, le malade ne se plaint pas; au contraire, dès que la conjonctive s'ulcère, il y a des phénomènes spéciaux dans le segment supérieur et antérieur du globe oculaire : congestion localisée, bien circonscrite de la conjonctive; sur la cornée, une ulcération bien limitée; de plus, l'œil est enflammé, douloureux, et présente de la photophobie et de l'épiphora.

Le renversement de la paupière fait découvrir seul la cause unique de tous les accidents.

Le traitement consiste à extraire le petit calcul avec la pointe d'une aiguille.

L'analyse de ces concrétions a souvent donné lieu à la réaction du purpurate d'ammoniaque.

II. — ECZÉMA SEC DES PAUPIÈRES

Chez les goutteux, les paupières sont le siège d'une dermatite spéciale signalée par M. le Dr Galezowski et décrite par lui sous le nom d'eczéma sec, pityriasique des paupières. En effet, c'est une affection eczémateuse *sui generis*, provoquant de la chaleur et du prurit, sans vésicules, sans suintement d'aucune sorte. Débutant sur la paupière inférieure surtout, par une sécheresse particulière de la peau, cet eczéma fait perdre à cette dernière sa souplesse et son onctuosité normales. Il est caractérisé par de petits squames très fins, blanchâtres, bien visibles à la loupe, se détachant spontanément et se reproduisant sans cesse.

La peau de la région ne présente pas d'ordinaire de chan

gement dans sa coloration; pourtant, au bout de plusieurs poussées eczémateuses mal soignées, la peau peut avoir une teinte brun rouge, qui fait reconnaître la maladie à distance.

Si l'affection qui nous occupe persiste, l'irritation peut s'étendre sur le rebord palpébral et gagner peu à peu la conjonctive; il y aura alors une conjonctivite particulière dans son aspect, consistant en une hyperhémie très vive de la muqueuse, sans sécrétion catarrhale, mais avec une hypersécrétion lacrymale très abondante. Disons tout de suite, sans vouloir anticiper, que nous retrouverons les caractères de cette conjonctivite dans les sclérites goutteuses.

Cet eczéma pityriasique est rarement monoculaire; on le rencontre habituellement aux deux yeux. La plupart du temps, il reste localisé à la région envahie tout d'abord; parfois pourtant, il s'étend peu à peu sur la face, le cou, la tête, le corps tout entier et il devient généralisé.

L'eczéma sec des paupières est une affection rare; la statistique montre qu'on en rencontre cinq ou six cas sur mille malades. Il succède et coïncide avec de la dyspepsie ou de la gastralgie et apparaît souvent presque instantanément chez certaines personnes.

Certaines constitutions médicales encore mal connues sembleraient favorables à l'apparition de la maladie; c'est ainsi que pendant plusieurs années consécutives, les cas observés seront relativement nombreux; puis on n'en rencontrera plus pendant une assez longue période.

Cette affection des paupières n'est point grave; elle est surtout gênante par l'irritation et le prurit insupportable qu'elle produit.

Le traitement de cette affection mérite de nous arrêter un instant, car il diffère de la thérapeutique ordinaire des maladies eczémateuses. Tout d'abord M. le Dr Galezowski pose en principe qu'il faut exclure les topiques liquides et les graisses. En effet, l'application des médicaments gras amène l'agglutination des écailles, et forme des croûtes; l'irritation des parties sous-jacentes augmente et provoque un suinte-

ment consécutif : à un eczéma sec a succédé un eczéma humide.

Les médicaments liquides, émollients, les cataplasmes ne réussissent pas davantage; au contraire, ils peuvent ou aggraver les accidents ou aider à leur extension.

Il ne reste donc plus que les médicaments secs, les poudres, et, parmi elles, la seule qui donne des résultats certains, c'est le calomel porphyrisé. Son mode d'emploi consiste à saupoudrer plusieurs fois par jour les paupières avec cette poudre. Si le calomel n'atténue pas l'irritation, comme cela arrive souvent chez quelques malades, on emploiera avec succès le mélange suivant :

Calomel porphyrisé.....	10 grammes.
Chlorhydrate de morphine.....	10 centigr.

Dès que les démangeaisons cessent, il faut cesser la morphine.

Il peut arriver que le calomel soit absorbé après un très long usage et occasionne du ptyalisme. On le mélangera alors avec de la poudre d'amidon par parties égales : ce moyen est souvent employé chez les vieillards où l'eczéma des paupières est très tenace.

L'oxyde de zinc n'a pas eu d'action bienfaisante.

Toutefois le calomel peut ne pas triompher d'un eczéma trop rebelle; on aura alors un excellent adjuvant dans les cautérisations légères au nitrate d'argent, neutralisées immédiatement par une solution de chlorure de sodium.

Pour montrer la relation qui existe entre l'eczéma sec des paupières et la diathèse goutteuse, nous ne pouvons mieux faire que de citer l'observation suivante prise dans notre clientèle :

OBSERVATION I

Emma X..., âgée de dix-neuf ans, sans profession, de forte constitution, n'a jamais été bien réglée. Depuis plusieurs années, elle est sujette à des migraines fréquentes, à de la

dyspepsie avec pyrosis; constipation habituelle. Elle a eu plusieurs fois de l'eczéma au cuir chevelu, à la région deltoïdienne, au pubis. En novembre 1884, elle a des selles sanglantes et de la défécation. Pas de fissures à l'anus, mais quelques bourrelets hémorroïdaires ulcérés. L'écoulement sanguin s'arrêta après un traitement approprié. Le surlendemain survint un eczéma sec des paupières qui envahit peu à peu le nez et le front. Traitement par le calomel et traitement général. Après la disparition de l'eczéma, en janvier 1885, apparition de dépôt rouge dans les urines, épistaxis répétées, dyspepsie très douloureuse.

Le père de la malade a eu la sciatique, des douleurs articulaires aux orteils, de l'arthrite déformante aux doigts. La mère est migraineuse depuis vingt ans et a des coliques néphrétiques.

Les frères et les sœurs sont tous migraineux.

OBSERVATION II

M. N..., âgé de soixante ans, inscrit sous le numéro 24276, vient consulter en avril 1885. Il a depuis un mois un eczéma sec des paupières. Depuis février, il a un eczéma rebelle du scrotum. Depuis dix ans, il a la gravelle; et pendant cinq ans, il a eu des coliques néphrétiques. Il a été sujet aux migraines depuis un temps illimité.

Conjonctivite goutteuse. — Presque toujours secondaire et consécutive à l'eczéma sec des paupières, on l'a vue quelquefois apparaître comme accident primitif chez un goutteux; dans ce cas les poussées de conjonctivite alternent avec la goutte articulaire. Nous trouvons dans Morgagni un exemple de ce que nous avançons. Dans sa lettre LVII, de son livre *De sedibus et causis morborum*, il rapporte que, souffrant d'une ophtalmie des deux yeux, sans avoir pu obtenir le moindre soulagement d'une médication appropriée, il fut guéri par un accès de goutte : « *Oculorum inflammationem statim minuit, et diebus insequentibus sustulit.* »

Lécorché dans son *Traité théorique et pratique de la goutte* (Paris, 1884) cite l'observation d'un homme de vingt-sept ans, porteur de tophus aux mains et aux oreilles et ayant éprouvé des attaques de goutte multiples; il eut une conjonctivite aiguë très intense avec gonflement des paupières, chémosis, sécrétion abondante, laquelle conjonctivite cessa brusquement au moment d'une attaque de goutte articulaire.

M. le Dr Galezowski décrit uue conjonctivite goutteuse caractérisée par l'absence de sécrétion muqueuse. Bien qu'ennemi des médicaments liquides pour les affections diathésiques de cet ordre, il prescrit pourtant, malgré l'eczéma concomitant, les lotions fréquentes avec l'eau chaude pendant deux à trois, quatre minutes; puis il conseille d'essuyer la région malade avec un linge chaud et d'appliquer le calomel porphyrisé aussitôt après.

L'eczéma sec des paupières, quand il se prolonge, épaissit peu à peu, rétracte, sclérose la peau de la paupière inférieure qui, insensiblement, s'abaisse, et en se renversant entraîne le point lacrymal en dehors; il y a ectropion. Dans ce cas, la pompe lacrymale ne fonctionne plus, les larmes s'accumulent et ne font que favoriser l'ectropion par leur propre poids. C'est ainsi que quinze jours ou trois semaines suffisent pour cela : l'intervention la plus prompte sera la meilleure et elle consistera dans l'incision du canalicule.

Hémorragies sous conjonctivales. — Il n'est pas rare de rencontrer chez les goutteux des épanchements de sang spontanés au-dessous de la conjonctive bulbaire. M. le Dr Galezowski les a observés maintes et maintes fois dans sa pratique et il attribue ces accidents à la friabilité des capillaires artériels, due elle-même à une dégénérescence athéromateuse de l'endartère.

Ces hémorragies ne sont pas graves par elles-mêmes, mais elles doivent révéler aux médecins l'état général où se trouve son malade au point de vue des modifications anatomiques, pathologiques, du système vasculaire; elles peuvent de la sorte éclairer un pronostic.

III. — KÉRATITE CALCAIRE

Le processus goutteux ne produit pas d'affection inflammatoire dans le tissu cornéen ; il n'y a jamais de poussées inflammatoires goutteuses dans la cornée, ce qui semblerait contredire la loi de Garrod sur la préférence que manifeste la goutte sur les tissus peu vasculaires et à nutrition restreinte.

Nous devons rappeler pourtant que la diathèse goutteuse provoque des troubles nutritifs spéciaux de la cornée transparente.

M. le professeur Peter a signalé, en effet, la dégénérescence graisseuse de la cornée et le cercle sénile comme signes constants; il les attribue à la diathèse qui amène un état athéromateux très marqué des vaisseaux et les considère comme le commencement des troubles de nutrition sur les éléments cellulaires, comme la conséquence première de l'endartérite calcaire.

Mais il existe une kératite goutteuse spéciale, peu fréquente, dont les auteurs ne parlent pour ainsi dire pas. Elle a été bien étudiée par notre maître le Dr Galezowski qui en a donné le premier une description complète : il l'appelle la kératite calcaire ou mieux dégénérescence calcaire de la membrane de Bowmann.

Sa pathogénie est inconnue et sa rareté est si grande qu'il n'en a relevé qu'une dizaine de cas dans le nombre immense de ses observations; il a rencontré un cas de kératite calcaire sur 1125 malades. Il faut dire pourtant que Bowmann[1] rapporte un cas où l'épithélium sus-cornéen était altéré par des dépôts phosphatiques.

M. le Dr Galezowski décrit ainsi qu'il suit les caractères cliniques de cette affection. « Peu à peu, sans cause connue, dit-il, il se forme dans le diamètre transversal de la cornée et à sa partie médiane un nuage grisâtre uniforme

1. Lectures ou faits concordants *in the operations on the eye*, p. 38 et 117.

avec des contours mal définis et qui commence le plus souvent vers l'angle interne; peu à peu il s'avance vers le centre de la cornée et se porte ensuite au bord externe de cette membrane, en formant une bande large de cinq à huit millimètres. Pendant plusieurs mois et des années même, elle peut rester localisée dans l'angle interne et près du bord de la cornée, ressemblant à un point de kératite diffuse, sans gêner la vue; puis, insensiblement l'affection gagne le centre, toujours dans le diamètre horizontal, en constituant ainsi au bout d'un temps plus ou moins long une languette opaque grisâtre qui recouvre tout le champ pupillaire. » (*Rec. d'ophth.*, juin 1881.)

La teinte grisâtre est si dense, si serrée, que la vue est totalement interceptée; le malade ne peut voir les gros objets que par la partie supérieure ou inférieure de la cornée; encore faut-il employer souvent pour cela les instillations d'atropine.

Cette variété de kératite est toujours binoculaire, par conséquent constitutionnelle; elle ne provoque aucune douleur et son développement lent, progressif, n'est complet qu'au bout de huit, dix, quelquefois quinze ans.

« L'examen de la cornée à la loupe montre sur la surface opaque de petites bulles, de fines vésicules, les unes intactes, les autres ouvertes et déchirées, ou à l'aspect d'un pemphigus microscopique. Si on arrache l'épithélium qui entoure ces bulles, on trouve le tissu cornéen sous-jacent parfaitement sain et transparent.

M. le Dr Galezowski s'est arrêté à ce mode de traitement qui consiste dans le raclage ou l'abrasion de la cornée; il avait essayé en vain des solutions d'acides minéraux pour dissoudre la pellicule calcaire. Ayant opéré un malade par l'abrasion en 1878 il en donna l'observation complète au Congrès de Paris pour l'avancement des sciences avec des détails sur la composition microscopique et chimique de l'épithélium malade.

Ces recherches ont prouvé que les granulations épithéliales ne sont pas graisseuses; qu'elles sont très dures et composées de phosphate et carbonate calcaires. Elles se trouvent dans l'épithélium cornéen qui n'a subi aucune altération anato-

mique, mais qui a eu ses cellules élargies, distendues; cette distension peut aller assez loin pour rendre invisible toute trace d'épithélium, si l'on ne dissout pas les granulations calcaires à l'aide d'un acide. L'acide acétique et l'acide osmique sont sans action; l'acide hydrochlorique, au contraire, dissout toute la masse calcaire. Une fois cette dissolution accomplie, on retrouve les cellules épithéliales augmentées, et quelques-unes même ont cédé à la distension, ont éclaté et, réunies plusieurs ensemble, elles forment une vaste cellule unique; malgré ces désordres, la couche profonde de l'épithélium correspondant à la membrane de Bowmann est absolument intacte.

Les auteurs qui ont observé les premiers cette variété de kératite lui ont donné les noms les plus variés.

C'est ainsi que Graefe [1] l'avait décrite sous le nom de *trouble de la cornée à forme de bandelette* (*Bandformige Hornhauttrübung*). Il comparait ce trouble à un trouble trophique particulier et à un excès de tension intra-oculaire dépendant d'une iritis ou d'une irido-choroïdite. Aussi proposa-t-il l'iridectomie comme traitement, mais cela sans résultat. Aujourd'hui tout le monde convient que le meilleur moyen d'arrêter la marche de l'affection est l'abrasion de la cornée. Scemisch [2] conserve la même dénomination que Graefe.

Clarke [3] a décrit cette affection sous le nom de *kératite symétrique* et la rattache comme Bowmann à la dégénérescence calcaire avec des dépôts phosphatiques.

Les causes de la kératite calcaire ne sont pas bien connues, mais ce que l'on peut affirmer, c'est qu'elle se développe chez des diathésiques et en particulier chez ceux qui possèdent et éliminent une quantité anormale de sels de chaux et de phosphates. La plupart d'entre eux sont phosphaturiques. Les malades de notre maître ont tous présenté dans leurs urines un excès de sels phosphatiques; c'est ainsi qu'ils éliminaient 8 à 13 grammes de ces sels au lieu de 3 à 4 grammes qui est

1. *Arch. Ophth.*, XV, chap. III, p. 138.
2. *Krankheiten der Cornea*, *Handbuch der Augenheilk.*, Bd. IV, p. 299.
3. *On some rare forms of opacity of the cornea.*

le chiffre normal. Le chiffre de l'acide urique est augmenté aussi.

Le principe goutteux se présente sous différentes formes chez les malades atteints de kératite calcaire : déformations articulaires, vertiges, gravelle, lumbago, coliques néphrétiques.

Au point de vue du diagnostic, il est assez aisé de reconnaître l'affection qui nous occupe, car elle diffère de toutes les autres kératites par son aspect anatomique et par sa marche. A cause de son aspect grisâtre, uniforme, on pourrait penser à la kératite interstitielle diffuse; mais on redressera son diagnostic par l'absence d'inflammation, l'état stationnaire du mal et la disposition symétrique des taches dans les deux yeux.

Répétons en terminant que l'abrasion est le seul traitement efficace; notons aussi qu'une fois l'opération faite, l'épithélium opaque de la cornée ne se reproduit plus. C'est ce qu'on a observé sur des malades qu'on a suivis pendant plusieurs années.

IV. — SCLÉRITES GOUTTEUSES

La sclérite ou inflammation de la sclérotique est l'affection goutteuse de l'œil par excellence, d'après M. le docteur Galezowski. La goutte, en effet, évolue dans le tissu sclérotical comme dans tous les autres tissus fibreux articulaires, par accès aigus ou chroniques, passagers ou persistants. Ces hyperhémies goutteuses alternent souvent avec les accidents goutteux, surtout avec les crises articulaires. Bien souvent la sclérite est le premier symptôme goutteux auquel succèdent plus tard des fluxions articulaires tout à fait caractéristiques.

Si nous considérons son évolution, sa marche, les dépôts uratiques interstitiels, la sclérite se rattache très nettement à la goutte des tissus fibreux, à la goutte articulaire, à la goutte régulière.

Déjà, en 1788, Starck avait rattaché certaines affections

oculaires à la diathèse goutteuse. Mais la localisation du processus hyperhémique n'est connue que depuis 1867, époque à laquelle Garrod établit d'une manière certaine la nature et la cause des accidents. Nous lisons en effet dans le *Traité sur la goutte*, traduit par M. Ollivier, ces paroles du professeur Charcot : « Garrod a observé dans trois cas des dépôts d'urate de soude dans la sclérotique, ce qui ne laissait aucun doute sur la nature goutteuse de cette affection. »

Lawrence avait insisté aussi, dans son *Traité des maladies des yeux*, sur la fréquence des altérations de la sclérotique dans la goutte et le rhumatisme, en raison de sa structure fibreuse qu'il assimile aux tissus périarticulaires.

Nous relevons aussi cette phrase dans le *Traité de la goutte* de Guilbert : « Quant aux capsules viscérales, il me semble que c'est surtout la sclérotique qui est affectée dans ces ophthalmies goutteuses, dont parlent tous les auteurs qui ont écrit sur la goutte. »

Enfin, comme nous le disions plus haut, M. Galezowski est très affirmatif à cet égard : « La sclérite goutteuse, dit-il, est souvent le premier symptôme de la diathèse, et neuf fois sur dix, la sclérite spontanée sera goutteuse. Chez des sujets en puissance de la diathèse urique, fréquemment vous pourrez voir apparaître une sclérite ; puis un an, deux ans après, l'arthrite goutteuse. » Il ajoute qu'en présence d'une sclérite persistante, il faut toujours songer à la goutte et en rechercher les diverses manifestations.

Rappelons tout de suite que la sclérite peut être causée quelquefois par la syphilis, par le rhumatisme, même par la blennorrhagie.

La sclérite peut atteindre toute la sclérotique, mais elle se localise de préférence sur le segment antérieur. Quand elle se développe dans l'hémisphère postérieur, le processus inflammatoire envahit la choroïde et le cercle ciliaire, ce qui est rare en avant.

Suivant leurs localisations, les auteurs ont divisé les inflamations de la sclérotique en : 1° épisclérite ; 2° sclérite proprement dite ; 3° périsclérite.

L'épisclérite, c'est la sclérite antérieure atteignant la cornée. La périsclérite, c'est l'inflammation de la surface externe de la sclérotique et de la capsule de Ténon.

La sclérite, c'est l'inflammation localisée à la sclérotique.

Les auteurs ont non seulement trouvé cette nomenclature insuffisante, mais encore ont préféré la simplifier. C'est ainsi qu'on appelle *sclérite* l'inflammation de toute la sclérotique, soit simple, soit compliquée de syndesmite, de ténonite; on appelle *kérato-sclérite* ou *scléro-kératite* l'inflammation qui se développe près de la cornée ou à son pourtour.

La sclérite goutteuse est une affection à longue évolution. Elle consiste en une boursouflure, une saillie scléroticale avec injection vasculaire périphérique. Cette saillie sous-conjonctivale est souvent acuminée et pourrait en imposer pour une phlyctène sous-épithéliale. Mais la phlyctène conjonctivale est toujours superficielle, tandis que la saillie scléroticale est plus profonde, sous-capsulaire; la conjonctive glisse facilement à sa surface, ce qui n'a pas lieu dans le cas de phlyctène.

La saillie scléroticale reconnaît pour cause une distension, un gonflement plus ou moins prononcé de la sclérotique, et une légère masse exsudative située entre la capsule de Ténon et la coque fibreuse du globe oculaire. Cette exsudation peut être assez considérable pour soulever la capsule; d'autres fois, la saillie est peu marquée et son soulèvement peut donner le degré d'étendue de la maladie. Le plus souvent, on ne remarque qu'une seule saillie scléroticale ; c'est une sclérite circonscrite; d'autres fois, il y a plusieurs boutons; on est alors en présence d'une sclérite disséminée.

La sclérite goutteuse peut être monoculaire ou binoculaire, alternante, et se développer après des attaques de goutte articulaire ou des accidents goutteux variés.

Sa marche est des plus caractéristiques: après un premier accès, elle disparaît pour reparaître sans cesse appréciable après un temps plus ou moins long. Elle attaque un œil, puis l'autre, et l'affection élit droit de domicile chez l'individu; elle devient manifestement chronique.

Au début, il y a peu de douleurs; c'est plutôt une gêne qui augmente sans cesse avec une hyperhémie croissante. Cette gêne est même si peu intense que les malades ne viennent guère consulter que trois semaines, quelquefois un mois et plus après le début de l'affection.

Donc jusqu'ici les symptômes sont les suivants : boursouflure générale de la sclérotique rappelant le staphylome sclérotical, surmonté d'une saillie boutonneuse située sous la muqueuse, s'observant surtout à la région équatoriale inférieure ou externe ; affection circonscrite, monoculaire ; lenteur dans le développement, persistance des accidents, chronicité.

Mais l'affection continuant à évoluer, la saillie scléroticale prend une coloration particulière, une teinte bleuâtre, rouge lie de vin, due à la distension de la membrane fibreuse et à son amincissement consécutif. L'œil est alors douloureux au toucher; il y a du larmoiement; malgré cela la vue est bonne.

Pendant l'accès, des cristaux d'urate de soude se sont déposés entre les fibres de la sclérotique ; peu à peu ce dépôt cristallin se résorbe et la membrane fibreuse affaiblie en ce point prend une teinte grisâtre, ardoisée, que lui donne la choroïde par transparence.

La sclérite peut durer longtemps; cela, joint à des récidives sans nombre, en fait une maladie bien décourageante pour le patient. Une première crise peut durer deux, trois et même six mois ; puis les symptômes s'amendent, soit spontanément, soit sous l'influence d'un traitement énergique et approprié.

La sclérite, longtemps indolente, peut subitement être la cause de violentes douleurs et provoquer des névralgies atroces avec photophobie très prononcée et épiphora.

Les auteurs disent que l'épisclérite ou kérato-sclérite est suivie très fréquemment d'iritis; pour notre maître, le Dr Galezowski, toutes les sclérites peuvent s'accompagner d'iritis ou en être privées. De la sorte, la sclérite peut se compliquer de plusieurs façons.

Ainsi, on peut avoir affaire à une sclérite pure et simple.

Mais celle-ci ne s'arrêtant pas dans sa marche vient enflammer la cornée et donne lieu à la kérato-sclérite. Cette phlogose de la cornée peut rester localisée très longtemps et toujours sans s'étendre plus loin; mais elle peut provoquer aussi une inflammation de l'iris et l'on a alors cette variété complexe que l'on appelle la *scléro-kérato-iritis*.

La sclérite généralisée peut manquer et ne se localiser que dans la région ciliaire et au voisinage du bord cornéen pour donner lieu aux mêmes symptômes. L'iris étant intéressé, il est aisé de comprendre que le cercle ciliaire peut conduire l'affection jusque sur la choroïde. C'est ainsi qu'on peut avoir ces sclérites pour ainsi dire mixtes avec iritis, cyclite et choroïdite.

Bien plus, il peut se former des exsudations assez abondantes dans le corps vitré qui devient trouble, jumenteux, et la cécité plus ou moins absolue peut en résulter.

La scléro-kérato-iritis est très tenace et résiste presque à tous les traitements; elle devient progressible, s'étend de la périphérie au centre de la cornée, et peut même envahir toute la cornée en y constituant une sorte d'opacification profonde interstitielle, une véritable sclérose qui deviendra définitive.

Au point de vue du diagnostic différentiel entre les sclérites goutteuse, rhumatismale ou syphilitique, l'aspect des lésions et l'examen symptomatologique local ne suffit pas, car il est impossible de les distinguer *in situ*.

Il faudra, pour y parvenir, interroger son malade avec soin, s'enquérir en détail de tous ses antécédents directs ou atoniques, au besoin même analyser le sérum sanguin, les urines ou quelques autres liquides.

Le diagnostic peut être plus difficile si la sclérite siège sur l'hémisphère postérieur du globe; on ne voit qu'une légère hyperhémie pouvant faire croire à une conjonctivite des culs-de-sac. L'absence d'élément catarrhal est un excellent signe de diagnose.

La sclérite est relativement rare, puisqu'on n'en rencontre qu'un cas sur cinquante malades. Elle se rencontre surtout

chez l'adulte, rarement chez l'enfant; elle est aussi fréquente chez l'homme que chez la femme. (*A suivre.*)

Dr ZYCHON.

NOUVEAU PINCE-NEZ

POUR L'ASTIGMATISME[1]

Par le Dr MOTAIS (d'Angers)

Lorsque les pince-nez ordinaires, quelle que soit la forme du ressort ou de la plaquette, sont appliqués sur le nez, l'écartement détermine une rotation plus ou moins considérable des verres.

Cette rotation, sans importance pour les verres sphériques, modifie l'inclinaison de l'axe des verres cylindriques au point de rendre à peu près impossible la correction exacte de l'astigmatisme.

On a cherché à remédier à cet inconvénient par des pince-nez munis de vis à l'aide desquelles on ramène l'axe à l'inclinaison voulue. Mais nous ne craignons pas d'affirmer que ces systèmes sont trop compliqués pour être d'un usage courant, surtout en province et à la campagne.

Nous avons pensé qu'un pince-nez ne serait vraiment applicable à l'astigmatisme que lorsqu'il aurait perdu tout mouvement de rotation.

Sur nos indications, M. Dreux, opticien à Angers, a fort habilement conçu et exécuté un système de pince-nez dans lequel l'écartement se produit *par un glissement horizontal*, sans le moindre mouvement de rotation.

Les deux figures ci-jointes représentant le pince-nez fermé (fig. 1) et écarté (fig. 2) en donneront une idée plus nette qu'une description.

Les verres cylindriques, placés avec l'inclinaison prescrite

1. Système breveté S. G. D. G.

par l'ordonnance, resteront donc tels et ne subiront plus de déplacement suivant l'axe, au moment de l'application. Les astigmates pourront s'en servir immédiatement, comme des lunettes, sans aucun ajustage nouveau.

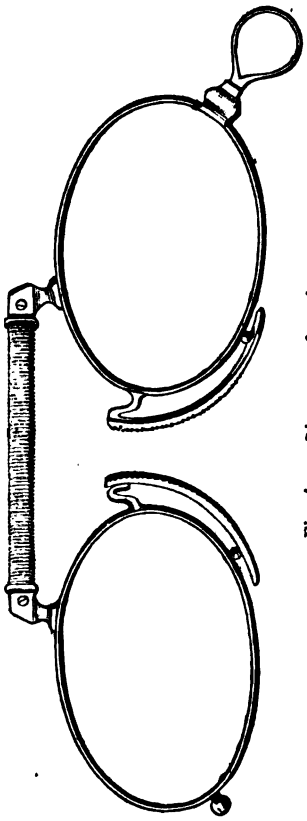

Fig. 1. — Pince-nez fermé.

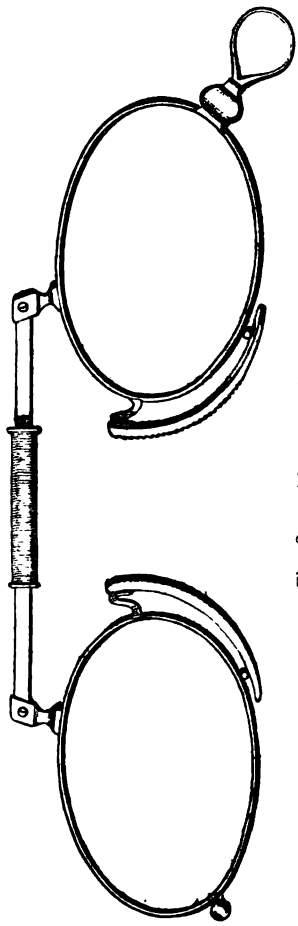

Fig. 2. — Pince-nez écarté.

D'ailleurs, à ce pince-nez seront facilement adaptées les variétés de plaquettes, d'écartement, etc., qu'on trouve dans les autres pince-nez.

Nous croyons présenter aux ophthalmologistes un instru-

ment qui, tout en permettant une correction très exacte de l'astigmatisme, reste très simple et essentiellement pratique.

Dr Motais.

BIBLIOGRAPHIE

Sur les pemphigus de la conjonctive. — *Ueber Pemphigus Conjunctivæ*, par le Dr Th. Gelpke, de Fribourg en Brisgau. *Klinische Monatsblätter für Augenheilkunde*, avril 1885.

Sous ce titre, le Dr Gelpke publia l'histoire d'un enfant qui mourut à la clinique, après avoir présenté des éruptions multiples de pemphigus en différents endroits du corps et une conjonctivite purulente, qui devint exsudative pseudo-membraneuse et dont il fait une manifestation conjonctivale du pemphigus.

Bien que l'autopsie et l'examen microscopique aient été faits avec le plus grand soin et aient révélé une certaine ressemblance entre les lésions cutanées et muqueuses, bien que dans la réflexion dont l'auteur accompagne son observation, le diagnostic soit discuté avec beaucoup d'érudition et en prévoyant les objections possibles, la lecture de ce travail très intéressant ne nous a pas absolument convaincu que la conjonctivite en question ne fût pas la conjonctivite croupale, si fréquente chez les enfants scrofuleux.

Ce cas est exceptionnel et il ne connaît aucune autre observation d'iritis séreuse syphilitique, bien qu'à Aix il observe des milliers de malades et qu'il ait vu toutes les variétés spécifiques d'affections du tractus uvéal.

Dr Boucher.

II. — **Amaurose suite de rétinite albuminurique.** — *Amaurose in Folge von Retinitis e Morbo Brightii*, par le Dr Landesberg de Philadelphie. — Un homme de cinquante-deux ans vint consulter le 12 novembre 1883. A droite, $V = \frac{12}{200}$; à gauche, $V = \frac{12}{50}$. Sur l'œil droit, rétinite albuminurique avec épanchements sanguins en bas et en dedans. A gauche, névro-rétinite avec hémorragies ponctiformes sur la papille, extravasats et exsudations blanches sur la rétine. Rien dans la macula. L'état général est bon. Le malade n'est ni buveur ni syphilitique. Il ne présente d'autre

trouble que des soubresauts du bras droit, lorsqu'il veut écrire avec une plume de fer. L'urine est très chargée d'albumine et renferme des cylindres fibrineux et graisseux. Peu de globules sanguins. Le malade ne voulut pas se soumettre au traitement. Le 3 février suivant, il revient dans l'état suivant : les yeux sont largement ouverts. Fort arc sénile sur la cornée. A droite la pupille est dilatée, immobile; il y a amaurose. Le corps vitré est un peu trouble; décollement de la rétine. Larges plaques et larges hémorragies sur cette membrane. A gauche encore un peu de perception lumineuse. La pupille est paresseuse. La papille se distingue à peine du reste du fond de l'œil, couvert d'hémorragies et d'exsudats blancs et brillants en voie de dégénérescence graisseuse. L'urine est chargée d'albumine, de cylindres fibrineux et de corpuscules sanguins. Les artères sont sinueuses; le pouls dur. Le cœur est un peu hypertrophié. Œdème des malléoles. État général mauvais. L'intelligence reste intacte.

Dr Boucher.

Un cas de blessure de l'œil par instrument piquant. — *Ein Fall von Sbichverletzung des Auges*, par F. Dimmer de Vienne (*Centralbatt fur praktische Augenheilkunde*, avril 1885). — Un enfant de treize ans reçut le 11 juillet 1884 d'un de ses camarades un coup sur l'œil avec un instrument dont il ne peut pas préciser la forme. Un premier pansement consista dans la réunion d'une petite plaie de la paupière inférieure, des applications froides et l'instillation d'atropine.

Le lendemain on constatait l'existence de trois autres petites plaies linéaires parallèles au bord palpébral inférieur. Les paupières étaient très gonflées, ecchymosées. Le fond du cul-de-sac inférieur présentait une infiltration sanguine. Le reste de l'œil était normal en apparence. A l'ophtalmoscope, on voyait la papille diffuse, rouge, les faisceaux du nerf optique très marqués; les veines étaient engorgées et décrivaient comme les artères de fortes sinuosités. Dans la région de la macula existait un trouble de la rétine, diffus, montrant par place des stries plus claires se dirigeant vers la papille. Dans la macula elle-même se trouvait une tache ronde, brun rouge, large d'environ 1/5 de diamètre de papille. La partie inférieure de la rétine était blanchâtre; cette suffusion avait des bords indécis, ondulés, comme ceux des fibres à double contour. En certains endroits, des marbrures rouges tranchaient sur le fond blanc en augmentant vers la périphérie. Les vaisseaux rétiniens passaient au-dessus de la tache sans former de coude. L'examen fonctionnel donna les résultats suivants : Le champ visuel supérieur était perdu; dans le champ inférieur le malade

compte les doigts à 2 mètres. Sensibilité aux couleurs normale.

Le 15 juillet, la tache rouge de la macula et le trouble de la rétine avaient à peu près disparu. Le tonus de l'œil s'abaisse. Les doigts sont comptés à 3 mètres.

Le 18 juillet, la rétine est à peu près normale. Une légère hémorragie s'est faite au bord inféro-interne de la papille. Les doigts sont vus à 6 mètres. Le champ visuel revient dans la partie supérieure jusqu'à 10 degrés du centre.

L'hémorragie disparaît rapidement et le malade est renvoyé le 24 à peu près dans le même état.

Environ six mois après, le 15 février 1885, il revient avec une atrophie complète de la papille. Les doigts sont comptés à 2 mètres et demi. Le champ visuel supérieur est complètement perdu.

Dans cette observation, on retrouve les symptômes opthalmologiques que Berlin a décrits à propos de la commotion de la rétine. Mais le point sur lequel l'auteur appelle l'attention est la perte du champ visuel, qui n'est pas notée jusqu'ici comme conséquence de l'œdème de la rétine. Dimmer l'explique en admettant que l'instrument vulnérant a traversé l'orbite et est allé blesser la partie inférieure du nerf optique, d'où trouble de nutrition et de circulation et atrophie consécutive. Dr Boucher.

Une anomalie congénitale particulière de l'iris. — *Eine eigenthümliche congenitale Anomalie der Iris*, par le Dr Franke de Hambourg (*Centralblatt für praktische Augenheilkunde*, avril 1885). — Une femme de soixante ans, hypermétrope et presbyte, étant venue demander des lunettes, on constata dans son œil droit l'anomalie suivante : l'iris présente à son côté externe une lacune en forme d'arc gothique à base interne. De ce côté l'iris n'a que 2 millimètres de large, tandis que de l'autre il en a 3 et demi. Au niveau de cette brèche l'iris se montre comme atrophié. Son pigment manque d'une façon irrégulière, les plis radiés manquent et sont remplacés par des fossettes irrégulières. Le tissu irien à ce niveau se laisse traverser par la lumière, comme chez les albinos. Lorsqu'on instille de l'atropine, l'iris se dilate, sauf dans la partie modifiée qui ne fait que se tendre par traction.

Est-ce là une colobome par manque de soudure de la fente rétinienne, ou dû à un arrêt de développement du tissu propre de l'iris? La forme, l'interruption du sphincter et l'absence de la couche pigmentaire seraient en faveur de la première hypothèse. D'un autre côté la situation de la brèche, la structure de l'iris, se rapporteraient plutôt à la deuxième opinion. Peut-être y a-t-il là une anomalie dans la torsion qu'exécute normalement l'œil vers le dehors pendant la vie fœtale, et que Vossius a décrit.

De nouvelles recherches seraient nécessaires.

Observations cliniques. — Klinische Casuistik. (*Centralblatt fur praktische Augenheilkunde*, avril 1885.)

I. — **Iritis séreuse et varicelle syphilitique**, par le Dr ALEXANDER d'Aix-la-Chapelle. — X. prend la syphilis en août 1882 et se soumet à la suite à un traitement mercuriel énergique. En décembre 1883, il est pris d'accidents oculaires qui sont traités par Pfluger de Berne à l'aide de frictions. En 1884, il se présente à Alexander dans l'état suivant : Œil droit : la chambre antérieure est trouble ; kératite ponctuée. Iris décoloré. La pupille sans synéchies réagit très bien par l'atropine. $V = \frac{17}{70}$. A gauche, iris et humeur aqueuse normales; quelques ponctuations sur la cornée. $V = 1$.

Au bout de quelques jours de traitement mercuriel, l'œil droit amélioré reprend une vue normale, mais l'iritis séreuse se porte à gauche. $V = \frac{17}{50}$.

Puis il se fit une nouvelle rechute sur l'œil droit et enfin une sur le gauche.

Le traitement consista en frictions avec 5 grammes d'onguent gris par jour et en bains thermaux. A la seizième friction, douleurs dans la hanche droite, l'avant-bras droit et le talon gauche. Dans toutes ses régions on trouve une éruption de pustules rondes, disséminées, du volume d'un pois, qui s'ombiliquèrent, puis se desséchèrent et guérirent sans laisser de cicatrice. On poursuivit les frictions jusqu'à 80. Depuis il n'y a plus eu d'autre manifestation morbide.

La nature syphilitique de la maladie est démontrée par l'auteur par la coïncididence de l'éruption avec les accidents oculaires et par le bon effet du traitement.

Contribution à l'étude des troubles psychiques transitoires après l'opération de la cataracte. — *Zur Kenntniss der transitorischen Psychosen nach Staaroperationen*, par le Dr LANDESBERG de Philadelphie (*Centralblatt für praktische Augenheilkunde*, mai 1885).

Passant en revue et soumettant à la critique l'opinion des auteurs qui admettent une relation entre les troubles de la vision et les perturbations des fonctions encéphaliques, Landesberg n'accepte pas l'influence de la perte ou de la suspension de la vision agissant pour amener les modifications signalées dans la vie cérébrale de l'individu. Si l'opinion de Luys exprimée dans son travail intitulé : *Du cerveau et de ses fonctions*, si celle de Sichel père qui croit que l'application du bandeau occlusif dépayse suffi-

samment les malades du monde extérieur pour troubler leur intelligence, si celle de Schmidt-Rimpler qui croit que la cécité naturelle ou artificielle favorise l'explosion de la folie chez les personnes prédisposées étaient vraies, les asiles des fous ne suffiraient plus à leurs pensionnaires. On sait, au contraire, que les aveugles acceptent leur malheur avec la plus grande résignation, et les médecins aliénistes sont tous d'accord pour signaler la rareté de la cécité comme cause de la folie. La littérature médicale est très pauvre en faits se rapportant à ce sujet. En la parcourant, on ne trouve qu'un très petit nombre de travaux. Sichel père rapporte sept ou huit cas dans lesquels un délire sans fièvre suivit l'extraction de la cataracte. Zehender relate l'histoire de deux malades de Jæger auxquels il fallut mettre après l'opération la camisole de force. Hirschberg sur cent extractions a observé trois fois du délire chez des personnes âgées. Landesberg a publié quelques observations du même genre dans les *Archives de Graefe;* Schmidt Rimpler a décrit les hallucinations de deux malades traités dans la chambre noire et Fürstner a rapporté un cas de folie à la suite de brûlure des deux yeux par la chaux.

Etant donnée cette rareté des matériaux, l'auteur pense intéressant de publier les deux faits suivants :

Obs. I. — Un ouvrier de soixante-cinq ans, bien portant et sobre, se présente avec une cataracte complète de l'œil droit et une autre commençante à gauche. Les deux premiers jours qui suivirent l'opération se passèrent sans le moindre incident. Mais le troisième jour, après une bonne nuit, le patient se montra agité. Il était irritable, grognon, et avait des reproches à faire à tout le monde. Il repoussa son café, lui trouvant un goût amer, accusant ses enfants de vouloir l'empoisonner. Il se retournait dans son lit avec violence, repoussait ses oreillers et ses couvertures, se levait, luttait contre un être imaginaire. De temps en temps il s'arrêtait dans l'attitude d'un observateur attentif, puis redevenait plus furieux et plus agité. Tout à coup il arracha son pansement, sauta à bas de son lit, sortit de la chambre et se réfugia dans un corridor, poussant des cris lamentables. On ne put qu'avec la plus grande peine le ramener à son lit en lui donnant l'assurance qu'on le laisserait seul dans sa chambre. Lorsque Landesberg vient le voir, il le trouve les yeux hagards, le corps couvert de sueur, se répandant en plaintes, disant qu'il était la proie de ses ennemis qui cherchaient par leurs mauvais traitements à le rendre fou. Il reconnut bien son médecin, lui tendit la main et le pria de chasser ses persécuteurs. Le pouls était plein et régulier. Il n'y avait pas de fièvre. A force de patience et de bonnes paroles on arriva à le calmer. Il prit de la nourriture

et se laissa bien panser. La journée se passa dans un calme relatif; mais vers le soir l'état empira de nouveau. Il y eut des hallucinations de l'ouïe. Le malade discutait avec violence avec des personnages imaginaires. Puis il arracha de nouveau ses bandages, descendit de son lit et se glissa dessous pour en chasser un homme caché en cet endroit. Malgré l'administration du chloral, le malade fit vacarme toute la nuit sans trouver le sommeil.

Cet état d'excitation maniaque dura jusqu'au troisième jour, pendant lequel se fit une rémission, pour reprendre avec plus de force pendant la nuit. On ne put obtenir la tranquillité et le sommeil qu'à l'aide d'injections sous-cutanées de morphine.

Les premiers symptômes d'amélioration se montrèrent dans l'après-midi du quatrième jour. Un profond sommeil survint la nuit suivante. Au réveil, le malade ne montrait plus aucun signe d'excitation.

Pendant ce temps s'était développé une iritis exsudative qui nécessita plus tard une iridectomie. Le malade guérit avec $V = \frac{11}{53}$.

Obs. II. — Une femme de cinquante ans, bien conservée, vivant dans de bonnes conditions, vint consulter pour une cataracte double complète. L'œil droit fut opéré avec succès, puis quatre jours plus tard l'œil gauche. La patiente fut d'une docilité exemplaire pendant l'opération. La deuxième nuit qui suivit la seconde intervention, la malade dormit peu; elle se réveilla souvent en sursaut, se plaignant d'entendre un bruit insupportable de cloches et de tambours. En même temps elle commença à se plaindre d'être à charge à sa famille. A partir de ce moment elle devint irritable et tourmenta son entourage par ses bizarreries et ses caprices. Elle demandait à chaque instant à boire et à manger et rejetait sans motif les aliments qu'elle avait réclamés. Elle suppliait son mari et ses enfants de rester à son lit, les embrassait avec effusion et larmes, pour les chasser ensuite de sa chambre avec les paroles les plus amères. Pendant ce temps le pansement avait glissé. Son médecin la tira de ses sombres méditations, et elle lui répondit sur un ton monotone, sans une inflexion dans la voix. La mémoire était intacte. Elle savait les circonstances et les motifs de son opération, mais se croyait définitivement aveugle et destinée à finir ses jours dans un hospice. Chaque bruit la faisait tressaillir; elle croyait voir apparaître des employés de police chargés de la conduire dans un asile de pauvres. Elle poussait des soupirs et se tordait les mains de désespoir. Toutes les consolations et tous les raisonnements étaient inutiles.

[redacted]

[redacted]

[redacted]

Après avoir fini ses études à Saint-Louis et à Stanislas, il entra en 1832 comme stagiaire dans le service de Dupuytren.

Reçu le premier au concours de l'externat, et également le premier au concours de l'internat en 1835, il s'occupa pendant quelques temps avec la même ardeur de la chirurgie et de la médecine. Ce n'est que chez Chomel où il fut successivement externe, interne et chef de clinique, qu'il abandonna la chirurgie pour se consacrer exclusivement à la médecine.

En 1837, il obtint la médaille d'or à l'École pratique, et deux ans après il fut nommé docteur en médecine. Nommé en 1842 médecin des hôpitaux, il concourut à l'agrégation de la Faculté en 1847 et fut nommé après un très brillant concours.

Guéneau de Mussy a écrit une thèse de doctorat sur un sujet d'ophthalmologie très intéressant, ayant pour titre « *La Berlue et la Diplopie* », sujet qui fut donné par le sort, comme cela se pratiquait à cette époque. Pour préparer sa thèse, il dut s'occuper d'une manière toute spéciale de l'ophthalmologie, et c'est pour cette raison qu'il suivit pendant quelque temps d'une manière très assidue les cours de Sanson sur les maladies des yeux. Il avait déjà approfondi à cette époque suffisamment cette spécialité pour pouvoir enseigner à son tour comme interne chez son oncle et chez Chomel aux externes les premières notions des maladies des yeux. « C'est moi, me disait Guéneau de Mussy, dans ses conversations intimes que j'avais souvent avec lui, qui fus le premier maître de Desmarres, quand il était externe chez mon oncle ; je lui enseignais les premières notions sur les maladies des yeux, ne me doutant pas qu'il devait devenir un jour notre maître à nous tous. »

La prédilection que Guéneau de Mussy avait pour les études de certaines questions d'ophthalmologie lui est restée pendant toute sa vie, et il ne manquait aucune occasion d'étudier les questions ophthalmologiques qui se rapportaient de près ou de loin à la pathologie générale.

C'est à Guéneau de Mussy qu'appartient le mérite d'avoir indiqué le moyen de guérir rapidement les pustules varioloïques de la cornée et de la conjonctive en les cautérisant directement avec le crayon de nitrate d'argent.

Dans notre *Recueil d'ophthalmologie*, il a traité en maître plusieurs questions ophthalmologiques. Il nous suffira de signaler plus particulièrement les suivantes :

1874. — *Conjonctivite épidémique dite du Foin.*

1878. — *Observation d'une curieuse variété d'illusions oculaires, consécutive au glaucome, suivie de commentaires physiologiques et psychologiques.*

1879. — *Contribution à l'étude pathologique et physiologique de l'amblyopie aphasique.*

1882. — *Du goître exophthalmique* (travail lu à la Société de thérapeutique).

Pour Guéneau de Mussy, comme a dit très justement Féréol, il n'y avait pas de loisirs et il appartenait à ces natures privilégiées dont l'esprit ne se repose que par le travail. Et lorsqu'on lui demandait pourquoi il se fatiguait tant et ne prenait pas de repos, il répondait à cela par ce mot célèbre d'Arnauld :

« Travaillons pendant que nous sommes en vie; nous aurons l'éternité pour nous reposer. »

En 1867 il fut nommé membre de l'Académie de médecine, où il a pris une grande part dans les discussions sur les questions les plus intéressantes de la médecine et plus particulièrement dans la question de la fièvre thyphoïde.

Il a fait publier successivement quatre volumes de sa clinique médicale, dans laquelle tout médecin trouvera des enseignements utiles tant au point de vue de la pathogénie que du diagnostic et du traitement.

Le dernier ouvrage qu'il a publié est une étude très érudite et très originale sur l'hygiène des Juifs au temps de Moïse. On y trouve aussi quelques notions intéressantes sur l'hygiène de la vue.

Doué d'un caractère doux et aimable, plein de cœur et d'érudition, il charmait tous ceux qui avaient le bonheur de l'aborder.

Aimant la vie intime et la vie de famille, et ayant perdu sa première femme, qui était petite-fille du grand Antoine Jussieu, il ne put se consoler pendant de longues années de son veuvage. Il se remaria enfin avec Mlle Mac Swiney, jeune et jolie femme, pleine de bonté, qui apporta une vraie joie dans cette maison.

Guéneau de Mussy laisse deux filles et trois fils, dont l'un, M. Odon de Mussy, un de mes jeunes et excellents amis, étudie la médecine, et a l'intention de se consacrer tout particulièrement à l'étude de l'ophthalmologie.

Dr Galezowski.

NOUVELLES

Nous lisons dans le *Journal officiel :*

Par décret, en date des 10 et 11 juillet 1885, ont été promus ou nommés dans l'ordre de la Légion d'honneur :

Au grade de commandeur : M. le docteur Henri Roger, président de l'Association générale des médecins de France, médecin honoraire des hôpitaux de Paris, ancien président de l'Académie de médecine, médecin consultant des maisons d'éducation de la Légion d'honneur depuis 1873, président de l'association générale des médecins de France depuis 1876; auteur de nombreux et importants travaux, lauréat de l'Académie des sciences. Officier depuis 1866; M. Gavarret, inspecteur général de l'instruction publique (ordre de la médecine), membre de l'Académie de médecine; 41 ans de services; officier du 19 août 1862.

Au grade d'officier : M. le docteur Galezowski (Xavier), médecin à Paris, fondateur de la clinique ophthalmologique de la rue Dauphine; soins gratuits donnés, depuis 1867, à plus de 100,000 malades pauvres. Auteur de nombreux travaux sur les maladies des yeux, lauréat de la faculté de médecine de Paris, médecin de la société des artistes. Chevalier du 16 mars 1872.

Au grade de chevalier : M. le docteur Humbert (Gaston), chirurgien des hôpitaux, professeur agrégé à la faculté de médecine de Paris, ancien interne des hôpitaux, ancien aide d'anatomie et ancien prosecteur à la faculté de médecine, professeur agrégé et chirurgien des hôpitaux depuis 1878; plus de vingt ans de services. M. le docteur Miot (Camille), médecin à Paris, ancien chef de clinique à l'institution nationale des sourds-muets, chirurgien-major aux ambulances de la presse pendant la guerre de 1870-1871, s'est consacré, depuis près de vingt ans, à l'étude et à l'enseignement des maladies des oreilles et du nez, a ouvert à cet effet une clinique privée, où il traite gratuitement un grand nombre de malades. Titres exceptionnels. MM. les docteurs Delaporte, attaché à la préfecture de la Seine; Morétin, à Paris; Tardieu, à Arles; Saillard, chirurgien en chef des hôpitaux de Besançon; Pleindoux, chirurgien en chef des hospices de Nîmes; Verdureau, membre du conseil général du Loiret; Duquesnel, membre du conseil général de la Somme; Jannetaz, aide-naturaliste au Muséum.

Le Gérant : Félix Alcan.

Bourloton. — Imprimeries réunies, B.

DES PARACENTÈSES DE LA CORNÉE

ET DES ÉVACUATIONS D'HUMEUR AQUEUSE

Leçon de clinique ophtalmologique faite à la Faculté de médecine (de Lille)

Par le professeur [illegible] (de Lille)

MESSIEURS,

A l'occasion de plusieurs malades auxquels j'ai pratiqué des ponctions et paracentèses de la cornée suivies d'une ou plusieurs évacuations de l'humeur aqueuse, je désire vous indiquer la manière de les pratiquer, les conditions pathologiques qui les motivent et les résultats excellents qu'on peut [illegible].

Cette leçon me paraît d'autant plus opportune que depuis [illegible] années, on semble abandonner les paracentèses [illegible] que, grâce [illegible] cette pratique opératoire [illegible] devenue [illegible] inoffensive [illegible]

[illegible]

perte de sommeil, agitation, larmoiement, expansion des douleurs dans toutes les branches de la cinquième paire de ce côté. Je pratiquai au centre du kératocèle une petite ponction avec une aiguille très pointue; un jet d'humeur aqueuse s'échappa; l'œil se détendit; la cornée se plissa autour de la perforation dont les bords se rapprochèrent. L'accès douloureux n'eut pas lieu la nuit suivante, ni le jour d'après et ne se reproduisit que le quatrième jour, mais amoindri. Une seconde ponction, puis une troisième à distance de quelques jours firent cesser les accès et le malade put sortir guéri, avec une cicatricule au centre de la cornée qui avait refoulé et effacé le kératocèle.

Le deuxième cas est celui d'une fille de vingt-deux ans, depuis plusieurs mois atteinte d'une irido-choroïdite séreuse par suite d'un abcès central de la cornée droite; abcès plus large que le précédent, terminé aussi par un kératocèle plus épais, comprenant la moitié postérieure des lames de la cornée et faisant une saillie convexe de 3 millimètres de diamètre, avec un anneau de trouble gris de la substance cornéenne autour. Il y avait un état plus aigu que dans le cas précédent, une rougeur plus vive et plus étendue, des larmes, du clignement et de la photophobie, des douleurs constantes dans tout le côté, augmentant dès le soir sous forme d'accès névralgique qui durait toute la nuit. La première paracentèse, faite au centre de ce kératocèle, avec la pointe de l'aiguille à cataracte, a supprimé l'accès et a diminué la rougeur, la photophobie et aboli les douleurs d'intervalle. Une fois soulagée cette fille est sortie trois jours après et nous ne la reverrons peut-être plus.

Le troisième cas actuel est celui que je vous présente : homme de quarante-six ans, herpétique et névropathique, atteint depuis des années de phlyctènes des deux cornées. Nous l'avons en traitement depuis cinq semaines tant pour les yeux que pour la diathèse spéciale qui le tourmente et nous n'arrivons à l'améliorer que peu à peu. Il souffre depuis une semaine d'une phlyctène du limbe de la cornée gauche affectant une marche subaiguë; elle ne s'altère pas, elle joue dans

la trame de la cornée le rôle d'une sorte de corps étranger très excitant, avec injection périkératique, larmes, photophobie, clignement continuel, gonflement et rougeur de la muqueuse bulbaire et palpébrale. Il a des accès de nuit; il ne peut reposer; il appelle du soulagement. Eh bien, ponctionnons sa cornée, faisons sortir de l'humeur aqueuse et vous reconnaîtrez lundi prochain, c'est-à-dire dans trois jours, le bon effet de cette petite opération.

Le quatrième est celui de cet homme affecté de granulations confluentes et de petits abcès des cornées. Celui de l'œil gauche engendre des accès nocturnes très longs, très douloureux, contre lesquels, depuis environ quinze jours rien ne faisait. Je l'ai ponctionné avant-hier. Aujourd'hui vous l'entendez et le constatez, il déclare lui-même que depuis deux jours il a reposé et dormi sans accès nouveau, sans douleurs. Nous verrons s'il faut revenir à l'opération.

Je vous ai dit, en commençant cette clinique, qu'il nous est maintenant bien plus facile de faire la paracentèse, parce que, grâce à la cocaïne, elle est exempte de la douleur traumatique, mais non d'une certaine douleur qui commence avec la sortie de l'humeur aqueuse et qui la suit pendant quelques minutes à un degré variable.

Eh bien! Auparavant, on maintenait la tête avec tous les moyens possibles, avec les mains ou un serre-tête spécial; on tenait les paupières ouvertes avec un écarteur automatique; on immobilisait l'œil en accrochant la conjonctive bulbaire avec la pince dite à fixer; on ponctionnait avec une aiguille à ailettes latérales pour éviter l'accident d'une pénétration involontaire et trop profonde : on écartait les lèvres de la ponction et l'on faisait sortir, spontanément ou avec pression du bulbe, de l'humeur aqueuse. C'était un manuel compliqué, une opération véritable, un peu effrayante et toujours douloureuse. Avant de tenter le bénéfice de cette opération on hésitait, on consultait, on reculait, on se décidait avec peine et on opérait avec un appareil presque théâtral.

La cocaïne a changé tout cela. Moyennant deux ou trois instillations de la solution de chlorhydrate de cocaïne à

0gr,05 pour 1 gramme d'eau, ou 5 grammes pour 100 d'eau distillée, on insensibilise la muqueuse palpébrale et bulbaire, ainsi que la cornée, et l'on peut rassurer le sujet; éviter l'application de l'ophtalmostat ou la rendre insensible, le pincement de la muqueuse ou le pratiquer sans aucune sensation pénible, enfin percer la cornée sans douleur, sans spasmes, sans convulsions du globe. On peut, une fois la tête du patient reposée et tenue entre les genoux ou confiée aux mains d'un aide qui l'appuie contre sa poitrine, écarter soi-même les paupières; choisir le lieu de piqûre, ponctionner et retourner l'instrument dans la plaie, ou bien ouvrir celle-ci en appuyant sur sa lèvre périphérique seule, faire sortir de l'humeur aqueuse. Pour cette ponction, il suffit d'avoir un couteau bien piquant et tranchant d'un côté, couteau de de Graefe, couteau de de Wecker, couteau de Daviel dont on fait pénétrer la lame assez profondément si elle est large, ou dont on emploie le tranchant assez pour obtenir une plaie de 4 millimètres. Quant à l'endroit de ponction, c'est le kératocèle ou l'abcès lui-même, si on le juge à propos; ou bien c'est une partie saine du limbe cornéen situé entre le centre et la périphérie. La douleur, si elle se produit, ne commence qu'avec l'issue de l'humeur; quelquefois, mais rarement, elle est nulle; le plus souvent elle est modérée; dans certains cas, elle est si vive que le sujet se plaint et la ressent à un degré extrême pendant 6 à 10 minutes : c'est la douleur d'évacuation, de détention, d'hypotonie qui s'accroît à mesure que l'humeur s'échappe.

Examinons bien à ce moment et apprécions la nature du liquide qui sort par la ponction. S'il est clair, c'est de l'hydropisie séreuse; s'il est trouble c'est de la sécrétion altérée.

Après l'opération, appliquez sur l'œil un bandeau trempé dans de l'eau fraîche et maintenez une compression légère pendant vingt-quatre heures.

Les inconvénients sont : de piquer trop profondément et d'atteindre l'iris ou le cristallin; d'ouvrir trop largement et de créer une plaie béante, capable de donner lieu à une issue de l'iris, de piquer trop étroitement et de ne pouvoir évacuer.

Les avantages sont : une détente au bout de 8 à 10 minutes ; la suppression de l'accès névralgique, la diminution de l'état pathologique et, au bout d'un temps, la guérison.

Il y a longtemps déjà que les paracentèses ont été indiquées, conseillées et pratiquées. Dans un travail fort étendu, le Dr Sperino (de Turin), en a fait valoir les bons résultats. On en a usé avec des avantages contre le glaucome ; mais dès que l'iridectomie a été vantée comme guérissant cette affection ainsi que l'irido-choroïdite, on s'est porté avec ardeur vers cette dernière opération, que l'on a essayée contre les cas les plus variés et l'on a abandonnré les paracentèses, à un point que je n'en ai ni vu pratiquer, ni lu des observations depuis plusieurs années ; qu'en un mot cette opération a presque disparu de la chirurgie oculaire et qu'on n'en vulgarise plus guère les indications, ni le manuel modifié par l'emploi de la cocaïne, ni les effets.

Pour vous édifier sur la valeur de ce moyen, je vais maintenant vous citer des observations d'un autre ordre, c'est-à-dire de modifications curatives dans l'inflammation et l'état plastique.

Une des plus remarquable est celle d'un militaire de vingt-cinq à vingt-six ans, atteint d'irido-choroïdite et de névrite optique double, d'origine syphilitique avérée, traitée depuis deux mois par la médication mercurielle iodurée à haute dose, suivie de stomatite généralisée intense et d'une sorte de cachexie hydrargirique sans aucun résultat pour la maladie oculaire. A chaque œil il y avait : injection périkératique, iris décoloré, pupille à synéchies postérieures, corps vitré à flocons nombreux et épais voilant le fond des yeux, à ce point que l'on pouvait à grand'peine apercevoir la papille droite étalée, gonflée, et qu'on n'apercevait nullement celle de gauche ; vision très affaiblie à droite, presque nulle à gauche. En présence de cette inaction des médicaments aidés de sangsues, ventouses, atropine, etc., le médecin me confia le malade que je mis aussitôt aux paracentèses quotidiennes avec évacuations d'humeur aqueuse. La détente de chaque œil, qui suivait cette issue, était si horriblement douloureuse

pendant dix minutes, que le malade se roulait sur son lit. Je persistai ; au bout de cinq jours, amélioration notable de la vue qui encouragea le patient à supporter l'effet si pénible des évacuations. Au bout de quinze jours, l'œil droit, qui pouvait à peine, au début, compter mes doigts de très près, lut le numéro de la salle à trente pas, et l'œil gauche, qui ne possédait plus que la vision quantitative, compta mes doigts à dix pas. J'éloignai alors les évacuations et, au bout de six semaines, la vision était récupérée presque au naturel, les corps vitrés très éclairés, les papilles revenues à leur aspect normal. La guérison fut obtenue avec un peu de faiblesse de l'œil gauche.

Ce résultat si inespéré, confirmé du reste par des observations analogues de Sperino, me fit dès lors accepter les paracentèses comme un des moyens de traitement les plus énergiques et les plus efficaces pour des cas difficiles, rebelles, presque désespérés.

Il y a deux ans, j'eus à opérer un monsieur de la ville de S... département du Nord, âgé de soixante-douze ans, affecté de glaucome amaurotique progressif à l'œil droit, ayant procédé d'avant en arrière, et, tout à coup, d'une attaque de glaucome antérieur à gauche, avec affaiblissement subit de la vue, tension prononcée du bulbe, trouble de la cornée, de l'humeur aqueuse et de l'iris, tendance aux synéchies et à l'exsudat pupillaire. Iridectomie le lendemain dans la matinée. Tout alla bien pendant huit à dix jours. Au bout de ce temps, second accès glaucomateux à gauche, provoqué par un accès à droite. Je me décide d'énucléer l'œil droit de suite. Malgré cela, l'œil gauche reste malade, avec des attaques irrégulières d'obnubilation et d'irido-choroïdite hémorragique. Que faire? Je ne comptais pas sur le bénéfice d'une seconde iridectomie et je craignais même qu'elle compliquât la situation déjà si mauvaise d'une cataracte traumatique, à cause du nombre et de l'épaisseur des synéchies postérieures et d'un commencement d'exsudat pupillaire. J'adoptai donc les paracentèses; je les commençai de suite. Le liquide des chambres est trouble, jaunâtre; l'hyphœma, chaque fois écrasé entre l'iris et la face postérieure de la cornée, remonte dans la pupille après chaque

évacuation. En même temps je combats les accès par des doses énormes de sulfate de quinine. Amélioration après quelques jours, puis guérison après deux semaines. Cependant la vue reste trouble, le bulbe sensiblement ferme. Un mois après, une attaque nouvelle de glaucome a lieu avec rougeur, dureté, hyphœma, iris rouge, pupille trouble, douleurs vives et accès avec obnubilation prononcée. Je reprends les paracentèses et le sulfate de quinine.

Je passe beaucoup de détails sur les doses nécessitées, sur l'effet immédiat des ponctions, sur le progrès de l'amélioration pour arriver de suite à la guérison obtenue après dix-sept évacuations, avec retour de vision, détente de l'œil, belle coloration de l'iris, limpidité des chambres. Cette fois la guérison s'est maintenue; il y a un an et demi qu'elle est acquise.

Il y a un an, j'opérai une vieille dame de cataracte à l'œil gauche, par l'extraction linéaire avec iridectomie. Il y eut une hémorragie primitive et antérieure par la déchirure des bords de l'iris et peut-être même par la surface de cette membrane, hémorragie qui voila l'œil et m'empêcha de faire le curage complet. L'iris s'enflamma un peu, mêla ses exsudations au sang qui ne se résorba pas et aux particules du cristallin; la vue se couvrit de plus en plus; des accès douloureux survinrent, bref il se formait une cataracte secondaire avec iritis disposé à passer à l'état chronique, situation pleine de danger pour un avenir prochain. Le dixième jour, je fis accepter la paracentèse avec évacuation qui fut bien supportée; il sortait de l'humeur trouble et jaunâtre, puis rouge; chaque jour je pressais sur la lèvre externe de la plaie et chaque jour j'évacuais de l'humeur avec des débris exsudatifs, sanguins et cristalliniens. Bientôt je pus enfoncer l'instrument dans la pupille et dilacérer la collection encore molle qui s'y était formée et qui s'y serait organisée. L'humeur devint de plus en plus claire, la vue de plus en plus nette : l'iritis se calma tout à fait, les douleurs cessèrent et, après quinze évacuations, toujours faites par la même plaie, d'abord tous les jours, puis à deux jours et enfin à trois jours d'intervalle, j'obtins la

résorption et la sortie de tous les débris, exsudats et dépôts sanguins, puis le retour du liquide des chambres à la transparence et à ses qualités normales, enfin la récupération de la vue telle qu'elle l'est au mieux après l'opération de cataracte la plus réussie, comme dans le cas précédent.

Il n'y a pas bien longtemps, j'ai reçu de Paris un monsieur opéré de cataracte six semaines auparavant avec un mauvais résultat. Il rentrait chez lui portant une irido-choroïdite séreuse subaiguë, de l'injection inflammatoire, une photophobie vive, un larmoiement abondant, des accès douloureux de chaque nuit et une vision réduite à l'appréciation du jour et de la nuit. Je le mis en assez bon état par les paracentèses et évacuations renouvelées environ quinze fois; mais comme le mal ne voulait pas céder complètement, je me décidai à joindre aux paracentèses l'arrachement total de l'iris. Dès lors l'œil se calma; mais il était trop tard pour obtenir un retour de vision.

Dans ces exemples, que je pourrais multiplier, mais qui me paraissent suffisants pour témoigner en faveur des paracentèses et évacuations d'humeur aqueuse, on voit que j'ai réussi à abolir des accès névralgiques pénibles et obstinés, à arrêter certains processus hypersécrétoires, à calmer des états inflammatoires rebelles, à faire tomber la tension glaucomateuse, enfin à obtenir la résorption de produits sanguins, plastiques et organiques dans des cas où la médecine ainsi que la chirurgie ordinaire étaient à peu près, ou absolument impuissantes. Je n'ai pas toujours obtenu les mêmes succès; ainsi je n'ai pu, par les évacuations répétées, arrêter la marche de différents glaucomes, excepté après iridectomie; je n'ai pu guérir certaines irido-choroïdites tendant à l'atrophie des éléments antérieurs de l'œil ou de la totalité du globe; je n'ai pu obtenir la résorption de certains troubles du corps vitré résultant de choroïdites chroniques, avec ou sans tension du globe; mais on voit que j'ai été plus heureux contre des états consécutifs à des lésions de surface ou à des opérations mal tournées et que l'évacuation de l'humeur a été, dans ces cas, souveraine contre les douleurs comme moyen de détente,

souveraine contre des inflammations traumatiques, souveraine pous amener la résorption des produits et excellente pour parfaire les bons effets de l'iridectomie après le glaucome. C'est quelquefois le dernier, le seul moyen qui reste à employer pour combattre une affection obstinée.

Nous pensons rendre service à la thérapeutique oculaire en rappelant ce moyen, tant vanté et si employé il y a environ trente et quarante ans, et comme tombé en désuétude et dans l'oubli depuis que l'iridectomie a paru capable, à elle seule, de guérir partout et toujours. Nous le rappelons d'autant plus volontiers que l'action anesthésiante de la cocaïne, que l'absence certaine de toute douleur opératoire donne au médecin plus de facilité pour persuader les malades et plus de sûreté pour les opérer ; enfin je vous le rappelle parce que vous avez devant vous une longue carrière à parcourir, dans laquelle vous avez besoin des meilleures armes et de tous les moyens pour soulager et guérir et pour vous procurer des succès honorables dans des cas parfois désespérés.

Dr Cuignet.

DU TRAITEMENT CHIRURGICAL DE LA CATARACTE

Par le Dr GALEZOWSKI

Dans un œil atteint d'une cataracte complète, la vision est abolie habituellement, non point par une altération quelconque de la membrane visuelle, mais par une oblitération du champ pupillaire par la lentille opaque, qui intercepte les rayons lumineux, empêche la reproduction des images sur la rétine. Enlever cet obstacle et rendre la pupille transparente, tel est le problème que la chirurgie est parvenue à résoudre en éloignant ce corps opaque du champ pupillaire.

Il y a trois moyens et trois méthodes différentes pour arriver à ce même résultat : Ou bien on enlève la cataracte à travers une plaie que l'on pratique dans la cornée, et on

éloigne ainsi ce corps opaque complètement de l'organisme. *C'est la méthode de l'extraction de la cataracte.* Ou bien on fait dissoudre et résorber la cataracte sur place en ouvrant la capsule cristallienne par une simple discision et en mettant ainsi en contact direct les couches corticales avec l'humeur aqueuse, ce qui les fait macérer, imbiber, désagréger et dissoudre. *C'est la méthode de discision par keratonixis ou scélronyxis.* Ou bien, enfin, on procède d'une autre façon, en faisant déloger la lentille cataractée de sa position normale, pour la luxer, déprimer et abaisser dans la cavité oculaire, où elle doit se résorber ou s'enkyster. *C'est la méthode d'abaissement, de dépression* ou *de réclinaison de la cataracte.*

Ces trois méthodes opératoires se sont disputé la priorité à différentes époques et dans les différents siècles, et nous verrons bientôt comment l'une d'elles, la méthode d'abaissement, est tombée en oubli, tandis que la première, la méthode d'extraction, est devenue la méthode générale et presque exclusive du traitement de la cataracte.

Connaître exactement la méthode d'extraction classique et ses différentes modifications, décrire les procédés les plus importants de cette même opération ; tel est le but que nous nous proposons d'atteindre dans ce travail, en montrant les avantages et les inconvénients de chacun de ces procédés ainsi que les indications pour les cas spéciaux où ces procédés pourront trouver leur application.

I. MÉTHODE D'EXTRACTION DE LA CATARACTE

Historique. — Tout cristallin opaque peut être extrait du globe de l'œil par une plaie que l'on fera soit dans la cornée soit dans la partie précornéenne de la sclérotique. La manière dont cette incision sera faite, et le mode que l'on emploiera pour faire sortir ou pour retirer le cristallin, l'ensemble de tous ces détails opératoires constituera la méthode opératoire d'extraction.

Quelle est l'origine de l'extraction de la cataracte et les anciens la connaissaient-ils? Telle est la question que les chirurgiens se posent bien souvent et à laquelle il est difficile de répondre d'une manière positive. Néanmoins, si on analyse attentivement les travaux des auteurs, latins, grecs et arabes, ainsi que leurs commentateurs, on acquiert la conviction que les anciens connaissaient déjà et employaient l'extraction de la cataracte.

Plinius[1], en parlant d'opérations s'exprime ainsi : « Squammam in oculis emovendam, potius quam extrahendam : per que effectum est, ut nihil magis prodesse videretur, quam multitudo grassantium neque enim pudor, sed æmuli pretia summittunt. » Il n'est pas douteux pour moi que le mot squammam signifie cataracte ou *couches corticales du cristallin.*

Rhaces, Avicenna, Avenzoar parlent dans leurs écrits de l'extraction de la cataracte, indiquant souvent le danger qui résulte de la sortie du corps vitré.

Mais si ces notices historiques nous apprennent que les anciens pratiquaient l'extraction de la cataracte, il n'en est pas moins vrai qu'on ne trouve aucun indice sur ce qu'ils faisaient et comment ils faisaient, et le vrai mérite de la découverte de la méthode de l'extraction de la cataracte appartient en totalité à l'école française et notamment à Daviel.

Il est vrai que, dans une dissertation, de Gosky parle en 1695 d'un instrument ayant la forme d'un crochet, qui avait servi à l'extraction de la cataracte sénile; il en donne même le dessin[2].

La première extraction de la cataracte a été faite par Saint-Yves en 1707, sur un homme qui portait une cataracte passée dans la chambre antérieure, et dont la présence dans ce

[1] En ce qui concerne la littérature ancienne on peut consulter avec fruit : Lucas, *Handbuch der Augenheilkunde*, 1830.

[2] Gosky, 1695, in Albinus, *B. resp. L. D. Gosky, Disp. de catar. Log. de Lat.* 1738.

point occasionnait depuis trois mois des douleurs violentes et des insomnies. Saint-Yves fendit la cornée au-dessus de son diamètre transversal avec une lancette, puis dégagea le corps opaque qui, au grand étonnement de Saint-Yves et de Méry présent à l'opération, fut reconnu pour le cristallin.

Quoi qu'il en soit, la découverte de la méthode d'extraction de la cataracte ne date que de 1752, époque à laquelle Daviel publia son mémoire sur l'extraction de la lentille, et où il rapportait que, sur 206 opérations, 182 cas avaient été couronnés de succès [1].

Daviel pratiquait la kératotomie inférieure, et il se servait à cet effet des instruments suivants : 1° un couteau lancéolaire, demi-courbe sur le plat; 2° un couteau semblable au précédent mais mousse à l'extrémité; 3° deux paires de ciseaux courbes pour l'agrandissement des angles de la plaie; 4° une petite spatule; 5° une aiguille terminée par un fer de lance tranchant de deux côtés pour l'incision de la capsule; 6° une curette; 7° et une pince fine.

Il faisait asseoir le malade sur une chaise et il s'asseyait lui-même sur un siège plus élevé, prescrivait à un aide de soulever la paupière supérieure, abaissait lui-même l'inférieure, puis il plongeait son couteau lancéolaire dans la partie inférieure de la cornée à une très petite distance de la sclérotique; après l'avoir poussé de bas en haut dans la chambre antérieure jusqu'à ce que sa pointe fût parvenue vis-à-vis du bord supérieur de la pupille, il le retirait au dehors et lui substituait sa seconde lance mousse ou les ciseaux avec lesquels il agrandissait l'incision. Une fois le lambeau taillé, il incisait le cristalloïde avec le fer de lance, et par une légère pression sur le globe, il favorisait l'expulsion de la cataracte.

Telle était la méthode de Daviel, elle était aussi complète et aussi régulière que possible, et les modifications qui furent apportées l'année suivante par Lafaye [2] dans l'exécu-

1. Daviel, Sur une nouvelle méthode de guérir la cataracte par l'extraction du cristallin (*Mémoires de l'Académie de chirurgie*, édit. Fossone, t. III, p. 213.)

2. Lafaye, Mémoire pour servir à perfectionner la nouvelle méthode de

tion de l'opération, entraîna le suffrage de tous les chirurgiens. Les procédés de Pallucci, de Grandgeot, de Tenon, de Richter, de Beer, ne diffèrent de la méthode de Daviel que par des perfectionnements apportés au mode d'exécution de l'opération, mais quant à la méthode elle-même et à son principe, elle est restée la même jusqu'à nos jours. Wenzel, Sichel, Desmarres changèrent tantôt la forme de l'instrument, tantôt le lieu d'élection pour l'incision, tantôt l'étendue de la plaie elle-même, mais la méthode resta la même, la méthode d'extraction à lambeau, et elle porte à juste titre le nom de méthode de Daviel ou la méthode française. Nous la décrirons telle qu'elle était pratiquée par nos maîtres, par Beer, Sichel, Roux, Nélaton et Desmarres père, et nous indiquerons ses avantages et ses inconvénients pour faire mieux comprendre ensuite les raisons qui nécessitèrent l'abandon de la méthode et son remplacement par la méthode modifiée de de Graefe et ensuite par mon nouveau procédé.

Cette méthode était pratiquée par Daviel et les autres chirurgiens sur des malades assis sur une petite chaise; Graefe avait modifié cette manière d'agir en faisant cette opération sur des malades couchés.

On distingue habituellement dans l'extraction de la cataracte trois temps d'opération : 1° *Premier temps de l'opération : section de la cornée;* 2° *Deuxième temps : ouverture de la capsule;* 3° *Troisième temps : extraction ou sortie de la cataracte.*

Premier temps. Section de la cornée; — Le premier temps est la formation du lambeau, soit dans la partie supérieure soit dans la partie inférieure de la cornée (*kératotomie supérieure* ou *inférieure*). La section supérieure jouit à juste titre d'une plus grande réputation que l'inférieure, parce qu'elle permet à la paupière, après l'opération, de maintenir la plaie en coaptation par une légère compression qu'elle exerce contre l'œil, tandis que la plaie inférieure se heurte souvent contre le rebord palpébral et se trouve ainsi irritée ou sou-

faire l'opération de la cataracte (*Mémoires de l'Académie de chirurgie*, t. III, p. 471).

levée. La section inférieure a ses avantages, elle est plus facile à exécuter, et pour les opérateurs peu exercés, de même que chez les malades peu dociles et qui n'exécutent pas facilement les mouvements de leurs yeux, en haut ou en bas, comme on le désire, il est encore aujourd'hui préférable de faire la section inférieure de la cornée.

Les paupières étant écartées par un aide avec l'index et le médius d'une main, qui devra maintenir ainsi la paupière supérieure et avec l'autre main la paupière inférieure et les fixant solidement contre les bords orbitaires, le chirurgien saisit avec les pinces à fixation le globe de l'œil en saisissant un pli de la conjonctive tout près du bord interne ou externe de la cornée ; selon que l'œil droit ou l'œil gauche est opéré, le couteau à cataracte (fig. 1) est saisi entre l'index le médius et

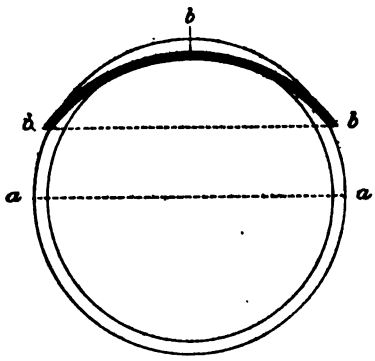

Fig. 1.

le pouce de la main droite tandis que le quatrième doigt se plie dans la main, et le cinquième prend un point d'appui sur l'os de la pommette ou la tempe.

Avant de faire la section de la cornée, il est bon que l'opérateur présente le couteau devant la cornée, dans la même direction dans laquelle il doit être enfoncé. La ponction et la contre-ponction sont faites dans la cornée elle-même, à un millimètre en deçà du limbe conjonctival, et à deux millimètres au-dessus du diamètre horizontal; après avoir penché

avec la pointe du couteau dans la chambre antérieure, on avance rapidement l'instrument parallèlement à l'iris, du côté opposé de la cornée où on fait la contre-ponction. Peu à peu on avance le couteau en surveillant le tranchant, qui doit marcher le long du bord cornéen pour tailler une plaie circulaire. Avant d'achever le lambeau et quand il ne reste qu'une petite bride de la cornée à couper, on doit ralentir le mouvement du couteau, enlever la pince à fixer ou diminuer sa pression sur l'œil et terminer l'incision lentement et régulièrement.

Ici Demarres père arrêtait complètement l'incision de la cornée, retirait le couteau et laissait un instant l'œil en repos puis il terminait avec son couteau l'incision du petit pont après avoir fait la discision de la capsule avec le kystitome de son modèle.

La méthode ancienne de Daviel consistait à pratiquer toute l'incision dans la cornée, à un millimètre en deçà du limbe conjonctival. C'est l'incision que pratiquaient Desmarres, Nélaton, Beer, Richer et Bowman.

Jacobson (de Kœnigsberg) a modifié l'incision, en 1863, en la plaçant dans le limbe conjonctival, et en faisant en même temps l'excision de l'iris pour prévenir sa hernie par la plaie faite aussi près de son attache.

Deuxième temps de l'opération. Ouverture de la capsule ou kystotomie. — Dès que le malade se sera reposé quelques instants, le chirurgien essuyera légèrement les bords des paupières avec un linge fin trempé dans une solution antiseptique, et puis en soulevant la paupière supérieure de la main gauche, il engagera le malade à regarder en haut, si le lambeau est inférieur, ou en bas, si l'incision cornéenne se trouve en haut, et il introduira le kystitome, le crochet maintenu à plat, dans la chambre antérieure, puis dans la pupille et un peu derrière l'iris. En tournant alors le crochet vers le cristallin, on appuie sur ce dernier et on incise la capsule sur toute l'étendue pupillaire et puis on retire l'instrument au dehors en lui imprimant par un mouvement de rotation, la position parallèle à l'iris. Ce temps de l'opération terminé on laisse retomber la paupière supérieure et on fait reposer un instant le malade.

Dans le procédé de Desmarres, qui consistait à conserver un petit pont cornéen non encore coupé, il faut se servir d'un kystitome muni d'un tranchant sur un de ses bords.

Après avoir fait la discision de la capsule, on engage la pointe

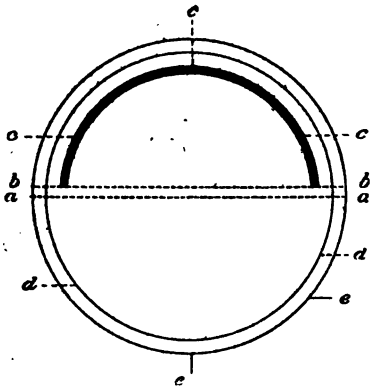

Fig. 2.

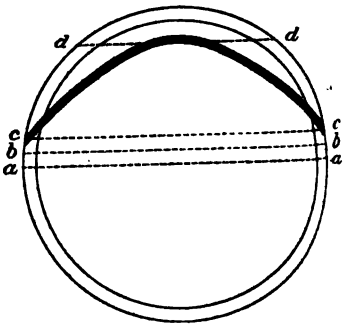

Fig. 3.

de l'instrument dans la contre-ponction et on termine l'incision cornéenne avec le tranchant du kystitome.

3° *Le troisième temps de l'opération est la sortie du cristallin ou son extraction.* — On soulève légèrement la paupière supérieure et on engage le malade à regarder dans le sens opposé à la plaie. Ainsi on fait regarder le malade fortement en bas si la plaie cornéenne est faite en haut et on le fait regarder en haut s'il s'agit du lambeau inférieur, et pendant ce temps l'opérateur exerce une douce pression avec l'indicateur de la main droite sur le globe de l'œil, du côté opposé à la plaie et pousse ainsi le cristallin vers la plaie. C'est à ce moment qu'on voit la pupille se dilater et laisser le passage libre au cristallin qui s'engage, d'abord dans la pupille puis dans la plaie cornéenne et finalement s'échappe au dehors. Ce temps de l'opération terminé, on laisse retomber les paupières et reposer un instant le malade, puis on procède au nettoyage de la pupille, et au pansement.

(*A suivre.*) Dr GALEZOWSKI.

CONTRIBUTION

A L'ÉTUDE DE L'EMBRYOLOGIE DE L'ŒIL

Par le docteur REAL y BEYRO

(SUITE ET FIN[1])

§ VI. — DÉVELOPPEMENT DU PEIGNE DE L'ŒIL DES OISEAUX

Sur l'oiseau adulte, le peigne de l'œil se présente sous l'aspect d'un organe membraneux, très vasculaire et pigmenté, situé dans la chambre postérieure, au milieu de la substance hyaloïdienne, et attaché au fond de la gouttière qui reste après la fermeture de la fente fœtale.

Sa forme varie suivant les espèces : sacciforme chez l'autruche et le casoar, il offre chez la plupart des oiseaux l'aspect d'une membrane plissée et triangulaire, qui ressemble assez à un peigne. De là son nom.

Le premier auteur qui l'ait étudié est Perrault[2]. Comme ses recherches avaient porté sur des autruches, il lui donna à cause de sa forme le nom de *Marsupium*. Depuis, un grand nombre d'auteurs se sont occupé de cet organe, et ont émis sur son compte les opinions les plus variées.

Buffon[3] le croyait de nature nerveuse et le considérait comme l'épanouissement du nerf optique dans l'œil. Mieux inspiré que ses devanciers, Everard Home[4] en fit un organe vasculaire comparable, disait-il, au corps ciliaire; mais il eut le tort de décrire dans le peigne un appareil musculaire. Bauer[5], qui d'abord avait partagé cette erreur, ne tarda pas à s'en affranchir : pour lui, le *Marsupium* est une

1. Voir le numéro de juillet.
2. Perrault, *Mémoire pour servir à l'hist. nat. des animaux*, 1776, § 2, p. 303.
3. Buffon, *Mémoire pour servir à l'hist. nat. des oiseaux*, p. 175.
4. Edward Home, *Lecture on muscular motion in the Eyes of Birds.*, in *Philos. Transact.*, nov. 1795.
5. Bauer, *Philos. Transact.*, 1822, p. 76.

fine membrane de nature vasculaire, et sans trace d'appareil musculaire.

D'ailleurs le fait avait été antérieurement établi par Sœmmerring[1], dans son travail sur la section horizontale de l'œil des animaux. Enfin Huschke[2], Barkow[3] et Wagner[4] donnèrent de très bonnes descriptions du peigne. Le dernier de ces auteurs chercha à déterminer la marche des vaisseaux dans son intérieur.

Avec Owen[5], se fait jour une autre opinion. Pour lui, le peigne est bien un organe vasculaire, et le réseau qui le constitue émane de l'artère centrale de la rétine. Ce vaisseau, dit-il, cheminant le long de la gouttière où se trouve le nerf optique, donne au peigne de nombreuses branches qui pénètrent dans son tissu en s'anastomosant. Cette description est précieuse au point de vue historique. Elle montre que l'idée d'établir une homologie entre le peigne des oiseaux et le réseau rétinien des mammifères n'est pas de date récente.

Toutes les descriptions que nous venons de passer en revue n'envisagent que l'état adulte du peigne. L'étude de ses premiers stades est toute moderne.

C'est aux travaux de Lieberkühn[6], de Mihalkowicz[7], de Kessler[8], de Beauregard[9], que nous devons tous les renseignements sur ce point. Il en est de même pour la structure, que les progrès de la micrographie pouvaient seuls permettre d'aborder. La thèse de Beauregard est le premier travail français que nous possédons, et nous sommes heureux de le citer.

1. Sœmmering, *De oculorum sectione horizontali*, Gottingue, 1816.
2. Huschke, *Commentatio de Retinie in oculo avium potestate*. Jende, 1827.
3. Barkow, *Meckel's Archiv*, 1829-1830.
4. Wagner, *Müncher Deuskriften*, 1832, p. 205.
5. Owen, *Dict. d'anat. et de physiol.* (AVES).
6. Lieberkühn, *Loc. cit.*
7. Mihalkowicz, *Archiv. f. mikr. Anat.*, 1874, t. IX, p. 591.
8. Kessler, *Loc. cit.*
9. Beauregard, *Recherches sur le réseau vasculaire de la chambre postérieure de l'œil des vertébrés* (*Thèse de doct. ès sc.*, Paris, 1878).

Pour nous, si intéressante que soit l'histologie du peigne chez l'animal adulte, nous ne pouvons nous en occuper ici : nous n'examinerons le tissu qu'au point de vue embryologique.

Nous avons dit ailleurs que, chez les oiseaux, la vésicule oculaire est directement en contact avec l'ectoderme, sans interposition de réseau vasculaire. Il y a cependant, comme chez les mammifères, invagination de vaisseaux dans la vésicule secondaire, mais le processus ultérieur est différent.

Chez les mammifères, la pénétration de la chorio-capillaire par la fente fœtale est favorisée par l'invagination de la portion externe de ce réseau, lors de la formation du cristallin. Or, chez l'oiseau, cette invagination n'a pas lieu, c'est à peine si la chorio-capillaire s'insinue dans la fente fœtale : elle n'en atteint pas même les deux bords. On peut l'observer à l'époque où la vésicule du cristallin est encore ouverte en dehors, c'est-à-dire après la formation de la vésicule secondaire. Chez un embryon de poule à trois jours et demi, la chorio-capillaire est engagée dans la fente, et ses vaisseaux, en voie de prolifération, forment un bouchon, une sorte de coin qui pousse vers la cavité de la vésicule secondaire, en écartant au fur et à mesure les deux lèvres de la fissure. Pendant son séjour dans la fente, ces vaisseaux exsudent une quantité de sérosité suffisante pour remplir la cavité vésiculaire. Une exhalation aussi active suppose une grande richesse vasculaire, surtout si l'on compare le faible volume du bouchon aux dimensions de la cavité que son exsudation remplit en quelques heures.

Nous ne comprenons pas comment Lieberkühn, qui a si bien représenté dans la 12e figure les rapports de la vie chorio-capillaire avec la fente, dans les premiers jours de la vie embryonnaire, a pu donner aux faits qu'il observait une autre signification que nous. Comme tous ses contemporains, il fait du peigne un bourgeon mésodermique qui se vascularise.

Seul, Kessler considère la substance hyaline contenue dans

la vésicule secondaire comme produite par les vaisseaux qui pénètrent à travers la fente. Mais il ne parle pas de la chorio-capillaire, et fait partir ces vaisseaux du mésoderme avoisinant.

Ce bourgeon, ce coin vasculaire, tout le monde l'a vu, et nous ne différons d'opinion avec les auteurs qu'au sujet de son origine. Voici comment il se comporte : dès qu'il a franchi la fente, à partir du neuvième jour de l'incubation, il affecte la forme d'une cloison membraneuse plissée. Les plis sont dirigés obliquement de bas en haut et d'arrière en avant. Sur une coupe horizontale ou tangentielle de l'œil, la section du peigne a la forme d'un tire-bouchon.

Chez les mammifères, le réseau de la chorio-capillaire, en s'invaginant, entraîne dans l'œil quelques cellules mésodermiques. Nous croyons qu'il en est de même chez l'oiseau : seulement, ces cellules disparaissent chez les mammifères; celles de l'oiseau persistent pour jouer le rôle de cellules pigmentaires. On voit que leurs caractères et leurs rôles restent les mêmes, soit qu'elles participent à la constitution de la choroïde, soit qu'elles entrent dans la formation du peigne, c'est-à-dire qu'elles remplissent, dans des milieux différents, des fonctions identiques.

Beauregard admet que le peigne se pigmente à partir du huitième jour de l'incubation. Sur ce point, nous sommes en désaccord avec lui, et nous nous rallions à l'opinion de Mihalkowicz, qui ne mentionne la pigmentation qu'au onzième ou douzième jour. D'après Beauregard, vers le septième jour, la couche pigmentaire de la rétine, très différenciée, contourne les bords de la fente et remonte le long de la masse du peigne, jusqu'à $0^{mm},20$ du point où celui-ci dépasse la surface interne de la rétine. Ce n'est pas là ce que nous avons vu. Toujours nos préparations nous ont montré que la pigmentation du feuillet proximal s'arrête à une certaine distance des bords de la fente. De plus, dans notre figure 6, les bords de la fente étant renversés en dedans de la vésicule secondaire, le feuillet proximal fait partie des parois de cette fente, et le pigment, n'existant que sur une petite

étendue, n'atteint pas les bords de la rétine, c'est-à-dire le pli que forment en ce point les deux feuillets de la vésicule secondaire : dans ce cas, en effet, le pigment semble accompagner latéralement la masse du peigne, mais *il n'atteint pas les bords de la fente, et jamais il ne le dépasse.*

Chez les embryons plus âgés de dix et onze jours, quand les bords de la fissure reviennent à leur première position, on voit une traînée de pigment traverser le tissu de la base du peigne et rejoindre de chaque côté le feuillet proximal de la vésicule. Partout la pigmentation du peigne se montre indépendante de celle de la vésicule secondaire.

Nous n'insisterons pas ici sur les rapports du peigne avec la fente fœtale; nous les avons assez longuement décrits dans le chapitre consacré à cette fente, et nous passerons immédiatement à l'étude des vaisseaux dont il est formé.

Le corps vitré embryonnaire est composé, chez l'oiseau comme chez le mammifère, de deux ordres d'éléments, savoir : une substance gélatineuse et un réseau vasculaire.

Mais les rapports de ces deux parties constituantes sont très différents.

Au lieu du réseau que nous avons décrit dans l'œil des mammifères, nous ne trouvons chez l'oiseau qu'une masse de vaisseaux touffue, serrée, qui reste cantonnée dans un point de substance gélatineuse au lieu de s'étaler dans son intérieur et de l'enserrer dans ses mailles. Cependant, ici, la disposition réticulée est encore nettement appréciable; seulement les mailles sont très tassées.

La fente fœtale, en se fermant, laisse à sa place une gouttière dont la concavité, qui répond à la rétine, est doublée par les fibres du nerf otique. Dans cette gouttière rampent deux ou trois gros troncs vasculaires qui constituent la base du peigne. Ils émettent perpendiculairement à leur direction de grosses branches qui remontent dans le peigne en se ramifiant et en s'anastomosant, de manière à circonscrire des lacunes polygonales. Le réseau est assez lâche à la base de l'organe, plus serré au contraire vers sa périphérie.

Dans ses mailles, qui sont d'autant plus étroites que l'em-

bryon est moins avancé, se voit de la substance hyaline. Elle est plus dense que celle qui entoure le peigne, *mais elle se continue avec elle, — car il n'y a pas autour du peigne, chez l'embryon, de membrane d'enveloppe spéciale.*

Beauregard considère le réseau du peigne comme étant l'homologue à la fois du réseau rétinien et du corps vitré embryonnaire. Nous avons déjà combattu cette manière de voir dans un mémoire cité plus haut et publié sous la direction de notre cher maître, M. le professeur Duval.

Nous ajouterons que, chez les mammifères, l'apparition du réseau rétinien coïncide avec la régression du réseau hyaloïdien, tandis que, chez l'oiseau, le dernier persiste (peigne), et si fins que soient les vaisseaux rétiniens, on ne saurait néanmoins contester leur existence.

§ VII. — DÉVELOPPEMENT DE LA MEMBRANE HYALOÏDE

Dès l'origine, le corps vitré embryonnaire est ilmité par une membrane très mince, qui a reçu le nom de membrane hyaloïde. Situé entre la rétine et le corps vitré, cette membrane serait, croyons-nous, plus justement nommée *limitante interne de la rétine.*

C'est ainsi que l'appela Henle[1], qui le premier a reconnu son origine. Après lui Merkel[2], Iwanoff[3], Kessler se rangèrent à son opinion.

Lieberkühn, comme les auteurs précédents, admet que le corps vitré n'est séparé de la rétine que par une membrane. Mais au lieu de considérer cette membrane comme une dépendance de la rétine, il la regarde comme un produit du tissu mésodermique du corps vitré, c'est-à-dire une MEMBRANE BASALE. De même que Lieberkühn, J. Arnold croit que l'hyaloïde émane du corps vitré. Selon lui, elle se continue directement avec la zone de Zinn, et, comme il attribue à cette

1. Henle, *Bericht*, 1840.
2. Merkel, *Die Zonula ciliari. Habilitationischrift*, 1800.
3. Iwanoff, *Stricker's Histologie der Glaskorper*, Bd. II, 1872.

dernière une origine mésodermique, il est conduit à faire de l'hyaloïde une émanation du même feuillet.

Foster et Balfour[1] combattent l'opinion de Henle, et, pour prouver que la rétine et l'hyaloïde sont indépendantes l'une de l'autre, ils prétendent que, chez les oiseaux, l'hyaloïde recouvre le peigne et ne s'arrête point sur les bords de la fente. Kessler répond que l'hyaloïde fait défaut sur le peigne et la fente rétinienne pendant les six premiers jours de l'incubation, et que ce qui apparaît plus tard sur le peigne n'est point l'hyaloïde vraie.

Beauregard dit avoir « toujours trouvé l'hyaloïde continue sur la fente rétinienne au quatrième jour, et au cinquième jour sur le peigne, dès son apparition ». De plus, il ajoute que cette membrane naît sur place par différenciation de la substance du corps vitré.

Enfin, nous avons démontré, dans un mémoire cité plus haut : 1° que l'hyaloïde embryonnaire est un produit rétinien, une membrane cuticulaire, qu'on doit appeler *limitante interne;* 2° que cette cuticule ne recouvre pas le peigne.

Tout d'abord, il faut préciser le nombre des membranes intermédiaires à la rétine et au corps vitré. Nous venons de voir qu'Ivanoff, Henle, Kessler, Lieberkühn n'en ont trouvé qu'une pendant toute la durée de la vie embryonnaire. Or, cette assertion, indiscutable durant les premières périodes de la gestation, cesse d'être vraie quand il s'agit d'embryons plus avancés. On voit alors apparaître, au dedans de la limitante interne (hyaloïdes des auteurs) une seconde membrane (hyaloïde vraie). Son apparition coïnciderait, d'après Kölliker et Kessler, avec celle de la zone de Zinn.

L'époque à laquelle se montre l'hyaloïde vraie varie suivant les espèces animales. Chez l'homme, selon Kölliker, elle se développe avant la naissance. Nous l'avons vue, encore incomplètement différenciée, sur un embryon de veau de 8 centimètres et demi (fig. 16). Elle se distingue très nettement

1. Foster et Balfour (Thèse de Beauregard).

dans une partie de son étendue, où elle forme des plis et des ondulations. Plus épaisse et moins réfringente que la limitante interne, elle s'en distingue encore par la présence d'un double contour bien net. Mais ses limites du côté du corps vitré sont dans d'autres endroits moins bien tranchées, et la lenteur et l'irrégularité avec lesquelles elle s'en détache est un grand obstacle à son observation.

A quel moment se développent ces deux membranes? Peu de temps après la formation de la vésicule secondaire, aussi bien chez les oiseaux que chez les mammifères, on voit que la rétine est limitée par une ligne de la couleur foncée qui lui forme un bord (fig. 11, 16, 17). Mais ce bord ne se voit nettement que si la coupe est rigoureusement perpendiculaire à la surface de la rétine. A mesure que l'embryon grandit, cette ligne s'épaissit et affecte l'aspect d'une membrane bien différenciée, pouvant se détacher de la rétine, excepté au voisinage des bords de la fente et du bord externe de la vésicule secondaire; dans ces points, son adhérence est plus intime. A ce niveau, elle passe sur la surface externe de la vésicule, où la chorio-capillaire la masque. Mais si cette dernière se détache, elle redevient visible, malgré son adhérence plus serrée et sa minceur plus grande.

La limitante interne, lorsqu'elle a acquis une certaine épaisseur, se détache facilement (fig. 17, 19, 21) de la rétine avons-nous dit. En effet, elle adhère très fortement à la substance gélatineuse du corps vitré, et celle-ci l'entraîne en se rétractant sous l'influence des réactifs durcissants. Cela tient au peu de résistance du stroma de la rétine, qui se déchire avec la plus grande facilité et est d'ailleurs fort peu abondant chez le fœtus. Nous avons vu la limitante interne se détacher en entraînant un lambeau de la substance fondamentale de la rétine totalement dépourvu de cellules et ayant assez bien l'aspect d'un rayon de miel. C'est là un phénomène purement accidentel et qui ne suffit pas à démontrer l'origine rétinienne de la limitante.

Nos observations nous conduisent à nier, d'une façon formelle, la présence de la prétendue hyaloïde embryonnaire

sur le peigne des oiseaux. Malgré les affirmations précises de Beauregard, nous maintenons notre opinion. Nos figures 5, 6 et 7 viennent à l'appui de ce que nous avançons.

La membrane hyaloïde vraie est bien distincte de la limitante interne. *Elle dépend du corps vitré.* A mesure que la substance gélatineuse exsudée par les vaisseaux du corps vitré embryonnaire s'accumule dans la cavité de la vésicule secondaire, sa périphérie tend à se condenser. Pendant longtemps aucune ligne de démarcation ne sépare cette zone condensée des zones centrales plus fluides. Mais, quand les *vasa hyaloïdea* disparaissent, la zone dense s'amincit, et finit par être nettement différenciée. Comme cette différenciation s'accomplit sur tout le parcours de la substance hyaloïde, il en résulte que celle-ci finit par être enveloppée dans une vésicule close. La portion de cette vésicule, qui recouvre la face postérieure du cristallin se différencie la dernière, à cause de la persistance plus longue du réseau vasculaire à ce niveau. A l'équateur du cristallin, cette membrane se continue avec la zone de Zinn que nous croyons formée aux dépens du corps vitré par un mécanisme analogue.

L'artère hyaloïde qui est le dernier vaisseau disparaissant du corps vitré, détermine, par suite de son contact prolongé avec la substance hyaloïde, une condensation marquée de cette substance tout le long de son trajet, en sorte que le vaisseau se trouve placé dans un canal qui traverse le corps vitré de la papille au cristallin (canal hyaloïdien). Les parois de ce canal, qui se développent par le même processus que la membrane hyaloïde, se continuent avec celle-ci par ses deux extrémités.

Chez les oiseaux, l'hyaloïde ne se différencie qu'après l'éclosion. Ses premiers vestiges apparaissent vers le vingtième jour de l'incubation au niveau du peigne. A cette époque le réseau vasculaire du peigne est limité par une couche de substance hyaline absolument semblable à celle qui remplit ces mailles et se continuant sans démarcation avec celle-ci. En dehors, elle fait corps avec la substance hyaline qui occupe la vésicule secondaire, mais elle en diffère par sa

densité beaucoup plus grande. Nous n'avons pas poussé plus loin nos recherches sur ce point spécial, mais nous croyons pouvoir avancer que cette couche représente bien, chez le poulet, le rudiment de l'hyaloïde vraie.

§ VIII. — DÉVELOPPEMENT DE LA ZONE DE ZINN

Les auteurs du siècle dernier enseignèrent que l'hyaloïde parvenue à l'*ora serrata*, se dédoublait en deux feuillets. Un de ces feuillets, se réfléchissant au niveau de l'équateur du cristallin, allait s'insinuer entre la face postérieure de la lentille et la dépression antérieure cupuliforme du corps vitré; l'autre, continuant directement son trajet, allait s'insérer sur la face antérieure du cristallin pour constituer la zone de Zinn.

De cette description nous ne voulons retenir qu'un fait : les anciens auteurs admettaient une continuité complète entre la membrane hyaloïde et la zone de Zinn.

Au fond, c'est aussi l'opinion de Henle et de Merckel. Seulement, comme ils n'avaient vu qu'une membrane entre le corps vitré et la rétine, ils ont rattaché la zone de Zinn à cette membrane, qui n'est autre que la limitante interne.

Toute différente est la description de V. Ammond [1]. D'après cet auteur, la zonule prend naissance aux dépens de la membrane pupillaire ; de plus, et cette dernière assertion est totalement invraisemblable, il fait partir cette dernière du tenseur de la choroïde, pour passer au-devant de l'iris et fermer l'orifice pupillaire.

Pour C.-O Weber [2] les fibrilles de la zonule résulteraient de l'oblitération des vaisseaux qui, chez le fœtus, sont placés à l'équateur du cristallin.

Iwanoff [3], qui considérait l'hyaloïde comme étant d'origine

1. V. Ammond, *Zeitschrift*, t. V. Analyse in *Annales d'oculistique*, p. 127.
2. C. O. Weber, *Uber den Bau der Glaskörpers und die pathologischen namentlich entzudlichen Veränderungen desselben* (*Virchow's Archiv*, Bd. XIX. 1866, p. 386.)
3. Iwanoff, *Stucker's Histologie*. Bd. II, chap. XXXVI, p. 1075.

rétinienne, dit que la zonule fait partie du corps vitré. Elle n'apparaît pas tant que les vaisseaux capsulaires du cristallin persistent. Ses fibrilles se montrent de plus en plus abondantes au fur et à mesure que ces vaisseaux disparaissent.

Pour Lieberkühn et Arnold, hyaloïde et zonule ont la même origine, et naissent du corps vitré. Seulement, d'après Arnold, la zonule apparaîtrait plus tôt que ne le dit Lieberkühn. Le premier en a trouvé les rudiments chez un embryon de veau de 7 centimètres, le second n'a vu les fibrilles se dessiner que sur des yeux ayant à peine acquis la moitié du volume de l'œil d'un fœtus à terme. Tous deux rejettent, avec raison, l'opinion de Weber sur l'origine vasculaire de ces fibrilles. Mais Lieberkühn tend à leur attribuer une origine mésodermique, et croit qu'elles dérivent des cellules mésoblasmatiques du corps vitré, qui, dit-il, persistent pendant longtemps dans ces régions, et se rangent en séries entre les faisceaux de fibres.

Beauregard partage l'opinion d'Iwanoff et d'Arnold et fait de la zonule un produit de différenciation de la substance hyaloïde. De plus, il n'a pu constater l'existence des fibres zonulaires tant que les vaisseaux capillaires existent. Nous croyons cette dernière opinion parfaitement fondée, et nous la partageons sans réserves.

Quant à l'époque précise où la zonule apparaît, nos observations sont très concluantes. Nous repoussons l'opinion de Lieberkühn et d'Arnold, pour nous ranger à celle d'Iwanoff et de Beauregard.

Arnold prétend avoir trouvé des rudiments de zonule chez un embryon de veau de 7 centimètres. Cependant, nous avouons n'avoir pu saisir dans la figure 11 de son mémoire aucun détail qui ressemble aux fibrilles zonulaires. Sur des préparations d'embyrons de veau ayant respectivement 8, 12, et 15 centimètres, nous n'avons rien découvert non plus, malgré d'attentives recherches.

Il en est de même chez les lapins de 6 ou 7 centimètres, et chez les rats, jusqu'au terme de la vie fœtale. Cependant, chez un mouton qui avait dépassé la première moitié de la

gestation, nous avons trouvé des faisceaux fibrillaires disposés en séries parallèles au milieu de la substance hyaline qui remplit les vallées des procès ciliaires. Sur un embryon humain au quatrième mois, Klöliker a vu une striation très délicate entre les vaisseaux de la capsule et la limitante interne, mais cette striation ne pouvait être suivie jusqu'à la capsule du cristallin. D'ailleurs, à ce moment, la couronne ciliaire était bien constituée, et nous pensons précisément que la formation des vallées du corps ciliaire facilite l'apparition des fibres qui doivent plus tard constituer la zonule. Or, au moment où le corps ciliaire devient bien évident, les vaisseaux du corps vitré avoisinant l'équateur du cristallin n'existent plus; seul, le réseau de la capsule persiste encore quelque temps. Mais, lorsque les fibrilles augmentent de nombre, et qu'elles envahissent la substance hyaline en s'approchant de plus en plus du cristallin, les vaisseaux de celui-ci ne tardent pas à disparaître, ainsi que nous l'avons établi plus haut.

Ainsi donc, la zone de Zinn apparaît tardivement chez les mammifères, et se complète d'une façon très lente.

Comment se comporte-t-elle chez les oiseaux? De même que dans l'œil des mammifères, elle se développe par simple différenciation de la substance hyaloïde, et aucun élément mésodermique n'entre en jeu. Mais elle est visible de bonne heure. Beauregard nous paraît avoir commis une exagération en fixant au quatrième jour le moment de son apparition chez le poulet. Il nous a été impossible d'en constater l'existence avant le huitième ou neuvième jour. Vers le onzième elle est complètement constituée.

1° Le corps vitré embryonnaire n'est pas formé par un bourgeon mésodermique qui pénétrerait dans la cavité de la vésicule secondaire à travers la fente fœtale, il est, au contraire, constitué par la chorio-capillaire qui accompagne la paroi distale de la vésicule oculaire primitive pendant son invagination; il est donc formé, dès son origine, par un réseau vasculaire qui exsude peu à peu une substance hyaline qui remplit ses mailles.

2° Le réseau de la membrane vasculaire postérieure du cristallin et l'artère hyaloïde sont les derniers vestiges du réseau du corps vitré.

3° La membrane capsulo-pupillaire est une dépendance du réseau du corps vitré embryonnaire, et son développement s'effectue parallèlement à celui du cristallin.

4° Les vaisseaux de la rétine ne tirent pas leur origine du réseau du corps vitré, lorsque celui-ci a disparu on voit les vaisseaux rétiniens naître des vaisseaux centraux au niveau de la papille.

5° La zone de Zinn et l'hyaloïde prennent leur origine par différenciation de la substance hyaline du corps vitré. L'hyaloïde apparaît très tardivement ainsi que la zonule.

6° Le peigne des oiseaux est l'homologue du réseau du corps vitré des mammifères.

7° Le peigne n'est pas recouvert à son origine par l'hyaloïde, contrairement à l'opinion généralement admise aujourd'hui.

8° Chez les oiseaux il n'y a pas de membrane pupillaire ni de capsule vasculaire du cristallin.

Dr Real y Beyro.

DE LA GOUTTE OCULAIRE

Par le Dr ZYCHON

(SUITE [1])

Le traitement des sclérites et des scléro-kératites est médical et chirurgical. Le traitement médical est différent sur plusieurs points, suivant tel ou tel auteur.

C'est ainsi que la plupart prescrivent dans cette affection les instillations d'atropine.

Sans vouloir nous opposer à cette médication, nous ne pouvons passer sous silence ce que notre maître Galezowski constate et enseigne journellement.

1. Voir le numéro de juillet.

Le malade auquel on instille de l'atropine, même en très faible quantité, revient la plupart du temps, avec une recrudescence dans les accidents inflammatoires, avec une exacerbation des douleurs, et il attribue lui-même cette aggravation au collyre atropinique. Nous montrerons tout à l'heure que les myotiques doivent seuls être employés.

Mais une des premières objections que l'on peut faire à cet emploi des myotiques, c'est que très souvent on a une complication du côté du tractus uvéal. Sans doute, mais là encore il s'agit de faire une distinction et d'envisager deux cas.

Ou bien l'iris seul sera intéressé, ou bien l'inflammation aura gagné la région ciliaire, auquel cas on aura soit une cyclite, soit une irido-cyclite. Alors la médication est toute différente, et pour la diriger avec fruit et sûreté, il faut examiner avec le plus grand soin l'aspect de l'iris.

S'il y a iritis seule, le muscle irien est plus paresseux, l'ouverture pupillaire tend à se resserrer; au bout de quelques jours, on peut trouver quelques synéchies adhérentes à la cristalloïde. Nous ne parlons pas, bien entendu, des autres caractères : douleurs péri-orbitaires, photophobie, vascularisation périkératique. Les instillations atropiniques sont forcément indiquées, du moins pendant quelque temps, pour s'opposer à l'obstruction pupillaire; mais il faut leur joindre les myotiques.

Si, au contraire, le tractus uvéal est enflammé tout entier, les choses se présentent tout autrement; il y a aussi une iritis dans ce cas, mais comme elle s'accompagne de cyclite, l'iris n'a plus de tendance à se contracter, à prendre des adhérences par son bord pupillaire, elle reste dilatée et c'est là un signe qui doit dicter les indications thérapeutiques. En effet, il est facile de s'expliquer la raison de cette iritis ne se comportant pas comme les autres; la cause doit en être attribuée à la cyclite; or, nous savons que l'inflammation de cette région de l'œil produit des troubles dans le mouvement des liquides intra-oculaires, des accidents glaucomateux.

Et, de fait, nous avons affaire ici à un œil atteint d'iritis,

mais avec tendance à un excès de tension intra-oculaire dû à la cyclite : donc, la première indication est de prescrire les myotiques associés aux mydriatiques en faible quantité et à faible dose pour s'opposer à l'atrésie de la pupille. On provoque de la sorte une véritable gymnastique de l'iris, et par ses mouvements alternatifs de contraction et de dilatation, on modifie sans cesse la circulation du globe de l'œil et on favorise la résorption des différents exsudats et produits phlegmasiques.

Après ces quelques considérations thérapeutiques que nous avons cru nécessaire d'exposer, nous ajouterons que le traitement tel que nous l'avons vu instituer et enseigner par notre maître, le Dr Galezowski, nous a paru donner les meilleurs résultats relativement aux autres.

Il consiste en instillation d'atropine alternativement avec l'ésérine, ou mieux, la pilocarpine; vésicatoires volants tous les huit ou dix jours; douche de vapeur avec l'appareil Lourenço deux ou trois fois par jour pendant dix minutes; salicylate de soude, pas plus de 4 grammes par jour (Lecorché a montré que ce sel peut faire éliminer jusqu'à 47 grammes d'urée par jour); enfin scarifications tous les dix ou douze jours avec le scarificateur de Desmarres; il faut les faire à de longs intervalles sur la surface gonflée et boursouflée de la sclérotique; il faut les pratiquer perpendiculairement au bord cornéen sur toute l'étendue de la tumeur sclérotícale et assez profondément pour comprendre le tissu sclérotical.

Le traitement général ne doit pas être oublié, il faut prescrire les alcalins, la teinture de colchique, la décoction de Zittmann, etc.

Le traitement chirurgical consiste dans l'iridectomie, surtout dans la scléro-kérato-iritis. La péritomie est quelquefois utile, car la réparation du tissu conjonctival s'effectue avec une grande facilité, mais les vaisseaux péricornéens s'atrophient peu à peu et la cornée reprend sa transparence.

Rappelons, pour finir, que les collyres irritants et caustiques sont nuisibles dans les sclérites et par conséquent formellement contre-indiqués.

Pagenstecher a recommandé le massage de l'œil.

Les observations suivantes montreront le rôle du processus goutteux dans la pathogénie des sclérites.

OBSERVATION I

(Citée par M. le docteur Lecorché)

M. X., depuis longtemps goutteux, est pris d'une inflammation du globe oculaire. M. le Dr Galezowski diagnostique une sclérite de l'œil droit. L'affection resta limitée à un seul œil et disparut en quinze jours grâce au salicylate et aux injections de pilocarpine. L'année suivante, le malade fut repris d'une douleur très vive à la nuque et aux arcades sourcilières. Cette douleur de tête, ne s'exaspérant pas à la pression, se dissipant le matin, prononcée surtout la nuit, disparut tout à coup à l'occasion d'une nouvelle attaque de sclérite à l'œil gauche d'abord, puis à l'œil droit; la sclérite était plus intense à gauche. L'inflammation existait des deux côtés de la cornée, caractérisée par une bande rougeâtre, légèrement violacée, un peu œdémateuse qui, partant des angles de l'œil, s'avançait jusqu'aux bords cornéens. L'iris était indemne.

Le Dr Gauté (de Tarbes) cite dans sa thèse deux observations que nous résumons ici :

OBSERVATION II

Épisclérite survenue chez un goutteux après la disparition d'une attaque et guérie au bout d'un mois à l'aide de vésicatoires sur la tempe, atropine et à l'intérieur du salicylate de soude.

OBSERVATION III

Sclérokératite chez une dame atteinte de goutte, ayant débuté depuis quatre ans et ayant envahi lentement, mais progressivement, les deux yeux.

Enfin, nous devons à l'obligeance de notre maître Gale-

zowski les observations qui vont suivre et où l'influence de la goutte est incontestable.

OBSERVATION IV

M. X., âgé de trente-cinq ans, inscrit sous le n° 19763, vient consulter M. Galezowski en novembre 1882. Il est atteint de scléro-iritis gauche qui a succédé à une poussée semblable du côté droit. Les accidents ont commencé il y a dix ans et les crises inflammatoires apparaissent deux fois par an. Pas d'autres accidents à noter. Mais depuis le mois de mai 1882 il souffre de douleurs prétendues rhumatismales, mais pour lesquelles il n'a jamais été alité.

Depuis, les crises oculaires reviennent tous les mois, durant huit jours, et provoquent des douleurs atroces. Pendant les accès, la vue est presque abolie. Antécédents goutteux.

OBSERVATION V

Madame X..., âgée de cinquante-huit ans, inscrite sous le n° 20346, présente aux deux yeux une sclérite de nature goutteuse. Elle a eu un eczéma qui a récidivé plusieurs fois et une attaque articulaire au genou dans lequel on peut constater des craquements très manifestes. Cette sclérite date de deux ans; elle survient toutes les trois semaines et dure de cinq à huit jours.

L'affection prend d'abord l'œil droit, puis huit jours après, l'œil gauche. Les urines contiennent de l'acide urique en excès et de l'albumine.

OBSERVATION VI

M... X., âgé de trente-cinq ans, inscrit sous le n° 22079, est atteint d'une sclérite double généralisée périodique. La première attaque a eu lieu il y a dix ans et a duré trois jours. La seconde fois, la sclérite est survenue six mois après et a duré trois ou quatre jours. Depuis, chaque année, les crises revien-

nent tous les trois, quatre ou six mois. L'inflammation intéresse chaque œil successivement mais avant qu'elle n'apparaisse il y a de fortes douleurs frontales et temporales. Deux jours avant l'accès, il y a toujours une épistaxis. Les urines contiennent du sable urique et du gravier; coliques abdominales fréquentes; dyspepsie avec vomissements de bile le matin.

OBSERVATION VII

Madame X..., âgée de cinquante-huit ans, inscrite sous le n° 22154, vient consulter en janvier 1884. Elle présente une sclérite périodique alternante accompagnée de photophobie et de congestion du cercle ciliaire. Pendant toute sa jeunesse elle a été sujette aux migraines.

La première crise de sclérite eut lieu il y a quinze ans. Depuis dix ans, il n'y a pas eu d'accès. En 1870, coryza rebelle ayant duré trois ans avec recrudescence. En 1880, à la suite d'un refroidissement, Madame X... ressent des douleurs articulaires erratiques, au bras et au genou.

Dès leur disparition, l'inflammation a gagné l'œil et a persisté jusqu'à maintenant. Sable urique.

OBSERVATION VIII

M. M..., âgé de quarante-quatre ans, inscrit sous le numéro 23832, présente une sclérite périkératique double qui dure depuis un an. Céphalalgies fréquentes. Attaques réitérées de goutte aux doigts. Coliques néphrétiques.

OBSERVATION IX

Monsieur X., âgé de quarante-cinq ans, inscrit sous le n° 23875, est atteint de sclérite goutteuse. Il y a un an il a eu des coliques hépatiques.

Les urines contiennent du sable et de l'albumine.

Nous ne voulons pas multiplier le nombre de nos observa-

tions, mais il nous serait facile d'en publier d'autres aussi probantes que les précédentes. Nous ferons remarquer seulement en passant que nous n'avons consigné dans nos observations que les faits principaux pouvant seuls servir à notre travail et qu'elles ne doivent pas être considérées ni comme incomplètes ni comme insuffisantes.

V. — IRITIS GOUTTEUSE

L'influence du processus goutteux sur l'iris est connue depuis longtemps, de même que la conjonctivite. Garrod, dans son *Traité*, dit : « On a aussi admis l'existence d'une iritis de nature goutteuse. » Roberston avoue l'avoir rarement observée. Charcot, après avoir rappelé à ce sujet les noms de Lawrence et de Wardrop qui ont vu l'iritis alterner avec des accès de goutte, cite le cas du professeur Laugier, où cette relation est nettement observée [1].

Mais c'est à Hutchinson [2] et à notre maître le Dr Galezowski que nous devons surtout une description et une étude complète de l'iritis goutteuse.

Dans Hutchinson, nous ne trouvons du reste que l'indication réelle du fait d'altérations générales, situées dans les membranes internes, mais sans localisations spéciales bien formelles ; il ne démontre pas que les altérations sont dues à une cause pathologique spéciale ; il ne les regarde que comme des faits de coïncidence pendant l'évolution de l'iritis.

Les iritis goutteuses sont aiguës et chroniques ; l'une et l'autre peuvent changer de caractère, l'iritis aiguë devenir chronique et *vice versa*. D'après notre maître Galezowski, l'iritis goutteuse présente à peu près les mêmes caractères que les autres variétés d'iritis, mais l'iritis goutteuse est toujours atrocement douloureuse, et s'accompagne dès le début de névralgies péri-orbitaires très violentes persistant pendant huit ou dix jours.

Il a établi l'ordre de fréquence de cette affection. En trois

1. *Leçons sur les maladies des vieillards*.
2. Hutchinson, *Ophtalm. Reports*, 1872, t, VII, p. 287 ; et 1873, p. 455.

ans, il a observé quatorze cas d'iritis goutteuse, neuf fois sur des hommes et cinq fois sur des femmes. Six fois l'iritis était unilatérale; dans les autres cas elle était bi-latérale.

Ces iritis goutteuses apparaissent dans le cours de la goutte ou dans l'intervalle des attaques. Mais il arrive souvent qu'elles surviennent soit comme prodromes d'une attaque de goutte, soit à la suite de la disparition brusque de celle-ci, et elles constituent alors une véritable métastase oculaire. On les a vu apparaître après une iridectomie dans une opération de cataracte chez un goutteux.

Pour le répéter, il y a, au début de l'iritis, des douleurs péri-orbitaires très violentes, avec œdème des paupières quelquefois. On remarque ensuite une sclérite partielle, circonscrite, une kérato-sclérite. Cette dernière est très douloureuse, et elle n'est que le signe précurseur, prodromique de l'iritis; l'iritis apparaît, la sclérite cesse.

L'iritis goutteuse est plastique et exsudative, rarement diffuse; elle donne lieu à des synéchies postérieures, isolées, peu nombreuses sur les diverses parties du champ pupillaire, qui n'est jamais atteint dans son entier.

Quand l'affection devient chronique, les crises successives s'atténuent de plus en plus au point de vue de la douleur, la deuxième crise sera moins douloureuse que la première et ainsi de suite.

Mais un des caractères que M. Galezowski considère comme pathognomonique, c'est l'épanchement de sang dans la chambre antérieure, l'hyphéma. « Chaque fois, dit-il, que vous verrez une iritis hémorragique, cherchez la goutte. » Si maintenant on examine l'iris à la loupe, on voit à sa surface des vaisseaux très développés, fait que l'on ne rencontre que dans les iritis goutteuses ou syphilitiques et dans les irido-choroïdites anciennes. Aussi nous enseigne-t-il la règle suivante : « Quand vous aurez à soigner une iritis douloureuse et présentant des vaisseaux à sa surface et de l'hyphéma, c'est la goutte, c'est une iritis goutteuse. Examinez les urines, faites, suivant les indications de Garrod, l'analyse du sang et vous aurez la confirmation de votre diagnostic. »

L'iritis goutteuse se complique souvent d'extravasation sanguine, d'hémorrhagies dans le corps vitré, donnant lieu à des flocons plus ou moins abondants. Ces hémorragies, autant que l'hyphéma, sont dues à une congestion exagérée, à une inflammation du cercle ciliaire.

Cette variété d'iritis, malgré toutes ses complications, n'est pourtant pas dangereuse, pas plus que ces hémorrhagies, qui sont quelquefois assez abondantes. Lorsque l'hémorragie s'est produite dans la chambre postérieure, le malade voit les objets colorés en rouge, surtout le matin, où, par suite de la position déclive de la tête pendant le sommeil, le sang, plus léger que l'humeur aqueuse, a gagné le pôle antérieur et recouvert l'espace post-pupillaire; dès qu'il se lève, la vision rouge disparaît et tout le reste rentre dans l'ordre; c'est un phénomène purement physique.

Au point de vue de leur marche, les iritis goutteuses sont parfois longues à guérir et peuvent durer trois semaines, un mois; elles laissent peu de traces et les exsudats qu'elles occasionnent sont consistants et se résorbent facilement. Il faut qu'il y ait des récidives multiples pour provoquer une atrésie pupillaire.

Selon Lawrence, les symptômes de l'iritis goutteuse finissait par diminuer après avoir acquis un certain degré d'intensité. Nous ne pouvons accepter cette opinion, qui du reste est en parfaite contradiction avec les idées de de Graefe : ce dernier a établi en effet que les synéchies, si fréquentes dans cette iritis, prédisposent à de nouvelles poussées d'iritis.

L'iritis goutteuse n'a pas de tendance à se circonscrire; la choroïde est souvent atteinte soit simultanément, soit par propagation.

Sichel va même jusqu'à dire dans ses *Leçons* que : « Jamais les divers tissus de l'œil ne prennent d'ophtalmie arthritique sans que la choroïde participe à l'inflammation. » Bourjot Saint-Hilaire dans son *Mémoire sur l'ophtalmie arthritique* parle d'irido-choroïdites accompagnées de phénomènes glaucomateux et quelquefois de glaucomes proprement dits.

Hutchinson a décrit une forme spéciale d'iritis goutteuse

héréditaire chez les jeunes gens. Elle ressemble beaucoup à l'iritis goutteuse ordinaire mais s'en distingue, d'après lui, comme la syphilis héréditaire se distingue de la syphilis acquise. Sans phénomènes aigus, on voit chez des individus jeunes, nés de parents goutteux, se développer entre l'iris et la capsule du cristallin des masses exsudatives qui amènent des synéchies postérieures. Ici, le début est lent, insidieux; dans l'iritis goutteuse, il est congestif et se fait par poussées. L'affection peut atteindre les deux yeux successivement : la pupille s'obstrue peu à peu; il survient quelquefois de la cyclite, des flocons et la vue est irrévocablement compromise, Hutchinson cite quatre observations de cette variété d'iritis chez des sujets de quatorze à seize ans.

Tous ces faits nous montrent que l'iritis goutteuse est une affection insidieuse, lente d'une part; d'autres fois son mode de début est des plus aigus avec douleur, photophobie, épiphora, trouble de la vue. Puis tout s'arrête. C'est une fausse amélioration : bientôt le mal se réveille de nouveau, des poussées aiguës se produisent pour alterner avec des stades de répit. A la suite de ces hyperhémies successives la vision baisse énormément, et on observe du myodésopis. Le corps vitré qui ne contenait que quelques flocons devient complètement trouble. Le cristallin s'opacifie. La cornée se trouble aussi et la vue se perd de plus en plus. Malheureusement, la maladie après avoir détruit la vue d'un côté s'attaque à l'œil du côté opposé.

Les terminaisons de l'iritis goutteuse sont des plus déplorables, quand l'affection n'a pu être soignée à temps et enrayée. On observe des phénomènes glaucomateux avec éclatement de la cornée ou de la sclérotique; quelques auteurs ont même décrit comme accidents terminaux des ophtalmies sympathiques, l'atrophie du globe, enfin le décollement rétinien.

Le pronostic est favorable, quand l'affection évolue sans intéresser les membranes profondes; il est défavorable, quand surviennent des altérations de la rétine et de la choroïde.

Pour conclure donc nous disons que les iritis goutteuses

sont surtout congestives et présentent toujours le caractère hémorragique; elles hyperhémient très activement l'œil et amènent par suite une distension des vaisseaux altérés dans leur structure, d'où une tendance marquée aux hémorragies. Elles récidivent de plus très facilement : elles prédisposent au glaucome et aux rétinites.

Le traitement trouve ses indications dans les caractères cliniques de la maladie. Un des caractères qui frappe le plus c'est la tendance hémorragique. Il révèle une stase veineuse, une congestion très vive, une véritable hémophilie de l'œil et exige par conséquent une médication antiphlogistique énergique. Les déplétions sanguines abondantes donnent les meilleurs résultats comme les ventouses scarifiées ou mieux les sangsues. Avec le traitement de l'iritis, la variété goutteuse peut durer très longtemps, un mois, cinq et six semaines, quelquefois davantage ; avec les applications réitérées de sangsues, huit ou dix jours suffisent pour enrayer les accidents. La plupart du temps les goutteux sont pléthoriques et supportent parfaitement les soustractions de liquide sanguin. M. Galezowski préconise par-dessus tout l'emploi des sangsues; il cite, dans le *Journal de thérapeutique* de 1881, le cas d'un de ses malades qui tous les ans est atteint d'une iritis goutteuse, accompagnée de douleurs violentes ; les accidents sont arrêtés par des sangsues appliquées coup sur coup dès le premier jour, puis le surlendemain quatre, puis autant encore deux ou trois jours après. En quelques jours l'iritis fut guérie.

M. le Dr Galezowski engage fortement à ne pas abuser des mydriatiques qui ne réussissent qu'à la condition d'être donnés à de longs intervalles ou bien simultanément avec les myotiques. Il prescrit soit l'atropine, soit la duboisine, soit encore l'homatropine dont l'action est rapide et moins prolongée; mais dix minutes après ou un quart d'heure, il fait instiller une goutte d'ésérine ou mieux de pilocarpine. Par ces alternatives de contraction et de dilatation de l'iris, on modifie le courant des liquides dans l'intérieur de l'œil et par cela même on s'oppose aux atrésies pupillaires, à la

symphyse iridienne ainsi qu'aux accidents glaucomateux.

Les observations qui suivent viennent à l'appui de ce que nous avons avancé plus haut.

OBSERVATION I

Mme X., âgée de vingt-huit ans, inscrite sous le numéro 18076, est atteinte d'une iritis double avec synéchies multiples beaucoup plus prononcées à gauche. Elle a eu un rhumatisme noueux en 1875, et c'est cette même année que les yeux devinrent et restèrent malades pendant cinq mois. Une seconde attaque oculaire eut lieu en 1881, et dura jusqu'en février 1882, époque où elle vint consulter.

Elle déclare avoir souvent des douleurs au genou et aux orteils; la rate est volumineuse.

Les urines contiennent du sable et des graviers.

Il y a des goutteux dans la famille.

OBSERVATION II

M. X., âgé de cinquante-deux ans, inscrit sous le numéro 18805, est atteint à l'œil droit d'une iritis avec hyphéma. Dans sa jeunesse, il a eu un rhumatisme articulaire aigu. Il y a douze ans, l'œil gauche a été atteint d'iritis adhésive et, en 1870, il a été opéré d'iridectomie par Liebreich; depuis, il n'y a pas eu d'accidents inflammatoires à gauche. Constitution goutteuse manifeste.

OBSERVATION III

M. X., âgé de cinquante-trois ans, inscrit sous le numéro 20983, est atteint, en juin 1883, d'une iritis goutteuse de l'œil gauche. Il a eu déjà plusieurs atteintes du mal. La première crise eut lieu en 1855; la seconde en 1864; une troisième eut lieu en 1881 une quatrième en 1882, toutes ont

duré environ un mois, sauf la dernière, qui persiste jusqu'à présent et qui a été plus forte que les autres. La pupille est oblitérée totalement par une exsudation.

OBSERVATION IV

Mlle X., âgée de vingt-sept ans, inscrite sous le numéro 21219, présente une iritis chronique avec synéchies postérieures multiples. Elle a eu des accès de migraine ophtalmique avec troubles de la vue, des vertiges, des douleurs névralgiques, des fourmillements dans le membre supérieur, même de l'aphasie.

M. Galezowski, à cause de tous ces symptômes anamnestiques incline à voir là une affection goutteuse chez une personne jeune qui pourra présenter ultérieurement des accidents plus nets.

OBSERVATION V

Mme X., âgée de cinquante-quatre ans, inscrite sous le numéro 24272, présente une iritis chronique à gauche avec kératite ponctuée; le début remonte à deux ans. Elle a eu des douleurs rhumatismales, des névralgies, plusieurs attaques de goutte franche. Depuis, ses urines contiennent du sable noirâtre et même du sucre : l'analyse a décelé 78 grammes de sucre par litre.

Le père de la malade a eu la goutte articulaire, la gravelle et la pierre.

Nous ferons remarquer ici qu'à la diathèse goutteuse bien confirmée s'est joint un élément de plus, la glycosurie, dont nous n'avons plus besoin ici de discuter les rapports avec la goutte.

Nous allons citer une observation où la glycosurie et l'albuminurie sont associées.

OBSERVATION VI

Mme S., âgée de quarante-cinq ans, inscrite sous le numéro 17437, est atteinte d'une iritis chronique gauche. Crises articulaires en 1871.

La première atteinte d'iritis a eu lieu il y a trois ans en 1878 ; la seconde est survenue il y a un mois et demi et a provoqué des synéchies postérieures.

La malade souffre de l'asthme. — Les urines contiennent de la glucose et de l'albumine.

OBSERVATION VII

(Rédigée par mon ami le Dr O. Parisotti (de Rome), aide de clinique du Dr Galezowski).

Anselme R., âgé de vingt-six ans, a souffert dès l'âge de dix ans de douleurs articulaires très violentes. De quatorze à quinze ans il eut des inflammations intermittentes et alternantes aux deux yeux : l'œil gauche était surtout atteint.

D'ordinaire tous les ans, au mois de juillet ou au mois de janvier, les yeux s'enflamment et le malade ressent des douleurs atroces qui exigent le repos au lit; les deux yeux se prennent alternativement.

La grand'mère du côté paternel a eu de l'arthrite déformante aux mains, et a souffert beaucoup des yeux; le malade ne donne aucun renseignement exact sur ce sujet.

A l'examen de l'œil, les pupilles sont irrégulières, la gauche est plus déchiquetée. La partie supérieure de la pupille droite réagit encore à la lumière. A l'œil droit, on voit à la partie inférieure de la pupille, à l'éclairage latéral, une exsudation nacrée, ou plutôt grisâtre, qui longe la petite circonférence de l'iris ; à la partie supérieure, on remarque une petite ponctuation pigmentaire noire.

L'exsudat grisâtre dépasse le bord pupillaire de l'iris dans l'œil gauche et occupe la moitié inférieure de la pupille.

Plusieurs synéchies disséminées donnent à cette pupille un aspect déchiqueté. — A l'ophtalmoscope, on ne trouve pas de flocons. Le diagnostic porté est iritis goutteuse avec synéchies postérieures multiples et exsudation pupillaire.

Dans le grand nombre d'observations que le Dr Galezowski a mises à notre disposition, nous avons encore relevé une quantité de cas où les iritis goutteuses coïncidaient, succédaient ou précédaient ou enfin alternaient avec des symptômes goutteux varié tels que le zona thoracique, l'eczéma, le psoriasis, la sciatique, les coliques néphrétiques, etc...

VI. — CHOROÏDITE ET CYCLITE GOUTTEUSES

L'influence de la goutte sur les membranes de l'œil peut se localiser uniquement sur le cercle ciliaire et produire une cyclite goutteuse à laquelle peut succéder une choroïdite de même nature.

Les auteurs sont muets sur cette variété de choroïdite et les renseignements manquent complètement.

Hutchinson[1], dans une série d'articles sur l'iritis goutteuse, signale quelques altérations choroïdiennes d'une manière accessoire, mais sans s'y arrêter davantage.

C'est à notre maître le docteur Galezowski que nous devons une description complète d'une choroïdite goutteuse primitive.

La choroïdite goutteuse est une des formes de la goutte irrégulière larvée. Les iritis goutteuses succèdent ou alternent avec la goutte régulière ou irrégulière : les choroïdites goutteuses succèdent aux formes larvées et n'alternent jamais avec les formes régulières de la goutte. C'est un fait d'observation.

Ces choroïdites goutteuses sont assez rares surtout, parce qu'elles sont méconnues bien souvent : elles sont prises alors pour des affections syphilitiques.

Leur début est brusque, instantané pour ainsi dire, la vue

1. *Loco citato.*

se trouble particulièrement d'un seul côté. L'ophtalmoscope montre des flocons plus ou moins nombreux, plus ou moins volumineux, rendant la papille voilée et nuageuse; on éclaire difficilement la papille optique.

Les flocons de cette choroïdite goutteuse se distinguent des flocons syphilitiques par leur nombre, par leur aspect. Les premiers sont peu nombreux, sanguinolents, hémorragiques, fibrineux et volumineux; les derniers sont au contraire en grande quantité, filiformes, et leurs ensemble présente l'apparence d'une toile d'araignée.

Nous voyons qu'ici encore l'affection a une tendance nettement hémorragique comme dans l'iritis goutteuse. Quand les masses hémorragiques se sont résorbées en partie et que la matière colorante a disparu, il ne reste plus que des reliquats fibrineux qui encombrent le champ visuel du malade. Ces flocons fibrineux sont séparés les uns des autres par des intervalles de corps vitré indemnes, à travers lesquels il est possible de temps en temps d'apercevoir la papille. Dans les choroïdites syphilitiques, ces intervalles limpides n'existent pas, tout le corps vitré est rempli de flocons et de fins exsudats qui voilent l'image de la papille optique.

Les flocons hémorragiques de la choroïdite goutteuse sont donc au début assez volumineux, peu nombreux; mais à mesure que les lésions s'accentueront, que la maladie évoluera, les flocons augmenteront de volume et de nombre, les interstices interposés diminueront d'étendue et finiront par disparaître. Le diagnostic différentiel est alors impossible entre une affection syphilitique et une affection goutteuse. Le corps vitré n'a plus un seul segment transparent; il est trouble, jumenteux; il s'éclaircit parfois pour devenir plus trouble qu'avant, mais les flocons ne disparaissent jamais en totalité.

Le diagnostic ne pouvant pas toujours être porté, surtout quand les milieux intra-oculaires sont très troubles, on pourrait penser à une hyalite. C'est pourtant une choroïdite dont les lésions sont très peu marquées; plus tard les lésions mobiles ayant évolué, si on peut suivre ses malades pendant

plusieurs mois ou une année, on pourra se rendre compte des lésions choroïdiennes qui sont caractéristiques de la diathèse pour M. le Dr Galezowski.

L'examen à la lampe montre vers la partie la plus élevée de l'équateur de l'œil, vers l'ora serrata, des taches blanches atrophiques; leurs contours sont très nettement délimités; leur forme est circulaire, mais le plus souvent ce sont des demi-cercles ou des croissants; ces croissants atrophiques sont très nombreux; un examen plus approfondi démontre que les couches chorio-papillaires ont disparu ainsi que le pigment. Ce dernier est complètement absorbé. C'est donc là un bon signe de diagnostic, puisque dans les choroïdites atrophiques vulgaires, on trouve toujours des dépôts pigmentaires autour des plaques atrophiques.

L'atrophie choroïdienne qui avait débuté dans les zones excentriques de l'œil évolue graduellement et se rapproche peu à peu de la partie centrale mais sans y arriver.

La choroïdite goutteuse est généralement monoculaire. Deux fois seulement après deux et cinq ans de maladie, M. Galezowski a constaté chez ses malades la succession de ces phénomènes goutteux dans les deux yeux.

Le nerf optique ne présente rien de particulier.

La rétine présente parfois des hémorragies au voisinage de la papille et de la macula.

La pathogénie des diverses lésions de la choroïdite goutteuse trouve leur explication dans l'altération des parois vasculaires entraînant des thromboses des vaisseaux et leur rupture suivie dépanchements sanguins. Après l'hémorragie, les troubles de nutrition sont suffisants pour amener l'atrophie choroïdienne.

Le pronostic de l'affection qui nous occupe et dont la marche est progressive est relativement favorable. La choroïdite goutteuse ne guérit pas, mais du moins ne produit pas la cécité.

La vision est assez conservée pour permettre de se conduire et de lire les gros caractères.

L'affection une fois établie reste stationnaire.

Les observations de choroïdite goutteuse ne sont pas très nombreuses et pour confirmer ce que nous avons avancé, nous ne pouvons mieux faire que de citer les quelques exemples qui suivent et que M. Galezowski a constatés dans sa clientèle :

OBSERVATION I

Une dame de soixante-douze ans, toujours sujette aux névralgies, aux migraines, n'a jamais eu d'attaques de goutte régulière. Quelques années avant de venir consulter, pendant un voyage en Algérie, elle contracta des fièvres paludéennes. Tout d'un coup, elle s'aperçut que la vue était perdue d'un œil. L'ophtalmoscope fit voir des flocons hémorragiques dans le corps vitré, et pourtant cette malade n'avait comme tout antécédent que ses migraines et son impaludisme récent. On pensa à une manifestation oculaire de goutte larvée et on put constater en effet quelque temps après une choroïdite caractéristique. Trois ans après, la malade revint avec les mêmes accidents à l'autre œil. Depuis elle a eu à cet œil une iritis avec hyphéma et dans le premier œil malade une iritis simple. Plus tard elle a eu une sclérite et des accidents glaucomateux, toutes affections qui ont confirmé le diagnostic primitif.

OBSERVATION II

Une autre dame goutteuse, toujours dyspeptique, était sujette depuis longtemps aux entérites goutteuses. Sa vue se troubla tout à coup dans un seul œil ; le corps vitré contenait des flocons abondants et l'affection simulait une choroïde syphilitique. Quelques temps après, survint une iritis avec hyphéma, puis des accidents glaucomateux. L'iridectomie ne put être faite à cause des conséquences fâcheuses à craindre. Les accidents se calmèrent peu à peu : mais il y eut de l'atrophie choroïdienne caractéristique.

Deux ans après, sans avoir d'attaques aiguës, cette dame eut encore des accidents glaucomateux, des kératites ponctuées avec sclérite.

OBSERVATION III

M. X..., âgé de soixante-huit ans, inscrit sous le numéro 24356, est atteint de flocons du corps vitré de l'œil droit; le début a été brusque, il y a trois mois; rien au fond de l'œil. Pendant quarante ans, il a eu des névralgies de la cinquième paire droite qui duraient vingt-quatre ou quarante-huit heures. Les urines renferment de l'acide urique en excès. Douleurs passagères aux bras et aux jambes. Hémorroïdes. Acuité visuelle normale. Père migraineux.

OBSERVATION IV

M. C..., âgé de quarante-sept ans, inscrit sous le numéro 24332 a une hémorragie du corps vitré gauche survenue en mars 1884. A dix-huit ans, chancre. En 1865, péricardite. En 1877, goutte articulaire aux orteils des deux pieds. En juillet 1884 goutte de nouveau au pied droit; en janvier 1885 goutte au pied gauche. En janvier 1885 nouvelle hémorragie intra-oculaire. Sable rouge dans les urines. Migraines depuis l'âge de trente-cinq ans venant tous les mois; hémorroïdes depuis dix ans.

VII. — RÉTINITE ET RÉTINO-CHOROÏDITE GOUTTEUSES

Ces affections n'ont pas été décrites ni même mentionnées. Elles sont très rares et M. le Dr Galezowski, auquel nous devons les renseignements suivants, n'en a rencontré que quinze à vingt cas; mais ce qu'il affirme, c'est que la goutte était indiscutable chez ses malades.

Les rétino-choroïdites sont plus fréquentes que les affections isolées de la rétine.

La rétino-choroïdite goutteuse peut débuter dans la rétine, se communiquer plus tard à la choroïde et amener enfin une rétino-choroïdite caractérisée par une altération des vaisseaux et des dépôts sur leurs parois. S'il y a uniquement de la rétinite, on n'observe que des lésions vasculaires. Ces dernières sont dues à la friabilité excessive des vaisseaux, résultant de la dégénérescence athéromateuse endartérielle si fréquente chez les goutteux.

Ces affections goutteuses de la rétine se rencontrent d'habitude chez les sujets âgés, soixante-dix à soixante-quinze ans; un seul cas a été constaté à quarante-deux ans.

Le Dr Gauté (de Tarbes) décrit ainsi qu'il suit les symptômes du début. Tout d'abord c'est un chatouillement et un fourmillement avec une sorte d'éblouissement. Puis on observe de l'amblyopie à un degré variable, mais généralement assez prononcée. Le travail et la lecture sont difficiles. Il y a souvent du daltonisme; on voit souvent des flocons dans le corps vitré. Les objets semblent tordus, défigurés; les lignes droites semblent courbes ou en zigzag. La vision centrale est perdue, il y a un scotome à la fixation des objets; cela s'explique facilement par des lésions, localisées comme nous le verrons à la région maculaire.

A l'ophtalmoscope, la papille est saine, intacte ainsi que la zone périphérique. Près de la macula et tout autour, longeant les vaisseaux, on voit des taches exsudatives, bien limitées, allongées, blanches, brillantes, du volume d'une tête d'épingle ou d'un grain de millet, placées le long d'une grande artère. Ces taches exsudatives se présentent sous la forme de petits arcs semi-lunaires, placés le long des vaisseaux sans empiéter sur eux : ils entourent la macula ou forment un grand cercle entourant ce même point; on aperçoit ensuite plus tard des petites taches très nombreuses, très fines, envahissant la macula elle-même. Tout le reste de la rétine est épargné.

On a donc affaire à une rétinite exsudative circonscrite à la maculea; les flocons t la photophobie gênent la vision, mais la lecture est encore possible; à mesure que les exsuda-

tions punctiformes envahissent la macula, le scotome central augmente.

Les malades ne deviennent jamais aveugles; ils pourront toujours se conduire. La rétine centrale, en effet, est presque toujours atteinte, mais jamais la rétine périphérique.

On ne sait pas encore au juste dans quels éléments anatomiques de la rétine siègent les exsudations goutteuses. Est-ce dans la partie conjonctive et vasculaire ou dans les éléments nerveux? Aucune autopsie du globe de l'œil n'ayant été encore faite, nous ne pouvons pas nous prononcer.

La rétinite a une marche très lente et n'est nullement modifiée par le traitement.

La rétino-choroïdite occupe la région centrale, elle est circonscrite postérieurement, elle commence dans le segment postérieur et au voisinage de la macula. On constate aussi des exsudats renfermant des amas pigmentaires; puis des hémorragies dues à des ruptures vasculaires. Cette affection est donc caractérisée par des exsudats particuliers, des infiltrations sanguines, des dépôts pigmentaires.

La rétino-choroïdite demande plusieurs années pour arriver au terme de son évolution : elle est binoculaire, tandis que la rétinite est monoculaire.

Ces diverses lésions se rencontrent dans la glycosurie et l'albuminurie qui sont du reste si souvent liées à la diathèse arthritique.

La rétinite albuminurique a aussi un développement lent, mais elle est la plupart du temps binoculaire. Outre l'albumine qui se trouve dans les urines on observe sur la rétine des apoplexies à forme linéaire, des plaques graisseuses, un œdème péripapillaire et des exsudations de la macula.

La rétinite glycosurique présente des hémorrhagies beaucoup plus abondantes, quelquefois même si abondantes qu'elles troublent complètement le corps vitré et empêchent l'examen ophtalmoscopique; il y a aussi des plaques graisseuses, blanchâtres, particulières à cette affection.

Le diagnostic peut donc s'éclairer de tous ces différents symptômes : on s'informera de plus de l'état diathésique [illegible]

malade, de ses antécédents héréditaires ou personnels; on fera l'analyse du sérum et des urines.

Comme observation, nous pouvons citer le cas suivant, relaté par M. le Dr Galezowski dans le *Journal de thérapeutique.*

En juillet 1882, un malade âgé de cinquante-cinq ans, originaire de Naples, se présente à la consultation; il se plaint que la vision s'affaiblit beaucoup depuis quelques mois et qu'il peut à peine se conduire. Le diagnostic porté par les signes ophtalmoscopiques est rétino-choroïdite d'origine goutteuse. Ce malade a toujours pu supporter facilement les fatigues comme domestique dans un hôtel et il a un appétit excessif. Depuis vingt et un ans, il est sujet à des accès d'asthme nerveux qui, rares et courts au début, sont devenus de plus en plus fréquents et persistants; sauf ces crises de suffocation, la santé est bonne. Depuis quelques mois, il enraye les accès d'asthme par l'application de sangsues à l'anus; cette médication fait disparaître l'asthme, comme il le déclare lui-même. Les organes thoraciques n'ont rien d'anormal. Les urines contiennent un peu d'albumine. Un an avant, la lecture étant difficile et la vue très troublée, le malade consulte à Naples où on diagnostiqua une rétinite albuminurique et où on institua un traitement sans succès. Actuellement, en 1882, l'acuité visuelle est nulle dans les deux yeux; le champ périphérique est intact sauf un vaste scotome central. Il y a de nombreuses taches exsudatives disséminées dans la région maculaire des deux yeux, et des exsudats dans la macula; il y a aussi des plaques blanches brillantes de cholestérine.

Le traitement de la rétino-choroïdite goutteuse ne donne pas grande satisfaction : il ne peut consister qu'à prescrire les alcalins, le salicylate de soude, les antiphlogistiques, les purgatifs drastiques, un régime sévère.

VIII. — CATARACTE GOUTTEUSE.

La goutte peut produire la cataracte, car elle amène des modifications profondes dans la nutrition de tous les organes.

La cataracte, de même que les affections profondes du globe de l'œil, les choroïdites et les rétino-choroïdites appartiennent à la période tardive et de saturation uricémique.

Chez les individus goutteux, la nécrose du cristallin trouve, pour cause pathogénique, l'athérome, l'excès d'acide urique dans les humeurs vitrée et aqueuse, les complications glycosuriques et albuminuriques qui se rencontrent si souvent chez les arthritiques.

La goutte a-t-elle une réelle influence sur le développement de la cataracte?

Warnatz[1] en citant l'observation de la cataracte développée aux deux yeux chez un goutteux, mais sans aucune douleur ni aux yeux, ni au pourtour de l'orbite, s'exprime ainsi : « Je ne voudrais pas ranger cette cataracte dans l'ordre des goutteuses, parce qu'elle est survenue sans aucune douleur, tandis que les affections oculaires d'origine goutteuse ont précisément pour symptômes des douleurs atroces. » L'auteur avance ici une idée erronée, car comme nous le verrons, la cataracte se développe très souvent chez les goutteux sans provoquer de douleurs. Pour Mooren, la goutte agit sur le cristallin par une altération athéromateuse des vaisseaux de la choroïde et de la rétine.

Bourjot Saint-Hilaire attribue à la goutte le plus grand nombre de cataractes capsulo-lenticulaires que l'on observe entre quarante et soixante ans et qui ne peuvent être regardées comme séniles à cause de leurs caractères. C'est une simple affirmation de sa part, sans preuve, sans exemple à l'appui.

Lawrence cite des cas de cataractes consécutives à des synéchies postérieures ; d'abord capsulaires, elles sont souvent devenues plus tard lenticulaires.

Rappelons encore les paroles que le professeur Verneuil a prononcées au congrès de la Rochelle, en 1882 : « L'arthritisme est le véritable terrain de la cataracte qui est pour moi un

[1] Mem. v. Heidelberg und Leipzig, 1837, p. 50.

malade, de ses antécédents héréditaires ou [illegible] ie nature fera l'analyse du sérum et des urines.

Comme observation, nous pouvons ci[illegible] ie maître Galaté par M. le Dr Galezowski dans le *Jo*[illegible] ies franchement

En juillet 1882, un malade âgé [illegible] plus considérable originaire de Naples, se présente à [illegible] es causes constitu- que la vision s'affaiblit beauco[illegible] ieux ans, ce dernier a qu'il peut à peine se conduir[illegible] personnes goutteuses; de signes ophtalmoscopiques [illegible] la lentille cristallinienne la goutteuse. Ce malade a to[illegible]

fatigues comme domesti[illegible] pparaît surtout vers cinquante, excessif. Depuis vingt [illegible] ans. Elle est dure, nucléolaire, se nerveux qui, rares [illegible] et peut rester stationnaire pendant de en plus fréquents [illegible] ie sujet est jeune, la cataracte sera moins tion, la santé es[illegible] mi molle. Ses caractères la distinguent donc accès d'asthm[illegible] glycosurique.

médication [illegible] sommes bien loin du temps où Velpeau disait à pro- même. Lo[illegible] cataracte : « Je me suis appliqué à montrer par un urines c[illegible] de la grand nombre de faits combien on est encore peu avancé sur ture é[illegible] la nature et sur la manière d'agir de la plupart des causes de à N[illegible] la cataracte... Tout ce qu'on peut dire à ce sujet de plus pro- o[illegible] bable, c'est qu'il y a eu maladie de l'œil; vouloir aller plus loin, dire par exemple de quelle nature était cette maladie, ce serait forcer inutilement la nature à révéler les secrets qui sont loin encore de pouvoir nous être connus. »

La cataracte goutteuse a ses complications qui peuvent résulter de poussées inflammatoires primitives de la capsule de Ténon, du tractus uréal; il peut y avoir eu des sclérites à répétition, des kérato-iritis et des synéchies postérieures consécutives. Dans ce cas, la cataracte peut être adhérente et donner lieu à des récidives d'iritis. Aussi est-il indispensable de soumettre le malade à un régime très sévère avant d'entreprendre une iridectomie pour ne pas provoquer une iritis traumatique diathésique; auquel cas, on commencera par

1. *Progrès médical*, 1882, p. 725.

e antiphlogistique et on extraira la cata-
s après.

surtout son influence nuisible sur

ier que quelquefois, chez les
que temps après l'opéra-
et s'infiltrent de globules de
omis.

est le seul qui, jusqu'à ce jour, ait
nature et la marche de ces accidents.
néral de l'individu fait que la cicatrisa-
du lambeau cornéen ne se fait pas comme

cinq jours après l'opération, au moment où la
devait se faire, on observe une vive injection péri-
ique avec chémosis séreux, la pupille s'obscurcit légère-
ment, l'iris devient rouge marron, rouge foncé; il y a des douleurs péri-orbitaires en même temps. Tous les traitements échouent : eau chaude, douches, eau froide, atropine, ésérine, rien n'y fait. L'inflammation augmente d'intensité, et, au bout de quelques jours, il y a un hyphéma plus ou moins abondant. Nous nous retrouvons donc en présence d'une iritis nettement goutteuse avec les symptômes que nous connaissons déjà.

Ce sang peut soit se déposer dans la partie la plus déclive de la chambre antérieure et former là un véritable foyer hémorragique, soit se suspendre dans l'humeur aqueuse, se mêler plus ou moins à elle et rendre cette dernière rousse et un peu louche. « C'est, dit M. Galezowski, la transsudation sanguine provenant des vaisseaux de l'iris ou du cercle ciliaire qui amène ces altérations et on ne les voit habituellement se produire que chez les goutteux. »

Ces épanchements de sang sont dus à une véritable hémophilie qui se manifeste chez les goutteux par des hémorragies de toutes sortes : hyphéma, épistaxis graves et à répétition, métrorrhagies, hémorragies traumatiques et post-opératoires. Ce molimen hémorragicum ne s'observe que chez les indi-

trouble nutritif auquel j'attribuerais volontiers une nature analogue à celle de l'athérome[1]. »

Dans ces derniers temps, Hutchinson et notre maître Galezowski ont démontré qu'il existe des cataractes franchement goutteuses. Leur proportion est même plus considérable qu'on ne le croirait par rapport aux autres causes constitutionnelles. En effet, dans l'espace de deux ans, ce dernier a trouvé 86 cas de cataracte sur des personnes goutteuses; de plus l'analyse lui a démontré dans la lentille cristallinienne la présence d'acide urique.

La cataracte goutteuse apparaît surtout vers cinquante, soixante et soixante-dix ans. Elle est dure, nucléolaire, se développe lentement, et peut rester stationnaire pendant de longues années. Si le sujet est jeune, la cataracte sera moins dure et même demi molle. Ses caractères la distinguent donc de la cataracte glycosurique.

Nous sommes bien loin du temps où Velpeau disait à propos de la cataracte : « Je me suis appliqué à montrer par un grand nombre de faits combien on est encore peu avancé sur la nature et sur la manière d'agir de la plupart des causes de la cataracte... Tout ce qu'on peut dire à ce sujet de plus probable, c'est qu'il y a eu maladie de l'œil; vouloir aller plus loin, dire par exemple de quelle nature était cette maladie, ce serait forcer inutilement la nature à révéler les secrets qui sont loin encore de pouvoir nous être connus. »

La cataracte goutteuse a ses complications qui peuvent résulter de poussées inflammatoires primitives de la capsule de Ténon, du tractus uréal; il peut y avoir eu des sclérites à répétition, des kérato-iritis et des synéchies postérieures consécutives. Dans ce cas, la cataracte peut être adhérente et donner lieu à des récidives d'iritis. Aussi est-il indispensable de soumettre le malade à un régime très sévère avant d'entreprendre une iridectomie pour ne pas provoquer une iritis traumatique diathésique; auquel cas, on commencera par

1. *Progrès médical*, 1882, p. 725.

faire une iridectomie antiphlogistique et on extraira la cataracte deux ou trois mois après.

Mais la goutte montre surtout son influence nuisible sur l'opération de la cataracte.

William Budd a montré le premier que quelquefois, chez les goutteux, les bords de la plaie, quelque temps après l'opération, s'enflamment, se tuméfient et s'infiltrent de globules de pus; le succès est donc compromis.

Notre maître Galezowski est le seul qui, jusqu'à ce jour, ait bien mis en lumière la nature et la marche de ces accidents.

Le mauvais état général de l'individu fait que la cicatrisation, la coaptation du lambeau cornéen ne se fait pas comme à l'état normal.

Quatre ou cinq jours après l'opération, au moment où la réunion devait se faire, on observe une vive injection périkératique avec chémosis séreux, la pupille s'obscurcit légèrement, l'iris devient rouge marron, rouge foncé; il y a des douleurs péri-orbitaires en même temps. Tous les traitements échouent : eau chaude, douches, eau froide, atropine, ésérine, rien n'y fait. L'inflammation augmente d'intensité, et, au bout de quelques jours, il y a un hyphéma plus ou moins abondant. Nous nous retrouvons donc en présence d'une iritis nettement goutteuse avec les symptômes que nous connaissons déjà.

Ce sang peut soit se déposer dans la partie la plus déclive de la chambre antérieure et former là un véritable foyer hémorragique, soit se suspendre dans l'humeur aqueuse, se mêler plus ou moins à elle et rendre cette dernière rousse et un peu louche. « C'est, dit M. Galezowski, la transsudation sanguine provenant des vaisseaux de l'iris ou du cercle ciliaire qui amène ces altérations et on ne les voit habituellement se produire que chez les goutteux. »

Ces épanchements de sang sont dus à une véritable hémophilie qui se manifeste chez les goutteux par des hémorragies de toutes sortes : hyphéma, épistaxis graves et à répétition, métrorrhagies, hémorragies traumatiques et post-opératoires. Ce molimen hémorragicum ne s'observe que chez les indi-

vidus dont les parents ou les grands-parents ont eu la goutte; de plus, nous connaissons l'influence funeste de la diathèse urique sur la composition du liquide sanguin et sur la texture des tuniques vasculaires. On sait même que l'accès de goutte peut parfois être la cause directe de l'hémorragie.

Si le traumatisme opératoire est dangereux chez les diathésiques de cet ordre, il y a donc une relation de cause à effet : M. le professeur Verneuil a bien démontré par de nombreux exemples que le traumatisme peut réveiller la diathèse soit ignorée, soit endormie depuis longtemps. M. le Dr Gauté (de Tarbes) cite le cas d'un malade goutteux, atteint de cataracte, qui, avant l'opération, ne se plaignait d'aucun accident : l'extraction faite, la nuit même du jour où il fut opéré, le malade est pris de douleurs sciatiques intolérables.

L'influence de la diathèse goutteuse sur les opérations de l'œil est donc grave; elle conduit à l'oblitération de la pupille, à des cataractes secondaires, à des hémorragies de la chambre antérieure et du corps vitré et même à un décollement de la rétine ultérieurement. Dr ZYCHON.

(*A suivre.*)

BIBLIOGRAPHIE — REVUE DES JOURNAUX

Phénomène de coloration subjective produit par la lumière palpébrale, par M. A. RIOCO (*Annali di ottalmologia.* — Anno XIII, Fasc. 5).

Brucke et d'autres physiologistes ont traité du phénomène de la coloration subjective rouge produite par la lumière qui traverse la sclérotique; l'auteur rappelle que lui aussi il a observé et décrit plusieurs de ces phénomènes (*Mémoires de l'Académie royale de médecine*, 1875, vol. XVI, p. 63). Mais il y a d'autres phénomènes analogues qui tiennent à la lumière qui traverse les paupières fermées.

Purkinge dit que lorsqu'on laisse tomber la lumière directe du soleil sur les paupières fermées, on perçoit devant les yeux, en se

réveillant, l'image d'une toile d'araignée rayonnant et de couleur rouge.

En exposant mes yeux fermés à la lumière, dit l'auteur, je perçois nettement dans le champ habituel de couleur rouge foncé comme une étoile en rouge plus clair formée par une dizaine de lignes divergentes, qui partent d'un même point. Je suis d'avis que cette forme a sa raison d'être dans la structure radiée du cristallin; car elle est tout à fait semblable à celle qu'on voit dans le cercle de diffusion d'une lumière éloignée, lorsqu'on place devant un œil emmétrope un verre convexe; ou bien lorsque l'observateur est lui-même myope; et cette image est attribuée par les ophtalmologistes au cristallin. Quant à la coloration rouge du champ oculaire, il est tout naturel qu'on la regarde comme l'effet du passage de la lumière à travers les paupières, qui, surtout sur le côté interne, sont abondamment pourvues de vaisseaux sanguins.

En cachant avec la main l'œil fermé, le champ visuel devient obscur, et au centre sur une partie moins foncée que tout le reste, on voit se dessiner la même étoile d'une teinte presque noire. Le champ visuel, aussi bien que cette étoile, ont une trace de coloration verte, qui serait complémentaire de la couleur rouge palpébrale perçue avant; ce qui démontre que le phénomène décrit en dernier lieu est l'effet d'un *contraste successif* c'est-à-dire de couleurs *accidentelles* produites par la fatigue de l'œil pour la lumière palpébrale rouge de sorte que cet œil conserve plus de sensibilité ou d'excitabilité pour la lumière verte.

Outre ce phénomène entoptique produit par la lumière palpébrale l'auteur a, depuis longtemps, observé un autre fait de coloration subjective des objets extérieurs.

Il lui est arrivé à maintes reprises de s'endormir en lisant; et en portant aussitôt réveillé les yeux sur le livre ou journal qu'il tenait, il lui a semblé voir pendant un temps extrêmement court les caractères de couleur rouge.

Comme le phénomène est extrêmement passager, et tel qu'on ne le perçoit qu'au premier instant après avoir ouvert les yeux, lorsqu'on n'est pas même encore complètement réveillé, on comprend aisément quelle espèce de difficulté on doit rencontrer pour s'en rendre compte exactement. C'est pourquoi l'auteur est resté longtemps dans l'incertitude, si les images rouges coïncidaient avec le blanc ou le noir de l'imprimé; si elles coïncidaient ou non avec les caractères.

Il lui est enfin arrivé un jour de s'endormir la tête baissée, en ayant dans les mains un journal que depuis quelque temps il ne lisait plus. En se réveillant les yeux allèrent machinalement sur la page et pendant plusieurs secondes il vit les caractères et la gra-

vure de couleur rouge blanchâtre ou rosée de même que les bords du fond obscur sur lequel se projetait le journal; le blanc du papier lui parut bleu céleste.

Cette observation si nettement et complètement réussie, dit l'auteur, m'ôta tous les doutes et j'en conclus :

1° Qu'il ne s'agit pas de la persistance des images de caractères perçus avant de m'endormir; car depuis quelques temps je ne lisais pas, et je n'avais pas même le journal devant les yeux; en outre les mêmes images rouges devinrent noires après, et j'eus la perception normale de l'imprimé.

2° Qu'il ne s'agit pas non plus de la lumière rouge sclérotícale; qui, ainsi qu'on le sait, apparaît lorsqu'on se livre à la lecture les yeux exposés à la lumière intense du soleil, phénomène qui dure autant que l'éclairage intense; le phénomène que je viens de décrire est au contraire d'une très courte durée, et il n'est pas nécessaire, pour qu'il ait lieu, que les yeux soient exposés à un éclairage fort; car je me trouvais justement dans une position telle, que la lumière qui arrivait sur le journal était très faible, et qu'il en tombait très peu sur mes yeux avant et pendant le sommeil.

3° Le phénomène est dû à la lumière qui change de coloration en traversant les paupières fermées, et la sensation de cette même lumière persiste après avoir ouvert les yeux, et on la perçoit sur le noir, c'est-à-dire là où il n'y a pas de lumière objective qui est capable de la dépasser en continuité et de la rendre imperceptible.

4° La couleur bleu céleste, verte qui apparaît sur le blanc du papier est un phénomène de contraste, qui fait que, à la sensation du champ palpébral rouge, succède le vert azuré complémentaire.

5° Le sommeil et la position inclinée de la tête qui tendent à produire une stase veineuse, et par là même à augmenter la quantité du sang dans les tissus des paupières, sont des circonstances favorables à la production de ce phénomène; car dans des essais nombreux que j'avais fait en étant éveillé, il ne m'était jamais arrivé de voir la coloration rouge des caractères; ce que j'ai pu saisir toutes les fois que je m'endormais ou bien que j'étais dans un état, tel que, tout en pouvant ouvrir les yeux à ma volonté, cependant le désordre et l'étrangeté des idées me faisaient assez comprendre que je me trouvais dans un état de demi-sommeil. En dernier lieu l'expérience m'a réussi même en étant complètement réveillé, en exposant les yeux fermés à une lumière relative très vive directe ou simplement diffuse, pendant que je tenais la tête fortement baissée sur ma poitrine.

Dans cette dernière expérience je voyais non seulement les caractères rouges et le papier vert azuré, mais aussi tous les objets

environnants décolorés, et, ce qui m'impressionna surtout ce fut que la figure et les mains des personnes paraissaient d'une teinte pâle cadavérique. En un mot la fatigue pour le rouge palpébral, et l'insensibilité consécutive pour cette même couleur étaient telles, que j'avais pour quelques secondes un *daltonisme* acquis (acromatopsie pour le rouge). Le phénomène devait être plus complet et remarquable en regardant la figure des personnes, car mes yeux étaient devenus insensibles précisément au rouge du sang qui est le facteur principal de la couleur ordinaire de notre race.

En tenant au contraire les yeux fermés et couverts, même en sommeillant ou dormant je n'ai jamais pu voir trace de coloration rouge des caractères ou verte complémentaire. Enfin j'ai voulu étudier ces phénomènes aussi le matin aussitôt réveillé. Il est rare que, à ce moment grâce au repos prolongé et complet de la nuit la sensibilité de l'œil soit extraordinairement marquée.

M'étant levé dans une chambre obscure, les yeux fermés et couverts, je me suis mis devant une croisée que j'ai fait ouvrir ; au moment même, j'ai ouvert les yeux et regardé sur une feuille d'imprimé que j'avais fait placer sur la croisée ; aucune perception lumineuse ne s'est produite dans les trois essais que j'ai faits de la sorte.

En me levant au contraire les yeux simplement fermés et en allant devant une croisée ouverte au moment même, j'ai eu une sensation très vive et distincte de lumière rouge. Après être resté ainsi environ cinq minutes j'ai ouvert les yeux et regardé sur l'imprimé ; les caractères se sont montrés rouges et le papier fortement coloré en vert. Cette expérience je l'ai répétée trois fois et le résultat en a toujours été le même.

L'auteur ajoute : je dois avouer que, au commencement, je croyais être sur la trace d'un phénomène plus important en relation avec la matière visuelle rouge (*Purpurroth* de Boll) car je ne pensais pas qu'il pût passer à travers les paupières fermées assez de lumière pour produire des colorations subjectives ou accidentelles. Mais après j'ai vu que même en me plaçant dans un endroit peu éclairé, et en gardant pour quelque temps les yeux fermés, si je les couvrais et découvrais alternativement je percevais des alternatives de lumière et d'obscurité ; et même si la lumière diffuse de la pièce n'était pas trop basse, je voyais une coloration rouge foncé lorsque j'enlevais les mains de devant les yeux fermés, et une verte même plus foncée et presque noire lorsque je les portais sur les yeux.

Pour être complet l'auteur fait remarquer qu'il est blond et que par conséquent ses paupières doivent être des plus transparentes ; circonstance favorable à la production de ce phénomène.

Dr Parisotti.

Un cas d'abcès du globe de l'œil après une méningite. — *Ein Fall von Augapfelabcess nach Meningitis*, par le Dr Weeks de New-York (*Centralblatt für praktische Augenheilkunde*, mai 1885).

Une jeune fille de douze ans fut atteinte de scarlatine, qui laissa à sa suite une otorrhée. Six semaines après il y eut une méningite violente avec symptômes typhoïdes. Au bout de deux semaines, inflammation de l'œil droit, perte de la vision. L'œil reste rouge et irritable.

Le 24 novembre 1884 elle se présente dans l'état suivant : phthisie du bulbe; cornée claire. A la partie inférieure, entre la conjonctive bulbaire et la sclérotique, se trouve un abcès enkysté. Irido-cyclite, infiltration blanchâtre du corps vitré. Amaurose absolue.

Le 27 novembre on pratique l'énucléation. Le tissu cellulaire profond induré dut être disséqué avec les ciseaux. L'abcès renfermait une masse caséeuse qui ne se vide pas par la plaie.

La guérison fut normale.

L'examen macroscopique fit voir dans l'œil atrophié une tumeur, adhérente à la conjonctive, occupant le quart antéro-inférieur de l'organe. Une coupe antéro-postérieure passant dans la tumeur montre la cornée épaissie, la chambre antérieure réduite et remplie de liquide trouble. L'iris épaissi adhère à la capsule antérieure du cristallin.

Des exsudations fibrineuses obstruent la pupille. Le cristallin est déformé, applati de haut en bas; il commence à se troubler. Le corps ciliaire épaissi touche la lentille. La rétine est décollée et le corps vitré a pris la forme d'une pyramide dont le sommet répond au nerf optique. Sous le décollement liquide séro-purulent, il existe à 2 millimètres au-dessous du nerf optique une perforation de la choroïde et de la sclérotique. Le corps vitré et la rétine y font hernie. La sclérotique très épaissie, est vasculaire et infiltrée de pigment près de la perforation qui communique avec l'abcès caséeux dont il a été question. Le nerf optique est déformé et refoulé.

L'examen microscopique montre que les adhérences de l'iris avec la capsule sont en voie d'organisation. Le muscle est infiltré de corpuscules blancs et de cellules embryonnaires. Le cristallin resté dans sa capsule présente un certain degré de dégénérescence graisseuse.

Les procès ciliaires sont élargis et infiltrés de leucocythes. Les cellules étoilées de la choroïde sont agrandies et multipliées. On en trouve dans la sclérotique, dans le corps vitré, surtout au niveau de la perforation.

Autour de cet orifice anormal, la sclérotique est infiltrée de leucocythes et la choroïde désorganisée et réduite à quelques cellules pigmentaires et à son tissu cellulaire. Tous les vaisseaux de la choroïde sont bordés de globules blancs. La rétine adhère au corps vitré; elle est plissée et a perdu sa structure. Entre la capsule postérieure du cristallin et le corps vitré, nombreuses exsudations en voie d'organisation avec des vaisseaux de nouvelle formation et des leucocytes.

Tout le corps vitré est également infiltré de leucocytes. Dans le nerf optique, atrophie des fibres nerveuses, prolifération du tissu cellulaire; quelques corpuscules blancs. Le contour de la pupille est élargi et infiltré de corpuscules sanguins rouges et blancs.

Dans les coupes colorées au bleu d'aniline on voit aux endroits où se montrent le plus de leucocytes des masses foncées qui semblent occuper les espaces lymphatiques de la pupille et de la sclérotique. Ces masses paraissent formées par des agglomérations de petits bacilles. L'addition d'alcool absolue ne les décolore pas.

Dr Boucher.

De l'extraction des cataractes centrales rudimentaires et des cataractes secondaires épaisses. — *Zur Extraction centraler rudimentärer Staare und dicker Nachstaare*, par H. Schmidt-Rimpler (*Centralblatt für praktische Augenheilkunde*, n° de juin 1885). — D'après l'auteur, l'extraction simple est un procédé défectueux pour les petites cataractes centrales des enfants, ainsi que pour les cataractes traumatiques à capsule épaisse et les cataractes secondaires, à cause des tiraillements qu'on exerce sur le corps ciliaire par l'intermédiaire des adhérences périphériques qui se sont formées et qui amènent des cyclites funestes. Aussi préfère-t-on généralement faire une discission pour ouvrir un passage aux rayons lumineux.

Pour éviter toute lésion du corps ciliaire, Schmidt-Rimpler propose de détacher en une ou plusieurs séances, à l'aide d'une large aiguille, toutes les adhérences à la périphérie, après dilatation large de la pupille. Si l'iris lui-même est adhérent, on fait une iridectomie, puis avec l'aiguille on détruit le reste des synéchies. Quelque temps après on peut extraire facilement la cataracte par une simple incision à l'aide d'une lance.

Une dernière recommandation est de se servir d'une lumière très intense pour opérer; la lampe électrique convient très bien.

Dr Boucher.

Ulcère rampant de la cornée. Guérison. — *Ulcus corneæ*

déjà avant l'intervention présentait quelques troubles intellectuels.

Dr Boucher.

Observation d'extraction d'un cristallin luxé par une méthode s'écartant de celle qui est suivie ordinairement. — *Ein Fall von Entfernung des luxirten Linsenkernes durch eine von den übigen abweichende methode*, par le Dr O. Hagen Thorn (de Neu). — *Tavolshanka, Gouv.* de *Kursk* (*Centralblatt für praktische Augenheilkunde*, n° de juin 1885). — Un paysan de trente-cinq ans, borgne de l'œil gauche, perdit brusquement la vision de l'œil droit dans un effort. On constata l'existence d'une cataracte luxée, qui passait, selon la position que prenait le malade, en avant ou en arrière de l'iris. Sur les instances du malade, on se décida à l'opération. On fit d'abord retomber le cristallin dans la chambre antérieure : les paupières furent maintenues, écartées par les doigts d'un aide. Puis, à l'aide d'un couteau un peu large, on fit une incision dans le segment inférieur de la cornée en allant de la superficie à la profondeur, sans ponction. La plaie fut agrandie avec des ciseaux. On évita ainsi toute compression du globe. Il fut alors très facile de retirer la cataracte en exerçant une légère pression sur la lèvre scléroticale de la plaie à l'aide de la curette de Daviel. Les suites furent très satisfaisantes et le malade guérit sans réaction.

Dr Boucher.

Contribution à l'anatomie pathologique des kystes de l'orbite. — *Beitrag zur pathologischen Anatomie der Orbitalcysten*, par le Dr G. Pfolz, assistant du dispensaire de Cologne, Avec planche (*Klinische Monatsblätter für Augenheilkunde*, juin 1885.) — Une femme de cinquante-quatre ans fut opérée par Samelsohn d'une tumeur de la paupière supérieure droite, du volume d'un œuf de pigeon. Cette tumeur avait gardé depuis l'enfance la dimension d'une lentille ; ce n'est qu'en 1883, pendant l'hiver, qu'elle prit du développement. Il fut nécessaire pour l'enlever de couper l'aponévrose et le releveur de la paupière. Partout elle était adhérente. On réunit par première intention. A l'examen microscopique on reconnut un kyste à paroi assez épaisse (2 millimètres $\frac{1}{2}$ à 3 millimètres $\frac{1}{2}$). La surface interne était lisse. Il y avait sur la paroi quelques extravasats sanguins. Dans l'intérieur de la cavité proéminaient 8 ou 10 petits bourgeons rouge vif.

Au microscope on reconnut que la paroi se composait :

1° D'une couche épithéliale se subdivisant elle-même en une couche de cellules polygonales, au-dessus de laquelle se trouvait une autre de cellules cylindriques.

2° D'une couche de tissu cellulaire.

3° D'une couche vasculaire, dans laquelle on trouve non seulement des capillaires, mais des artères et des veines. Une de ces dernières était thrombosée.

4° D'un stroma fibrillaire et connectif.

5° D'une couche de tissu graisseux.

L'auteur conclut que cette tumeur s'était développée dans la bourse séreuse du tendon du grand oblique, formant une sorte d'hygroma.

Dr Boucher.

Nouvelles considérations sur le mode de développement de la myopie. — *Weiteres über die Entstehungsweise der Myopie*, par le prof. W. Seely (*Klinische Monatsblatter für Augenheilkunde*, juin 1885). —L'auteur admet que le jeu normal de la convergence n'est pas nuisible et ne produit pas la myopie. Mais le résultat est tout autre lorsqu'il n'y a plus équilibre entre les muscles moteurs de l'œil ou trouble des milieux qui abaisse l'acuité. Dans ces cas la faiblesse du droit interne, supérieur, ou inférieur ou le strabisme divergent idiopathique amènent le spasme de l'accomodation et la myopie.

Il rapporte deux observations à l'appui : dans la première, l'avancement du droit interne, dans la seconde l'emploi de l'atropine et la prescription de prisme à base interne ont enrayé le spasme de l'accommodation et le développement de la myopie.

Dr Boucher.

Une étude sur la myopie. — *Eine Studie zur Kurzsichtigkeitsfrage*, par le Dr Stilling de Strasbourg, avec 9 tableaux (*Archiv fur Augenheilkunde de Pagenstecher, Knapp et Schweigger*, t. XV, fascicule 2). — Dans ce travail, l'auteur relate les recherches qu'il a faites pendant un espace de dix ans dans les écoles de filles et de garçons de Strasbourg et de Cassel.

Il insiste d'abord sur les causes d'erreur qui se glissent dans les statistiques. L'examen objectif comme l'examen subjectif peuvent amener à des résultats inexacts, par suite du jeu de l'accommodation soit du sujet soit de l'observateur. L'emploi de l'atropine n'en met pas absolument à l'abri. Les erreurs portent surtout sur les myopies légères et sur les astigmatismes myopiques.

Il admet la classification des myopies proposée par Tscherning : moyennes progressives.

L'examen a porté sur 2359 sujets.

Dans le premier groupe des myopies faibles jusqu'à 2 D., se rencontrent les myopies physiologiques, les myopies faibles par

conformation, les myopies en voie de développement et les myopies délétères au début.

Dans le 2e groupe de 2 à 6 D., il admet encore quelques variétés physiologiques, mais surtout les myopies par conformation vicieuse de l'œil.

Dans le 3e groupe se placent les myopies excessives ou délétères, progressives.

A l'école normale de Strasbourg il a trouvé, sur 77 élèves, 47 yeux myopes, soit 33,1 p. 100.

Au Realgymnasium de Cassel, sur 592 élèves, 247 yeux myopes, soit 20,7 p. 100.

A l'école supérieure des filles de Cassel, sur 581 élèves, 203 yeux myopes, soit 17,4 p. 100.

Au Realgymnasium Saint-Jean de Strasbourg, sur 312 élèves, 58 yeux myopes, soit 9,2 p. 100.

Au gymnase protestant de Strasbourg, sur 740 élèves, 185 yeux myopes, soit 12,1 p. 100.

Dr Boucher.

ERRATUM

Page 304, deuxième ligne, numéro de mai 1885, au lieu de : *cataracte secondaire. Le cristallin avait été blessé,* lisez : *Le cristallin est resté transparent, ainsi qu'on a pu le constater dans plusieurs examens successifs.*

Le Gérant : Félix Alcan.

Bourloton. — Imprimeries réunies, B.

EXTRACTION
DES CORPS ÉTRANGERS MÉTALLIQUES DE L'ŒIL
A L'AIDE D'UN AIMANT

Par le Dr GALEZOWSKI

La chirurgie oculaire a fait dans ces dernières années d'immenses progrès, et une partie de ces progrès est due incontestablement aux perfectionnements apportés dans l'instrumentation. L'emploi d'instruments aimantés dans l'extraction des corps étrangers en fer ou en acier qui se logent dans l'œil est une des plus belles conquêtes de la chirurgie moderne. Les résultats merveilleux qu'on obtient journellement dans les blessures de ce genre, prouvent combien est importante cette innovation, surtout quand on pense que, sans les instruments aimantés, l'œil souvent aurait été perdu complètement. Quelquefois on serait obligé de pratiquer des opérations pouvant déformer la pupille et laisser des troubles visuels, et qui sont faciles à éviter par l'emploi de l'aimant.

L'extraction des corps étrangers avec l'aimant se fait aujourd'hui très fréquemment aux États-Unis et en Allemagne depuis que White-Cooper[1], Mac' Keown[2] et Pooley[3] ont fait d'intéressantes recherches à ce sujet. Hirschberg, de Berlin, vient de publier un volume très intéressant sur cette matière, où il a réuni tous les cas connus qui ont été publiés dans les différents pays sur ce même sujet, et nous pensons que ce livre sera consulté avec fruit par tous les ophtalmologistes.

En France, l'application de l'aimant dans les opérations des yeux n'est pas encore très répandue, et je crois avoir été un des premiers qui aient appliqué, et avec un grand succès, l'aimant à l'extraction des paillettes de fer implantées dans

1. White-Cooper, *Lancet*, 1859, p. 388.
2. Mac Keown, *Bristish med. Journal*, 1874.
3. Pooley, *Archiv von Knapp u. Hirschberg*, X, 18807.

les membranes internes des yeux, et notamment dans la rétine. Le cas était on ne peut plus intéressant, le cristallin était resté après la blessure assez longtemps transparent, ce qui m'avait permis d'examiner le fond de l'œil avec l'ophtalmoscope et de définir exactement la position occupée par le corps étranger sur la rétine. C'est alors que, incisant la sclérotique entre les muscles droit supérieur et droit externe, et introduisant une sonde aimantée dans l'œil, j'ai pu retirer le morceau d'acier au dehors; après quoi l'œil a complètement guéri, et aujourd'hui, après que son cristallin cataracté a été extrait, le malade voit parfaitement bien de son œil blessé. Ce fait du reste, sera publié tout au long vers la fin de ce travail.

L'aimant peut être aussi employé dans l'extraction des corps étrangers implantés dans la cornée, mais son utilité ne peut être réelle que lorsqu'il s'agit des corps étrangers bien profondément engagés dans l'épaisseur de la cornée et lorsqu'il y a à craindre qu'en grattant la plaie cornéenne et en cherchant à déchatonner le corps étranger, on ne le laisse tomber, dans la chambre antérieure, ce qui pourrait être funeste pour l'œil.

En général, l'extraction des morceaux de fer de la cornée n'est point facile, car ces corps sont généralement très pointus, irréguliers, anguleux et dentelés sur leurs bords, ce qui fait qu'ils sont incrustés très profondément dans les différentes couches de la cornée, et ne se détachent qu'après qu'on les a déchatonnés et dégagés de la place où ils sont incrustés.

Dans ces cas, habituellement, la dissection de la plaie cornéenne avec une aiguille à cataracte suffit pour dégager le corps étranger, et il suffit alors d'engager au dernier moment la pointe de l'aiguille sous la paillette de fer et de s'en servir comme d'un levier pour faire sortir le corps étranger au dehors.

Quelquefois pourtant, ce dernier temps de l'opération devient très difficile, et je dirai même dangereux, surtout si la pointe du corps étranger métallique touche à la membrane

de Descemet, ou si elle fait même une saillie, à travers la plaie de la cornée dans la chambre antérieure. Dans ces conditions, la dissection doit être arrêtée à temps pour que le morceau de fer ne tombe pas dans la chambre antérieure; et c'est ici que l'emploi d'un aimant peut être réellement très utile. Il suffit, en effet, de le rapprocher de la paillette de fer déjà déchatonnée pour qu'il sorte au dehors.

C'est de cette façon que nous avons agi chez un malade qui s'est présenté à nous dans des conditions relativement peu favorables, car il s'agissait d'une blessure datant du deuxième jour, et où la cornée avait déjà subi une suppuration assez intense autour du corps étranger, qui était profondément enchatonné dans l'épaisseur de la cornée. Nous nous sommes servi au dernier moment de l'aimant et nous avons eu la satisfaction de retirer la paillette de fer. Cette opération a été suivie d'une amélioration très sensible, et l'œil a été complètement guéri, en ne conservant qu'un leucome.

Les corps étrangers sont projetés souvent avec une telle violence, qu'ils traversent de part en part la cornée et vont se loger soit dans la chambre antérieure soit dans une partie quelconque de l'iris. L'extraction de ces corps étrangers devient dans ce cas très difficile, souvent excessivement dangereuse; en ayant, au contraire, recours aux instruments aimantés, on arrive facilement à vaincre les obstacles et on sauve les yeux, comme on peut en juger par le fait suivant recueilli à ma clinique par mon sous-chef de clinique, M. Despagnet.

OBSERVATION

Corps étranger de la chambre antérieure et de l'iris; extracion à l'aide d'un aimant. Guérison.

M. P..., ouvrier mécanicien, âgé de quarante-trois ans, reçoit le 8 mai 1885 un éclat d'acier sur l'œil gauche. Projeté avec une grande violence, il traverse la cornée dans sa partie inférieure, vers le méridien vertical, et vient se placer

contre l'iris, vers sa partie inférieure. Dès le lendemain, l'inflammation devient très intense, et la cornée prend une teinte opalescente dans tout son segment inférieur. Ce n'est que trente-six heures après que le malade se présenta à la consultation de la rue Dauphine, et malgré le trouble de la cornée, on lui fait subir l'opération de l'extraction du corps étranger.

Le malade ayant été endormi, on lui pratiqua d'abord l'incision large de la cornée avec le couteau de Græfe à l'endroit de la blessure, et on introduisit l'aimant dans la chambre antérieure. Cette première tentative resta sans aucun résultat. A ce moment, on a saisi l'iris à travers la plaie avec une petite pince pupillaire et on l'a excisé. En appliquant l'aimant sur la portion de l'iris excisé, on n'a pas trouvé le corps étranger. C'est alors que, introduisant pour la seconde fois l'aimant dans la plaie, on a pu retirer le morceau d'acier, qui s'était évidemment arrêté entre les lèvres de la plaie cornéenne. Ce morceau d'acier était d'une forme allongée, un peu irrégulière, avec le bout un peu tordu ; long de 4 millimètres, il présentait une largeur de 2 à 3 millimètres sur les différentes parties de sa longueur.

Bien que l'on eût extrait le morceau d'acier, l'inflammation de l'œil persista pendant plus de deux semaines avec une extrême violence, à un tel point, qu'on a pu croire un moment à l'évolution d'un phlegmon. Grâce pourtant aux antiphlogistiques, à l'application de sangsues, plusieurs fois répétée, l'instillation d'atropine et d'éserine, aux frictions avec l'onguent napolitain belladonné, et aux douches d'eau phéniquée pulvérisée, administrées plusieurs fois par jour, tous les accidents inflammatoires ont été enrayés, de sorte que, vers la moitié de juin, la maladie entra dans la voie de la guérison complète. — 10 *juillet*. L'œil est guéri, mais, il reste un large leucome, adhérent, à la moitié inférieure de la cornée, qui masque en partie la pupille. En dilatant la pupille avec l'atropine, on voit le fond de l'œil normal. La vue de cet œil est sensiblement affaiblie à cause de la déformation irrégulière de la cornée. A l'aide d'un verre convexe numéro 4 Dioptries, le malade peut lire quoique difficilement le caractère numéro 5 de l'échelle.

Les paillettes de fer implantées dans l'iris peuvent être quelquefois retirées complètement de cette membrane à l'aide d'un aimant, surtout si elles ne sont pas enfoncées trop pro-

fondément. Souvent, dans ces cas, on peut voir l'iris avec le corps étranger se porter très visiblement en avant et se rapprocher de la cornée, si on approche de l'œil un fort aimant.

Le fait suivant est un des exemples les plus frappants et des plus concluants sur l'efficacité des aimants dans l'extraction des morceaux d'acier de l'œil. L'observation que je rapporte ici a été recueillie et rédigée par M. Despagnet.

Voici cette observation :

OBSERVATION

Corps étranger implanté dans l'iris. Extraction avec l'aimant.

M. Jean R..., vingt-trois ans, mécanicien demeurant à Paris, était occupé à perforer le cercle d'une roue de fer pour la boulonner lorsque l'instrument perforant en acier (fraisse) se brise et un éclat vient frapper l'œil droit. L'accident arrive le 5 mai à deux heures de l'après-midi. A trois heures le malade se présente à la consultation. Sur le bord pupillaire externe droit et au niveau du diamètre horizontal on aperçoit un petit corps brillant, implanté dans l'iris. A peu près vers le centre cornéen on aperçoit le point par où il est entré. En effet, on y constate une tache blanche presque linéaire ayant une longueur de 2 millimètres environ. La plaie est déjà en coaptation parfaite et à la lampe on n'aperçoit aucun suintement de l'humeur aqueuse. La chambre antérieure est d'ailleurs reconstituée et a à peu près les mêmes dimensions que dans l'autre œil. La pupille est normale comme grandeur, et ses mouvements, quoique un peu plus lents que du côté opposé, sont parfaitement visibles quand on met le malade en face de la fenêtre. Le cristallin est transparent dans toutes les parties visibles et la capsule ne présente aucune solution de continuité. Le corps étranger est donc arrêté à l'iris. D'ailleurs nous en avons une preuve nouvelle dans les mouvements pupillaires qui se font, avons-nous dit, très régulièrement, ce qui n'existerait pas si le morceau d'acier avait pénétré dans le cristallin, car il maintiendrait l'iris fixé contre la plaie capsulaire.

Pour l'extraire, on fait avec le couteau de Graeffe, à la partie supérieure et externe, une plaie d'un centimètre et demi environ. Aussitôt, avec la sortie de l'humeur aqueuse, l'iris se

projette dans la plaie. On introduit alors l'aimant entre les deux lèvres de la cornée. En l'approchant on voit l'iris se porter fortement en dehors. C'est le corps étranger qui, coiffé par l'iris, et attiré par l'aimant, produit ce mouvement de propulsion. A l'aide de l'aimant on refoule légèrement l'iris de dedans en dehors et on décoiffe le corps étranger qui vient se porter contre l'aimant et se trouve retiré au dehors. On refoule ensuite l'iris dans la chambre antérieure à l'aide d'un stylet et on instille l'éserine ; la réduction est complète. Ajoutons que pour faciliter l'opération on avait préalablement instillé la cocaïne.

Quant au corps étranger, c'était un morceau d'acier, débris de l'instrument perforant, sa forme est triangulaire, et sa hauteur de un millimètre. Les bords taillés à pic sont irréguliers.

Il arrive quelquefois que le morceau d'acier se trouve implanté dans l'iris d'une telle façon, qu'il ne peut pas être extrait sans que la portion de l'iris, dans laquelle le corps étranger se trouve implanté, soit aussi enlevée. Mais pour pratiquer cette opération, on est obligé de saisir l'iris avec la pince et de l'exciser sans qu'on ait immédiatement la certitude que le morceau d'acier ait été extrait avec la portion de l'iris excisé. Dans ces cas le recours à l'aimant peut avoir aussi son utilité. Et en effet, en l'approchant de la portion de l'iris excisé, on verra ce dernier s'attacher à l'aimant, si le morceau d'acier se trouve compris dans le débris de l'iris excisé.

Les choses se sont passées de cette façon dans le cas suivant :

OBSERVATION

Paillette de fer fixée dans la cornée et l'iris gauche. Extraction avec excision de l'iris. Guérison.

Monsieur S..., âgé de trente-deux ans, ouvrier mécanicien, demeurant à Paris, se présenta à la consultation de la rue Dauphine le 3 juillet 1885, se plaignant d'un trouble de la vue et de

douleurs périorbitaires, qu'il ressentait depuis une dizaine de jours. Il lui semble qu'il a reçu un corps étranger dans l'œil, en burinant une planche de fer, mais il ne peut l'affirmer, car il n'a pas souffert sur le moment. Pendant les premiers huit jours le malade alla se soigner dans une clinique où on ne put apercevoir le corps étranger. A notre premier examen, nous avons pu constater la présence d'une paillette très fine placée au bord inférieur de la cornée, à 2 millimètres de son bord opaque, et qui par un bout pénétrait dans l'iris, et par l'autre restait fixée dans la cornée. L'œil était à peine injecté ; et le malade ne se plaignait que d'une légère pesanteur et d'une cuisson dans l'œil.

Dès le lendemain, j'ai pratiqué l'extraction du corps étranger. Après avoir incisé la cornée avec le couteau de Graefe à la limite de la partie transparente et tout près du corps étranger, j'ai introduit l'aimant, à plusieurs reprises, dans la chambre antérieure, mais sans aucun résultat. C'est alors que j'ai saisi la portion de l'iris où se trouvait le corps étranger, je l'ai retirée au dehors et je l'ai excisée. La pupille après l'excision s'est remplie immédiatement de sang et on ne pouvait pas savoir si la paillette de fer était extraite avec l'iris ou si elle était restée dans la chambre antérieure ou la cornée. C'est alors que l'aimant nous a rendu un service réel; et en effet, je l'ai rapproché de la portion de l'iris excisé que je tenais au bout de la pince, et j'ai eu la satisfaction de voir le lambeau de l'iris s'attacher à l'aimant ; la petite paillette d'acier était ensuite facilement mise à nu.

Les suites de l'opération étaient très simples, l'œil a guéri au bout de cinq jours, et le malade a pu reprendre ses occupations.

Ces faits, et plusieurs autres que j'ai observés dans ma clientèle, montrent d'une manière non douteuse que l'emploi des sondes aimantées est on ne peut plus précieux dans l'extraction des paillettes de fer implantées dans l'iris.

(*A suivre.*)

Dr GALEZOWSKI.

UN CAS D'ATROPHIE DES DEUX PAPILLES

PAR INTOXICATION SATURNINE

Par le Dr Oreste PARISOTTI (de Rome)
et Jules MELOTTI (de Bologne)

La science se trouve aujourd'hui par rapport aux intoxications par le plomb dans le même état que pour bien d'autres questions. L'édifice auquel travaillent depuis longtemps des savants d'une grande valeur, c'est-à-dire la symptomatologie, peut être regardée comme complète, mais il n'en est pas de même pour les connaissances et l'interprétation des faits intimes dont ces symptômes ne sont que l'effet.

Ce vide ne doit pas être attribué au manque de talent et d'habileté de ceux qui se sont occupés de la solution de ce problème complexe, car il y en a vraiment d'une valeur au-dessus de toute exception, hommes fort connus par leurs travaux de grande haleine. La vraie raison se trouve en ce que la chimie histologique normale et pathologique est encore à son enfance, et c'est à elle seulement que la tâche est réservée d'abattre les murs qui nous séparent encore de cette citadelle de la science, à savoir le mécanisme d'action de plusieurs substances toxiques.

Bien loin de nous l'idée de donner par ces mots l'espoir aux lecteurs qu'ils vont à la fin de ce travail trouver l'interprétation complète des phénomènes qui suivent l'intoxication par le plomb. Nos aspirations ne vont pas si haut; nous avons voulu seulement communiquer un cas qui nous a paru intéressant. Nous n'aurons fait qu'apporter une petite pierre à l'édifice scientifique. A qui voudrait en savoir davantage sur les raisons qui nous ont décidé à publier ce travail, nous répondrons par les mots de Morgagni : *Nulla est alia pro certo noscendi via, nisi quam*

gnarimes et dissectionum et morborum historias tum aliorum tum proprias habere et inter se comparare.

Voici l'observation du malade que nous avons eu l'occasion d'examiner à la clinique du docteur Galezowski dans le courant du mois de mai dernier.

A. L..., âgé de trente-neuf ans, peintre en bâtiments. Sa santé a été des plus satisfaisantes jusqu'à il y a trois ans et demi. A cette époque il se trouva un beau jour la bouche fermée, et malgré les efforts énergiques et répétés il ne lui fut pas possible de l'ouvrir. Il devait se nourrir par des substances liquides qu'il avait même de la peine à faire passer. Il alla se faire soigner à l'hôpital de la Charité, où on lui fit prendre des bains sulfureux en même temps qu'on lui faisait faire sur les joues des frictions avec une pommade, dont il ne connaît pas la composition. Il faut croire que les gencives aussi étaient malades, car on prescrivit des frictions avec une poudre. Au bout de quinze jours A. L... était guéri et put quitter l'hôpital.

Ces mêmes phénomènes se reproduisirent les deux hivers suivants, et chaque fois le même traitement eut raison de la maladie, dans le même espace de temps. Le malade nous fait observer avec insistance qu'à chacune de ces périodes il était tourmenté par un goût métallique fort désagréable.

Bien que le malade nous assurât au prime abord qu'aucune souffrance n'avait précédé la première de ces attaques, nous avons renouvelé et précisé les questions et nous l'avons aidé à bien faire appel à tous ses souvenirs. Nous avons pu savoir alors que deux fois déjà il avait souffert de coliques très intenses, et dont, dit-il, « je n'avais pas parlé, parce que je sais bien qu'elles m'étaient données par mon métier. » La première de ces coliques se fit sentir il y a huit ans, et la seconde sept ans plus tard. Les selles cependant se sont conservées toujours régulières.

Il a toujours souffert de céphalalgies, même avant d'entreprendre son métier ; et il ne s'est pas aperçu que ces céphalalgies soient devenues plus fréquentes ou plus intenses après. Elles continuent encore présentement ; ce sont des douleurs lancinantes au front et aux tempes, telles que le malade ne sait

pas quelle position prendre pour trouver un peu de calme.

Une année avant la première paralysie du maxillaire inférieur, il éprouva une sensation de constriction moleste à la poitrine, une véritable dyspnée qui arriva au point de l'empêcher de dormir.

Le sommeil est souvent troublé à cause de mauvais rêves et de cauchemars qui font beaucoup souffrir notre malade *a verre*. Il ne se rappelle pas d'avoir jamais vu double, ni d'avoir eu de tintements aux oreilles.

Quelquefois il a des fourmillements molestes aux poignets et aux jambes, en marchant il lui paraît de temps en temps rencontrer des obstacles, ou bien les jambes se plient tout à coup.

Il n'a jamais eu de dysphagie, ni la sensation de serrement du pharynx.

Il était déjà, avant l'époque de la première paralysie du maxillaire inférieur, dans un état d'agitation continuelle qui s'est beaucoup accentuée ensuite. Il dit être aussi parfois pris tout à coup de frayeurs instantanées qui lui ôtent la respiration et le jettent dans l'angoisse, comme s'il était menacé par un grand malheur. Tout cela contribue à donner à son caractère une tristesse qui fut encore plus sombre au début de la maladie.

Lorsqu'il était encore occupé à son métier, ses compagnons le virent parfois tomber dans un état qu'on pourrait appeler d'extase; il continuait alors les mouvements en harmonie avec son travail sans toutefois travailler en réalité; on aurait dit qu'il rêvait. « Alors, dit-il, je croyais travailler tout en ayant la conscience de me trouver dans un état de sommeil. Tout à coup il me semblait me trouver dans le vide, il me semblait que je tombais dans un précipice; à ce moment je reprenais la connaissance complète. » Jamais il n'est tombé dans le *coma*.

Tous ces phénomènes, la paralysie du maxillaire inférieur y comprise, ne furent précédés par aucun symptôme de maladie aiguë; sauf les deux coliques dont nous avons parlé.

Voici maintenant l'état actuel du malade. Il est maigre et

pâle, d'une couleur jaune de paille; il nous assure que sa mine est même maintenant meilleure que lorsqu'il continuait encore son travail. Il a une expression de profonde tristesse et de résignation, et se montre très sensible aux soins qu'on lui donne et à l'intérêt qu'on prend à ses malheurs.

Les gencives présentent un ourlet couleur d'ardoise, qui n'est pas cependant très prononcée; les dents sont un peu écaillées, surtout celles du maxillaire inférieur. On peut croire que l'état de la bouche a été bien plus mauvais pendant les séjours que le malade a faits à l'hôpital de la Charité, car, ainsi que nous l'avons dit déjà, on lui prescrivit une poudre pour frictionner les gencives, et il se rappelle avoir entendu dire que la bouche était altérée par le plomb.

Malgré de soigneuses recherches, nous n'avons pu découvrir aucune plaque de couleur d'ardoise sur la muqueuse de la bouche. L'haleine n'a pas mauvaise odeur.

Le pouls est régulier et nous n'avons trouvé aucun changement dans la place et le volume du cœur.

La réaction de l'urine est normale, il n'y a pas de traces d'albumine.

Si on invite le malade à ouvrir largement la main on y voit un léger tremblement.

Le malade ressent quelquefois des douleurs fulgurantes instantanées aux articulations et aux muscles, il s'agit plus souvent cependant d'une courbature, aux bras surtout. Cette souffrance est devenue plus fréquente et accentuée après la paralysie du maxillaire inférieur.

La sensibilité thermique et douloureuse est la même sur les deux côtés de la figure et du cou, ainsi qu'aux bras et aux avant-bras.

Le sens musculaire est complètement conservé.

Les deux jambes aussi ne présentent aucune altération de la sensation thermique et douloureuse et cela ni en sens absolu ni en sens relatif.

Les réflexes tendineux sont quelque peu exagérés au tendon rotulien, et on trouve un peu exagéré aussi le phénomène de Brown-Sequard.

On ne décèle dans aucun endroit du corps des plaques d'anesthésie, il n'y a pas des réflexes à l'acromion.

La force des muscles fléchisseurs de l'avant-bras et de la main est normale, il en est de même pour les extenseurs et pour les moteurs de la main, pour les extenseurs et fléchisseurs des jambes.

Passons à l'examen de la vue. Il y a trois ans et demi les malade a commencé à s'apercevoir d'un brouillard qui se formait devant ses yeux, brouillard qui l'empêchait de lire le journal couramment comme d'habitude. Malgré cela, bien qu'un peu préoccupé, il continua de travailler jusqu'à il y a quatre mois, époque à laquelle il a dû cesser, à cause de la dischromatopsie plus que pour l'affaiblissement de la vue. Il ne lui était plus possible de distinguer les couleurs. Il pensa à ce moment là que ce serait superflu d'aller consulter un oculiste, d'autant plus que les femmes du quartier lui assuraient qu'un peu d'eau de sureau ferait tout disparaître.

Mais la vue continua à baisser toujours, du moins jusqu'à il y a six mois, car le malade croit que l'abaissement s'est arrêté à partir de cette époque.

Poussé à la fin par la nécessité de pourvoir aux besoins de sa famille, il s'est décidé à se faire soigner et s'est présenté à la clinique du docteur Galezowski le 19 du mois de mai 1885.

La première chose qui nous frappe chez notre malade c'est son regard vague, il ne fixe pas d'une manière sûre et il est toujours à la recherche, comme quelqu'un qui marcherait dans un endroit peu éclairé, ou qui est ébloui par trop de lumière.

Les pupilles sont fortement dilatées, elles réagissent cependant un peu sous l'action de la lumière, et encore plus à la convergence d'accomodation.

Il n'existe pas de nystagmus, cependant lorsqu'on engage le malade à porter ses yeux d'une extrémité à l'autre, on voit au commencement deux ou trois mouvements oscillatoires de latéralité, mouvements qu'on peut bien rendre par l'expression de faux pas (Parinaud) ou qu'on pourrait appe-

ler aussi mouvements de trépidation. L'acuité visuelle est réduite d'une manière remarquable, le sens chromatique n'existe plus; le malade ne peut distinguer une couleur quelle qu'elle soit, et cela nous a mis dans l'impossibilité de prendre le champ visuel pour les couleurs.

Tous ces faits rendaient très plausible la présomption du diagnostic : *atrophie des deux papilles*, et en effet ce diagnostic fut confirmé par l'examen à l'ophtalmoscope. Voilà ce que cet examen nous a fait connaître.

Des deux côtés les papilles tranchent au premier coup d'œil par leur couleur blanc de neige, et on serait entraîné, par l'aspect de la papille, à formuler non seulement le diagnostic de la maladie, mais aussi de la cause, tant cette forme d'atrophie ressemble à celle qui suit une névrite. Mais en recherchant un peu plus minutieusement, il n'est pas difficile de reconnaître qu'il n'y a pas les signes qui font à coup sûr reconnaître une névrite qui a précédé. En effet, les bords des deux papilles se présentent très nets, sans les moindres traces de suffusion, c'est tout à fait l'image qu'on peut appeler *la papille à l'emporte-pièce*. Les vaisseaux centraux artères et veines conservent le calibre normal, si ce n'est que celui des veines est quelque peu augmenté. Ce calibre se conserve normal aussi sur tout le parcours des vaisseaux dans la rétine.

Ce que nous venons de dire pour les vaisseaux doit être pris en sens général, car nous devons noter de suite une particularité pour un d'entre eux. La branche inférieure du côté nasal de l'artère centrale présente sur une certaine étendue, au lieu des deux bandes rouges et du canal blanc central, un canal rouge central et deux bandes blanches latérales. La couleur de ces deux bandes latérales est d'un blanc de cire. Cet aspect cesse à un certain point et l'artère reprend alors son calibre presque normal. Dans le même œil (œil gauche) nous trouvons, dans la région de la macula, une altération remarquable qui n'intéresse pas la macula elle-même. C'est une atrophie assez étendue des éléments de la rétine et de la choroïde; on pourrait penser à une choroïdo-rétinite maculaire comme cause de cette atrophie. Mais nous ne croyons pas

que ce soit là le diagnostic exact. Sans insister sur la forme de cette plaque d'atrophie, forme qui est tout à fait irrégulière ; ce qu'il nous importe le plus de constater, c'est que sur son fond blanc on trouve disséminées des plaques irrégulières par leur forme et leur grandeur, tantôt noires, tantôt couleur de tabac plus ou moins foncé. Ce pigment donc, car c'est bien du pigment, n'est pas disposé à la périphérie de la plaque atrophique mais répandu irrégulièrement ; il n'a pas la coloration du pigment choroïdien qu'on trouve autour des plaques d'atrophie suite de choroïdite ; en un mot, nous dirons que l'examen soigneux et répété de cette plaque nous a donné la conviction que nous sommes en présence d'une atrophie de la macula suite d'une hémorragie. Nous verrons après où cette conclusion doit nous amener.

Nous pouvons donc résumer ainsi notre examen ophtalmoscopique :

Couleur blanc de neige des deux papilles qui ont les contours très nets; calibre normal des vaisseaux artériels, augmentation légère de celui des veines. Traces de maladie des parois de quelques vaisseaux, nous verrons laquelle selon nous aurait été cette maladie, large atrophie dans la région de la macula de l'œil gauche causée par une hémorragie qui a préexisté.

Avant d'aller plus loin, posons-nous une question résultant de ce qui a été dit jusqu'ici et de ce que nous ajouterons ensuite. La maladie locale des yeux dépend-elle immédiatement et directement de la maladie générale dont se trouve atteint A. L. ?

Nous avons déjà dit que nous n'avons trouvé rien d'anormal pour ce qui a rapport à la sensibilité; le contact d'un objet, les ponctions, le chaud et le froid sont sentis de la même manière des deux côtés du corps. Les muscles réagissent bien à l'électricité ; le sens musculaire est parfaitement conservé, le malade ayant les yeux fermés trouve sans hésitation la position qu'on donne à ses membres, et imite parfaitement avec un membre les mouvements qu'on communique à l'autre. Il n'y a aucune atrophie musculaire; la

force des muscles est conservée ainsi que le prouve la résistance énergique que le malade peut opposer à l'effort qu'on fait pour tendre ses bras fléchis et *vice versa*.

Il n'y a aucune altération dans l'ouïe, le goût et l'odorat.

Son allure est quelque peu vacillante; mais cela doit être plutôt attribué à l'affaiblissement de la vue et non à un défaut de coordination dans les mouvements. Il conserve sans fatigue la position debout, il n'a pas la démarche des ataxiques, et il n'oscille point lorsqu'on le fait rester debout les yeux fermés. Il présente un seul phénomène intéressant pour ce qui a rapport aux réflexes tendineux, c'est qu'ils sont un peu exagérés aux genoux, et que le phénomène de trépidation du pied est un peu prononcé.

Enfin notre malade n'a pas les marques des ataxiques, mais le champ de cette maladie a été tellement augmenté dans ces derniers jours, grâce surtout aux travaux du professeur Charcot sur les formes frustes de tabès où l'ataxie peut faire complètement défaut, qu'il faut vraiment être bien prudent avant d'admettre ou de nier cette forme morbide. Cependant bien que dans ces formes de tabès l'incoordination des mouvements fasse défaut, il reste cependant d'autres symptômes, qui par leur quantité et importance suffisent à caractériser la maladie. Chez notre malade nous ne trouverons ni mal perforant, ni lésion des os, ni crises gastriques. Rien d'anormal n'existe du côté des voies urinaires; nous trouvons quelques indices de douleurs fulgurantes, mais nous ne croyons pas que celles-ci suffisent à elles seules pour constituer exclusivement la maladie; d'autant plus qu'il peut très bien se tenir debout avant les yeux fermés et les pieds serrés; et que les réflexes rotuliens sont non seulement conservés mais aussi un peu exagérés. On ne peut pas penser non plus que l'atrophie des papilles puisse nous autoriser à admettre l'existence du tabès, bien que M. Charcot (*Leçons*, vol. II, p. 41) ait annoncé que cette lésion puisse précéder tous les autres symptômes et représenter quelquefois à elle seule toute la maladie et cela pour de longues années; l'aspect ophtalmoscopique de la papille et les phénomènes concomitants

tants nous empêchent de penser que nous nous trouvons dans un tel cas, ainsi que nous le verrons plus bas.

Peut-il s'agir d'une sclérose à plaques? Bien que l'élimination d'une telle hypothèse doive être un peu plus difficile, nous la croyons cependant possible. Il y a, et très net même, chez notre malade un des symptômes spéciaux de la sclérose à plaques; c'est-à-dire l'exagération des réflexes tendineux et la trépidation spinale. En outre on trouve chez les individus atteints de sclérose en plaques une altération oculaire qui ressemble à celle qui existe chez notre malade. Mais si quelques symptômes sont là; il y en a et en quantité qui manquent, tels que les tremblements intentionnels, le phénomène de scander les mots, le regard propre de ces malades; c'est à peine s'il y a quelque trace de nystagmus, si toutefois on ne veut pas regarder comme tels ces légers mouvements oscillatoires que subit le bulbe lorsqu'on veut le faire passer d'une extrémité latérale à l'autre. Non seulement notre malade n'a pas de myosis, mais au contraire ses pupilles sont, ainsi que nous l'avons dit, fortement dilatées.

Cette élimination mise d'accord avec la symptomatologie directe nous donne la certitude que la maladie générale dont A. L... se trouve atteint est bien une intoxication par le plomb et non une autre quelconque qui puisse la simuler. Son métier, les coliques dont il a souffert deux fois, la dyspepsie opiniâtre qui a précédé d'un an la paralysie du maxillaire inférieur, cette même paralysie, les céphalalgies persistantes, enfin le traitement qui, à plusieurs reprises, a combattu la maladie, l'amélioration très visible depuis que le malade a quitté son métier, tout cela nous porte à la conclusion que nous avons déjà annoncée, et ne nous permet pas de douter de la nature de la maladie générale.

Maintenant la maladie locale des yeux, dont nous avons dû nous occuper plus directement, est-elle la conséquence de cette même intoxication, ou bien y a-t-il une autre cause qui se soit trouvée coïncidant avec le saturnisme. Pour répondre à cette question nous devons passer en revue les différentes conditions morbides où peut se produire l'atro-

phie de la papille. Et, avant tout, s'est-il agi d'une atrophie par névrite, ou bien simplement d'une de ces atrophies qu'on est convenu d'appeler, faute d'une dénomination plus expressive, atrophie simple? La description que nous avons donné des deux papilles nous paraît assez précise pour faire mettre de côté l'idée d'une névrite optique dont l'atrophie serait dans ce cas la conséquence. Quelle qu'elle ait été la névrite qui a précédé une atrophie, nous trouvons dans l'aspect de celle-ci les caractères qui nous en font reconnaître, même tard, la cause. Nous avons vu que les veines sont à peine un peu plus grandes qu'à l'état normal, mais nous n'avons trouvé aucune tortuosité dans leurs parcours, les bords de la papille sont nets et ne présentent aucune trace de suffusions, il en est de même pour les contours des vaisseaux de la rétine et de la papille, le calibre des artères est normal. Qu'elle est-elle cette névrite qui se serait passée d'une manière tellement latente, si nous pouvons nous servir du mot, qu'elle n'aurait laissé aucune trace de son passage? et en outre qu'elle aurait été la cause de cette névrite?

Une inflammation des méninges? Il serait bien étrange qu'une méningite eût existée alors que l'historique du malade ne nous en donne aucun soupçon. Il n'est pas à objecter que le malade nous a parlé de céphalalgies intenses et de vertiges; il a répondu à nos questions expressément répétées à plusieurs reprises, que ces souffrances avaient été les compagnons désagréables de toute sa vie.

Y a-t-il eu une tumeur cérébrale? Il est vrai que la névrite consécutive aux tumeurs cérébrales peut avoir une marche lentement progressive; mais avant tout, avons-nous d'autres faits propres à justifier le soupçon de tumeur cérébrale? Il n'y a eu cependant aucun des symptômes de foyer qui accompagnent toujours une tumeur cérébrale, la céphalée intense *continue*, les attaques d'épilepsie générale et partielle, les vomissements, le ralentissement du pouls. En outre cette tumeur, lors même que le malade ne saurait pas donner exactement l'historique de sa maladie, aurait déjà dû disparaître à présent car nous n'en trouvons aucun indice;

et dans ce cas qu'elle aurait été cette tumeur si non une production syphilitique? Mais outre que la préoccupation du malade pour sa famille ne nous laisse pas le droit de douter de ses réponses; nous ne trouvons pas qu'il ait jamais suivi un traitement auquel on pourrait attribuer la disparition de cette tumeur.

Est-ce une névrite optique par maladie du cœur! mais laquelle? aucune lésion cardiaque n'est perceptible chez le malade, rien dans son historique ne nous autorise à penser qu'une maladie de ce genre ait existé jadis. La nature et la position du cœur, sa manière de fonctionner, tout y est normal.

A. L... est-il albuminurique? il est important au premier chef de répondre à cette question, eu égard surtout à l'interprétation que beaucoup d'auteurs donnent pour expliquer la production de l'atrophie de la papille par l'intoxication du plomb. Nous ne pouvons dire si A. L... a été albuminurique, ce qui est sûr c'est qu'il ne l'est pas à présent, et de cela, nous avons la preuve dans des analyses de ses urines qu'on a faites à plusieurs reprises. Nous ne nous arrêterons pas à discuter ici la question de savoir, si vraiment, ainsi que semblent le penser quelques auteurs, l'atrophie de la papille chez un saturnique est toujours la conséquence d'une névrite ou d'une névro-rétinite albuminurique; nous y reviendrons ensuite.

Pourtant il s'agit ici pour nous d'une atrophie simple, et de cette atrophie simple pouvons-nous trouver chez l'individu une cause autre que l'intoxication par le plomb.

Dans la discussion du diagnostic de la maladie générale dont est atteint A. L... nous avons déjà pu éliminer le tabès. Les symptômes locaux de l'œil nous autorisent-ils à en penser autrement? Nous nous posons cette question parce que dans ces derniers temps, M. Charcot a fait observer que l'atrophie de la papille optique n'est pas toujours un phénomène tardif de tabès, mais quelquefois même un précurseur de cette maladie. La coloration de la papille chez notre malade n'est pas la même qu'on observe chez les tabétiques; et puis dans cette espèce d'atrophie on n'observe pas des altérations des vais-

seaux et de la choroïde, qui se trouvent très marqués chez notre malade. Il n'a jamais eu de paralysies des muscles extenseurs de l'œil, il n'y a pas le phénomène d'Agyll Roberstons ; car les pupilles de A. L... ne sont pas rétrécies, mais au contraire dilatées et réagissent à la lumière et à la convergence d'accommodation.

La sclérose en plaques donne aussi une espèce d'amaurose ou d'amblyopie. Nous avons déjà dit ce que nous pensions de l'existence de cette maladie dans le cas spécial, et nous en aurions plus qu'il n'en faut s'il était nécessaire d'apporter encore d'autres arguments pour la réfuter. Dans la sclérose en plaques nous avons l'aspect de la papille atrophiée alors que la fonction visuelle est conservée, ce qui ne se vérifie pas dans notre cas. Nous avons vu en effet que, chez notre malade, la fonction visuelle est profondément attaquée comme quantité et comme qualité. D'après M. Parinaud, [1] qui en sa qualité de directeur du cabinet d'ophtalmologie affecté au service de M. Charcot, a pu bien étudier ce sujet, dans la sclérose à plaques les altérations de la papille sont de plusieurs espèces. Dans beaucoup de cas elles ne présentent que des caractères d'un intérêt particulier ; mais lorsque la maladie dure déjà depuis quelques temps, les papilles deviennent pâles surtout dans leur moitié externe. Dans une autre forme il y a une amblyopie beaucoup plus rare ; le trouble visuel est monolatéral, plus prononcé et plus persistant. Le champ visuel est irrégulièrement rétréci, il n'y a pas de dischromatopsie ; les papilles sont blanches d'une manière remarquable.

Dans une autre forme encore, l'amblyopie a une démarche rapide et produit quelquefois une cécité complète mais passagère. L'amélioration chez quelques malades est telle, qu'après qu'ils sont restés quelque temps dans l'impossibilité de distinguer un objet, ils arrivent à lire des caractères très fins et se regardent comme déjà guéris. Mais avec un examen attentif on trouve des lésions fonctionnelles. Les altérations du champ visuel sont variables. A l'ophtalmoscope on ren-

1. *Progr. méd.*, 1884, p. 641.

contre une coloration blanche de la papille qui persiste malgré l'amélioration de la vision.

Nous avons tenu à donner dans tous ses détails l'exposition des troubles oculaires dans la sclérose en plaques afin de voir par leur ensemble qu'il ne s'agit pas de cette maladie dans notre cas. Cependant nous voulons retenir quelques points de ressemblance entre ce tableau et celui de la maladie de A. L... Chez notre malade aussi la fonction visuelle s'améliore de jour en jour, l'aspect des papilles restant le même.

Devons-nous nous arrêter à la possibilité d'une atrophie de papille par syphilis? Nous avons déjà dit que le malade assure qu'il ne l'a jamais contractée, et que sa crainte de rester aveugle pour sa famille plus que pour lui, rend impossible, inhumain même, le soupçon de cette maladie chez lui. Et en outre la forme de l'atrophie nous met à même d'assurer que la syphilis ne peut pas en être la cause. Quand l'atrophie de la papille tient à la syphilis, elle est la conséquence d'une chorio-rétinite dont nous ne trouvons pas les traces chez notre malade; les vaisseaux centraux ne se présentent pas tels que nous les observons dans notre cas, mais très amincis en général, ils ont presque disparu quelquefois. Sommes-nous en présence d'une atrophie par alcoolisme? C'est là une difficulté à laquelle nous nous heurtons, car sans doute notre malade a abusé de l'alcool; et d'ailleurs dans l'intoxication alcoolique il n'est pas extrêmement rare d'observer des hémorragies sur la rétine, et les altérations des parois des vaisseaux dans cette maladie sont une chose bien connue. Pourtant l'alcoolisme pourrait bien donner la raison de tous les phénomènes morbides observés chez notre malade. Mais que l'on songe à la grande rareté d'une atrophie vraie et complète par alcoolisme, à la succession avec laquelle toutes les altérations se sont présentées chez notre malade: nausées, manque d'appétit, coliques caractéristiques, paralysie des maxillaires inférieurs qui cède au traitement spécial du saturnisme; la vue commence ensuite à se prendre; le malade ne se préoccupe pas des symp-

tômes légers du commencement, ne quitte pas son travail; les altérations deviennent de plus en plus graves, l'ennemi laissé libre, gagne toujours du terrain; c'est le tableau du saturnisme qui devient de plus en plus marqué et qui domine tout le reste. L'alcool y a-t-il été pour quelque chose? La réponse est une vérité aujourd'hui acquise à la science; l'*alcool diminue l'élimination du plomb.* Voilà pourquoi, chez notre malade, les lésions sont devenues si profondes dans si peu de temps, c'est qu'il se trouve sous l'influence d'une double intoxication, dont l'une favorise l'action de l'autre. Pourtant nous ne voulons pas nier l'influence de l'alcool, mais nous la regardons seulement comme un auxiliaire de la cause principale, du saturnisme. Celui-ci, s'il avait existé seul, aurait eu probablement une marche plus lente, et aurait produit des lésions moins profondes, si l'alcoolisme, en s'ajoutant à lui, n'avait pas précipité les choses.

Et le plomb par quel mécanisme d'action peut-il devenir la cause de l'atrophie de la papille et des autres lésions que nous avons trouvées dans le fond de l'œil?

En compulsant les écrits les plus récents sur les amblyopies et les atrophies de papille par saturnisme, on verra que presque tous les auteurs admettent que cette atrophie est causée par une névrite ou une névro-rétinite, qui, à son tour, est l'effet de l'albuminurie provoquée par le plomb. Hutchinson était tellement convaincu de ce fait, qu'il arriva à établir des caractères spéciaux pour cette névrite, qui apparaît pendant une intoxication par le plomb.

La quantité de la transudation dans le nerf serait pour lui peu abondante et décolorée; le sang y serait diffus mais d'une manière inconstante; on aurait bien vite une diminution remarquable dans le calibre des vaisseaux de la papille. Cette diminution du calibre des vaisseaux est du reste confirmée aussi par d'autres auteurs (Schneller[1], Meyer[2]) M. Meyer ne trouva point d'albumine dans les urines de son

1. Zehendr's, *Klin. Monat.*, 1871.
2. *Union médicale*, 1868.

malade, et son cas se rapproche beaucoup du nôtre, si on fait abstraction du retrécissement des vaisseaux de la papille, car dans celui-là aussi il y avait des lésions de la rétine qui accompagnaient celles de la papille. M. Formiggini en Italie, publia, en 1884, un travail court mais fort intéressant sur ce sujet[1].

Le malade avait de l'albumine dans les urines, et présentait à l'ophtalmoscope les symptômes de névro-rétinite. Cependant l'auteur arrive à la conclusion, et bien avec raison, nous le croyons, qu'il ne ne devait pas s'agir là d'une névro-rétinite causée par l'albuminurie survenue chez le malade qui était sous le coup d'une intoxication par le plomb, mais directement et immédiatement par le plomb lui-même.

Oehle[2] dans un cas examiné par lui *ante et post mortem* trouva une dégénérescence isaline étendue dans les vaisseaux du nerf optique, de la rétine et de la chloroïde avec tromboses consécutives; tandis que les signes ophtalmoscopiques faisaient formuler le diagnostic de rétinite, le microscope donnait, et d'une manière bien plus décisive, le diagnostic de l'endartérite oblitérante.

M. Galezowski dans un travail qu'il publia en 1875[3], avance l'opinion que l'atrophie de la papille dans le saturnisme est l'effet d'une névrite et la description des cas observés par lui et qu'il nous rapporte, démontre qu'il y avait vraiment eu de la névrite. Dans la même année, le même auteur[4] faisait dans le même journal une nouvelle communication ayant pour titre : « Atrophie progressive des papilles avec ataxie locomotrice saturnine. » Il s'agissait cette fois-ci et sans aucun doute, d'une atrophie simple, chez un individu atteint de saturnisme.

Mais du reste dans tous les cas que les auteurs rapportent comme névrite, se sera-t-il agi vraiment de névrite dans le

1. *Rivista clinica*, fasc : VI° Giugno 81.
2. *Virchow's Arch.*, 86-327.
3. *Recueil d'ophtalmologie*, 1877.
4. *Recueil d'ophtalmologie*, 1877.

sens anatomo-pathologique du mot? On ne nous accusera pas de témérité si nous nous permettons d'avancer que la nomenclature, la classification des maladies du fond de l'œil laissent beaucoup à désirer, et ne sont pas toujours bien rationnelles. Combien de maladies, combien d'aspects ophtalmoscopiques met-on sous un même titre sans que, cependant, on soit autorisé à cela par des nécropsies nombreuses et sérieuses. Et cela même ne doit pas étonner, car pour les maladies des yeux la démonstration microscopique est toujours difficile, souvent impossible.

Pour en revenir à notre sujet, n'est-il pas vrai que nous trouvons à l'ophtalmoscope un état d'infiltration, de gonflement de la papille dont les bords sont devenus diffus et indistincts, les veines gorgées et tortueuses, tandis que les artères sont rétrécies, à tel point que nous parlons presque de névrite. Mais un coup d'œil jeté sur l'anatomie-pathologique générale, et nous verrons que le nerf peut être le siège non seulement d'une inflammation, mais bien aussi d'un œdème.

Nous avons déjà cité Oehle qui trouva une dégénérescence isaline étendue des vaisseaux du nerf optique de la rétine et de la choroïde chez un individu atteint de saturnisme, et dont il put faire l'autopsie. Kussmaull depuis longtemps déjà avait fait savoir, que dans la plupart des organes des individus empoisonnés par le plomb, le calibre des petites artères est diminué et leur membrane cellulaire est apauvrie.

Le plomb attaque les vaisseaux, et les petits surtout. Supposons, et la supposition est bien facile et fort raisonnable, supposons que les petites artères du nerf optique soient attaquées, qu'il y ait une *endo* et *péri-artérite*, de là à l'œdème du nerf optique, par trouble de la circulation, le chemin est court et facile. Le transudat dans les canalicules interstitiels du nerf optique, envahira bien vite aussi l'espace intervaginal, avec lequel ils communiquent et deviendra à son tour cause d'œdème en comprimant les vaisseaux, il s'établira de la sorte un cercle vicieux dont le point de retour sera toujours l'œdème du nerf optique.

Que les lésions des vaisseaux et l'œdème qui en est la con-

séquence se produisent rapidement, soit à cause de la quantité de l'intoxication, soit à cause des conditions individuelles, le malade perdra la vue d'une manière rapide, il viendra consulter l'oculiste, qui, d'après l'aspect de la papille fera le diagnostic de névrite là où probablement il n'y aura point de névrite dans le sens anatomo-pathologique.

Le malade ne se présente pas à ce moment et vient alors seulement que l'atrophie, qui doit nécessairement succéder à un tel état de choses, est déjà avancée. La suffusion des bords de la papille, le rétrécissement des artères, l'engorgement des veines ne feront pas défaut, et le diagnostic d'atrophie par névrite sera formulé. Mais s'est-il agi vraiment d'une névrite ? impossible de se prononcer d'une manière sûre; probablement il n'y a eu qu'un œdème. Car il ne faut pas croire qu'un œdème intense, qui a duré quelque temps sur des parties aussi délicates, puisse disparaître sans laisser des traces, qui sont dues à la désorganisation des tissus environnant le nerf produite par la compression.

Que peu de vaisseaux soient atteints, on aura seulement un abaissement de la vue, une pâleur de la papille. Le malade vient vous voir, vous faites supprimer la cause d'intoxication, ordonnez un traitement bien indiqué, vous obtiendrez l'arrêt de la maladie, le *statu quo* et même un soulagement, grâce à l'amélioration dans les conditions des vaisseaux déjà atteints, et à une circulation compensatoire dans les autres qui étaient restés intacts. N'est-ce pas là l'histoire des troubles de la vue produite par le plomb? Notre cas est une preuve de plus, bien que la maladie fût déjà trop avancée pour qu'elle pût servir à une démonstration éclatante.

Après cela rien d'étonnant à ce que Hutchinson parle de lymphe extravasé non colorié, de l'absence habituelle du transudat sanguin, lorsqu'il donne les caractères de la prétendue névrite spéciale par saturnisme.

En même temps que dans le nerf optique, les mêmes altérations peuvent se produire dans d'autres parties du système nerveux; et on a ainsi l'explication du sindrome nerveux

dans le saturnisme; sindrome, qui en tout, mais surtout pour les phénomènes oculaires se rapproche de beaucoup de celui de la sclérose en plaques, où la lésion primitive est aussi dans les vaisseaux.

Et lors même qu'on trouve de l'albumine dans les urines, devons nous toujours parler d'une névrite par albuminurie? C'est-à-dire devons nous retenir comme existant une relation de cause et d'effet, entre l'albuminurie et la lésion oculaire; ou plutôt ne s'agira-t-il pas d'une simple coïncidence; ou mieux encore de deux manifestations diverses d'une même cause principale, la lésion vasculaire? Car en effet le plomb, pour donner lieu à l'albuminurie, doit bien attaquer l'élément vasculaire des reins. Chez notre malade nous avons une intoxication profonde en même temps qu'une atrophie de la papille déjà bien avancée, nous avons la preuve d'altération dans les vaisseaux de l'œil gauche où nous trouvons aussi les traces d'ancienne hémorragie. Rien ne nous autorise à songer à une névrite qui aurait préexisté, tandis que tous les faits sont bien expliqués par l'altération vasculaire. Cette altération vasculaire a obstrué lentement les petites artères interstitielles de la papille et du nerf optique, il n'y eut pas d'œdème tumultuaire, parce que le rétrécissement des vaisseaux se fit d'une manière lente et graduelle, l'abaissement de la vue fut par conséquent lent et progressif. L'altération vasculaire a atteint plus profondément quelques-uns des vaisseaux de la région de la macula de l'œil gauche, les parois de ceux-ci ainsi altérés ont cédé à la pression, augmentée aussi par le léger degré de stase causée par l'infiltration séreuse du nerf optique, et une hémorragie s'est produite. La même altération vasculaire atteignit quelques-uns des vaisseaux centraux de la rétine, et de là l'aspect de ce vaisseau que nous avons dit se présenter comme fait par un mince fil central rouge et deux bandes latérales blanches relativement grandes. Tout cela s'est produit indépendamment de l'albuminurie, dont nous ne trouvons aucune trace.

Le malade a quitté son métier, l'intoxication n'a pas par conséquent fait d'autres progrès, et voilà pourquoi la maladie

est restée stationnaire depuis six mois. Il est venu à la clinique; on lui a prescrit un traitement rationnel et énergique, on lui a défendu l'alcool, qui a pour effet d'empêcher l'élimination du plomb, et nous voyons son état s'améliorer de jour en jour, le champ visuel s'agrandit d'une manière remarquable, la perception des couleurs commence à se faire quoique fort imparfaite.

Voilà pourtant un cas où tout un tableau morbide oculaire, se développant sur les papilles surtout, existe sans que les reins aient jamais rien souffert, et l'individu est évidemment sous le coup d'une intoxication par le plomb.

Après cela nous croyons que M. Jaccoud a bien raison lorsqu'il dit dans le troisième volume de son *Traité de pathologie interne:* « Je crois que l'on a trop généralisé cette théorie des néphrites secondaires par élimination du plomb; les expériences et les observations de Rosenstein ont montré que le rein peut être parfaitement sain dans l'intoxication saturnine; il a d'ailleurs trouvé moins de plomb dans cet organe que dans le cerveau, et de plus Leidosdorf cite le cas d'un malade qui, pendant sa vie n'avait pas d'albuminurie, et dont le rein fut trouvé normal à l'autopsie. » C'est une erreur donc que de vouloir rapporter tout à la névrite; erreur malheureusement trop invétérée surtout pour les phénomènes oculaires dans l'intoxication saturnine. Ainsi Blau en parlant de l'amaurose saturnine, après avoir rappelé la forme passagère dit : « Souvent elle persiste aussi longtemps, et elle accompagne alors une néphrite diffuse non suppurative qu'on trouve quelquefois dans l'empoisonnement chronique par le plomb[1]. »

En concluant nous croyons qu'on peut avoir, dans l'intoxication saturnine, l'atrophie des papilles rien que par une altération des parois artérielles, des artères nourricières du nerf optique sans trace de névrite, ainsi qu'il en est dans notre cas.

Nous croyons que la papille atrophiée de quelqu'un qui est

1. Blau, *Diagnostic et traitement des maladies avec symptômes de mort imminente.*

empoisonné par le plomb peut présenter l'aspect d'une atrophie par névrite, alors même qu'il n'y a pas eu de névrite, mais seulement œdème du nerf optique, œdème consécutif à l'altération vasculaire, qui donne alors des effets tumultuaires soit à cause du degré de l'intoxication, soit à cause du grand nombre de vaisseaux qui sont atteints en même temps, soit à cause de conditions individuelles.

A l'appui de la possibilité de ces altérations, indépendamment de l'albuminurie, nous rappéllerons ici le cas déjà cité de M. Meyer, où l'on trouva les lésions de la papille et de la rétine sans albuminurie.

Enfin on peut trouver dans le fond de l'œil un aspect qui puisse faire croire à l'existence d'une névrite ou d'une névro-rétinite chez un malade qui est en même temps albuminurique, mais dans ce cas il peut s'agir des deux manifestations sur deux organes différents d'une même cause principale, qui est pour nous l'altération vasculaire.

Dr JULES MELOTTI — Dr O. PARISOTTI

CONTRIBUTION

A L'ÉTUDE DU SIÈGE DES IMAGES ENTOPTIQUES

Par le Dr DEEREN

J'ai déjà tâché de prouver dans le travail qui a paru au mois de juin dernier dans le *Recueil d'ophtalmologie* et qui avait en vue d'élucider la question du siège des images entoptiques, j'ai tâché, dis-je, de prouver que le corps vitré ne pouvait être considéré comme donnant naissance aux spectres perlé, aqueux ou globulaire, ni à l'état physiologique, ni à l'état pathologique. Cependant M. le professeur Donders et M. Brewster ont avancé une théorie pour localiser les images entoptiques sur la rétine ou dans le corps vitré

M. Donders, au moyen d'un procédé simple, démontre avec beaucoup d'approximation, la distance des images entoptiques à la rétine et peut même reconnaître qu'elles sont suspendues les unes dans le voisinage immédiat de la rétine, les autres dans le corps vitré; que leur densité est inférieure à celle du liquide qui les renferme. M. Donders en arrive ensuite à parler de leur variété, à mesurer leur grandeur et leur distance à la rétine. D'un autre côté, M. Brewster, en plaçant devant l'œil un écran percé de deux ouvertures disposées comme celles de l'optomètre de Scheiner, c'est-à-dire, séparées par un intervalle plus petit que l'ouverture pupillaire. M. Brewster démontre mathématiquement que les images entoptiques sont situées soit sur la rétine, soit dans le corps vitré. MM. Donders et Brewster, pour démontrer leur théorie, doivent se placer dans une condition tout à fait spéciale, qui en détruit toute la valeur. L'écran, percé d'un petit trou d'épingle, est placé à 15 millimètres en avant de l'œil, c'est-à-dire au foyer antérieur même; or, du moment que l'écran percé d'une ouverture est placé au foyer antérieur de l'œil, il est de la dernière évidence que les rayons parallèles se réuniront au foyer postérieur ou près de son voisinage, et avec cette disposition spéciale de l'écran, je suis d'accord avec M. le professeur Donders, que les images entoptiques, d'après les lois de la réfraction, doivent se trouver sur la rétine ou dans les couches postérieures du corps vitré; il en sera de même de tous les objets placés dans la même condition spéciale. MM. Donders et Brewster ont démontré uniquement la réfraction de l'œil et les images entoptiques ne se peignent sur la rétine ou dans le corps vitré que parce que l'écran percé d'une ouverture est placé au foyer antérieur de l'œil. La théorie de MM. Donders et Brewster est donc vicieuse par son point de départ. Quand on place l'écran au foyer antérieur de l'œil, les rayons parallèles vont se réunir au foyer postérieur, c'est parfait au point de vue de la réfraction mais l'écran ne fait pas corps avec l'œil; l'écran est distant de l'œil de 15 millimètres; pour avoir le siège réel des images entoptiques, il faudrait tenir

compte de cette distance et retrancher celle-ci de la longueur moyenne de l'œil, et avec cette correction apportée à la théorie de M. Donders, les images entoptiques se trouveraient localisées au niveau de la cornée, de l'humeur aqueuse; si les images entoptiques apparaissent avec tant d'éclat, c'est qu'elles sont grossies par le cristallin; puisque leur siège mathématique est l'humeur aqueuse, la cornée, ce grossissement effectué par le cristallin n'a rien de surprenant. Quand le cristallin se sclérose avec l'âge ou qu'il y a commencement de cataracte, la lumière qui doit traverser ce cristallin est tamisée, et alors les images entoptiques apparaissent dans les conditions d'éclairage ordinaires. M. Donders est tombé probablement dans cette erreur, parce qu'il aura cru que les images entoptiques pour impressionner la rétine devaient se trouver à une très petite distance de celle-ci. Cependant parmi les images entoptiques, il y a le spectre muco-lacrymal qui a son siège à la surface de la cornée; or, la cornée est à vingt millimètres en moyenne de la rétine et malgré cette distance de vingt millimètres, le spectre muco-lacrymal détermine dans le champ visuel des nuages, des cercles plus ou moins clairs qui se déplacent par le clignement des paupières et pour que ces nuages, ces cercles puissent se produire, il faut nécessairement que le spectre muco-lacrymal impressionne la rétine.

Dr Deeren.

DE LA GOUTTE OCULAIRE

Par le Dr ZYCHON

(FIN)

IX. — GLAUCOME

Beer et Benedikt sont les premiers qui ont montré les relations qui unissent le glaucome à la goutte. Leur opinion a été confirmée plus tard par les auteurs qui se sont occupés de cette question.

Sichel père, qui étudiait les relations du glaucome avec la goutte, rapporte dans le tome VI des *Annales d'oculistique* de 1843, une observation bien intéressante à ce point de vue : il s'agit d'un jeune homme, arthritique avéré, dont le père était arthritique aussi; ce malade eut un glaucome à l'œil gauche et les accidents goutteux qu'il présentait, disparurent aussitôt. Cinq mois plus tard, il eut une attaque de goutte très douloureuse dans l'un des genoux; l'œil droit est pris de glaucome à son tour et l'arthrite du genou disparaît.

Sur onze observations de glaucome qu'il cite dans son mémoire, il en est cinq qui se rattachent très manifestement à la goutte.

De Græfe constata que le système vasculaire de l'œil présentait des altérations particulières identiques à celles du système vasculaire général; il chercha même à établir que le glaucome était une maladie consécutive à la *dégénérescence athéromateuse* des parois artérielles.

Pamard dans sa thèse sur le glaucome s'exprime ainsi : « Pour ma part, la plupart des malades atteints de glaucome que j'ai observés étaient manifestement arthritiques et je serai très fortement porté à admettre avec la plupart des

Allemands, que le glaucome n'est qu'une manifestation locale de la maladie constitutionnelle, l'arthritisme ».

Aujourd'hui il ne peut plus y avoir de contestation à ce sujet et nous nous rangeons absolument à l'opinion de ceux qui, avec notre maître le Dr Galezowski, considèrent le glaucome comme une manifestation de la diathèse goutteuse.

Sans nous arrêter plus longtemps sur les différentes théories du glaucome telle que l'hypersécrétion exagérée des liquides intra-oculaires ou celle qui voudrait expliquer sa pathogénie par un spasme non encore démontré des artères de la rétine, nous rappellerons que l'opinion admise à l'heure présente est la suivante: le glaucome semble être dû à un obstacle apporté à la filtration des liquides intra-oculaires. Les voies de filtration étant obstruées, les liquides ne peuvent transsuder, ils continuent pourtant à se former dans l'enveloppe membraneuse de l'œil et la tension du globe augmente.

Cette opinion repose sur les travaux de Schwalbe, de Leber, de Knies, travaux anatomo-physiologiques qui ont fait découvrir les voies de filtration de l'œil. Ces recherches ont démontré que les diverses espaces lacunaires et virtuels de l'œil communiquent les uns avec les autres. La chambre antérieure communique par l'intermédiaire des trabécules de Fontana et du canal de Schlemen avec les veines ciliaires antérieures et le tissu sous-conjonctival de cette région; cette communication de la chambre antérieure avec les veines n'est pas directe, mais les liquides migrateurs passent par diffusion.

La théorie actuelle du glaucome s'appuie encore sur les faits cliniques : De Wecker dans les *Annales d'oculistique* de mars-avril 1878 page 128, dit que si les voies de filtration de l'œil sont insuffisantes ou annulées, la première fluxion congestive venue augmentera la sécrétion des liquides intra-oculaires et la tension augmentera avec elle. De là l'effacement de la chambre antérieure, l'abolition de la vision, le refoulement antéro-postérieur de la pupille optique, la pulsation artérielle spontanée, etc.

Le processus goutteux ne favorise pas seulement l'éclosion du glaucome simple, mais encore quelques-unes de ses variétés, principalement la variété hémorragique.

Le glaucome hémorragique est en effet assez fréquent chez les goutteux; la tendance hémophilique est ici plus qu'exagérée. Au début, on observe une quantité d'apoplexies rétiniennes, se présentant sous la forme de taches rouges à extrémité effilée en flammèches, siégeant le long des vaisseaux. Il y a des douleurs ciliaires très violentes et une augmentation de la tension intra-oculaire.

Avec les connaissances que nous possédons actuellement sur les résultats pathologiques de la diathèse goutteuse, nous pourrions peut-être essayer d'expliquer pourquoi cette dernière peut provoquer au nombre de ses accidents, celui que l'on considère comme un des plus terribles: le glaucome.

Il est nécessaire pour cela d'entrer dans quelques détails anatomiques et physiologiques :

L'œil est entouré d'une coque fibreuse peu extensible, qui change de caractère au pôle antérieur pour devenir transparente. En arrière cette membrane fibreuse se continue directement avec l'enveloppe externe du nerf optique; cette dernière se confond à son tour avec la dure-mère intracrânienne et prend une insertion solide au pourtour du trou orbitraire. Tout le contenu de l'œil et le nerf optique sont donc enfermés dans une enveloppe commune à travers laquelle doivent s'exécuter tous les échanges nutritifs endosmo, exosmotiques, indispensables à la nutrition du globe de l'œil. Du jour où l'équilibre entre l'écoulement et la production des liquides est rompu, des accidents surviennent et donnent lieu au glaucome. Les travaux récents semblent prouver que les voies de filtration de l'œil siègent au niveau de la région où la sclérotique change de texture pour devenir cornée transparente. C'est à ce niveau que la fibreuse scléroticale peut voir à une certaine époque de la vie sa constitution histologique changée, soit par un manque d'élasticité, soit par des dépôts d'urates et de sels calcaires. Le glaucome éclate en effet à un moment, où les tissus fibreux se modifient dans

leurs qualités physiques et où ils deviennent le siège de manifestations diathésiques. Il est aisé de comprendre alors pourquoi le processus goutteux peut s'attaquer à l'enveloppe fibreuse de l'œil et du nerf optique.

Mais il y a d'autres considérations anatomiques qui pourront peut-être nous faire rapprocher l'organe de la vue des articulations, où les manifestations goutteuses sont si fréquentes.

Le long de l'enveloppe fibreuse qui entoure l'œil et le nerf optique se trouve un espace lymphatique rempli d'un liquide qui subit sans cesse des déplacements. De plus, la chambre antérieure communique par des espaces lymphatiques avec la face interne de la sclérotique et avec les espaces intervaginaux du nerf optique, lesquels communiquent directement avec la cavité cranienne et le liquide encéphalo-rachidien. Nous sommes donc en présence d'une masse liquide, enfermée dans des espaces recouverts d'épithélium et qui est en mouvement continuel, grâce aux différents déplacements du contenu oculaire et du nerf optique. Ces déplacements sont représentés par la mobilité extrême du globe oculaire, les alternatives de courbure plus ou moins prononcées du cristallin, les contractions et dilatations pupillaires; il se produit là des mouvements très variés de rotation, de glissement, de frottement, mais à la condition seule que les liquides qui lubréfient les surfaces endothéliales ne soient pas altérés dans leur composition. Si en effet leur composition chimique vient à changer, sous l'influence de la goutte par exemple, les différents tissus qui seront en contact avec eux s'enflammeront, et on assistera alors à l'évolution de telle ou telle affection diathésique, glaucome, iritis, irido-choroïdite, sclérite, etc...

X. — THROMBOSE ARTÉRIELLE RÉTINIENNE

Nous savons que la thrombose artérielle est due à un travail pathologique provoquant une modification particulière de la tunique interne des artères, amenant ce qu'on appelle l'endartérite.

Cette endartérite peut être aiguë ou chronique. Nous lisons dans les *Leçons Cliniques* du professeur Peter : « L'endartérite aiguë ou proliférante est caractérisée par un gonflement de la tunique interne sous forme de plaques saillantes plus ou moins étendues, en général circulaires; leur couleur est soit rosée, soit transparente, soit opalescente; la consistance est élastique et molle, comme gélatineuse. Les plaques de prolifération sont constituées par des cellules plus ou moins sphériques qui ont tous les caractères de cellules embryonnaires. La phlegmasie n'épargne pas non plus la tunique externe du vaisseau et, dans toute endartérite, il y a périartérite sur toute l'étendue de la partie malade. Entre l'endartérite chronique et aiguë il y a tous les intermédiaires comme lésions anatomo-pathologiques.

Mais dans les modifications pathologiques des artères, les auteurs ont distingué la *métamorphose graisseuse* ou *athérome* et l'endartérite chroniqne. Toutes les cellules de nouvelle formation de la membrane endartérielle sont vouées à la transformation graisseuse. La substance fondamentale de la lésion éprouve deux altérations distinctes.

Tantôt, c'est une destruction moléculaire et un ramollissement; les cellules graisseuses disparaissent alors et laissent à leur place une cavité appelée *foyer athéromateux*.

Tantôt, au lieu de se ramollir, la substance fondamentale se condense et est envahie par des granulations calcaires (infiltration calcaire).

« Les conséquences de ces lésions sur le sang, c'est de le coaguler et de l'adultérer. Le sang ne reste fluide qu'à la condition de circuler sans cesse et sans obstacle; autrement

il se coagule. Si la coagulation se fait dans un gros vaisseau, le caillot pourra rester en place quelque temps, puis être emporté à la fin pour produire une embolie. Si la coagulation a lieu dans un petit vaisseau artériel, l'adhérence est définitive et l'oblitération de l'artère en sera tôt ou tard la conséquence, par addition successive et nécessaire de nouvelles couches fibreuses. C'est alors une thrombose qui a lieu. Le résultat est le même, que ce soit une embolie ou une thrombose; la nutrition et la fonction cessent dans l'organe ou la portion d'organe dont l'artère est oblitérée » (Peter, *loco citato*).

L'artérite chronique, l'artério-sclérose, l'athérome, formant les différents degrés du même processus inflammatoire chronique, se rencontrent toujours à l'autopsie des goutteux.

Tous les auteurs s'accordent à dire que les lésions artérielles chroniques sont dues à la vieillesse et à l'alcoolisme, puis à certaines diathèses, comme l'arthritisme et la syphilis. « Sur dix sujets, dit Bichat, on en rencontre au moins sept qui présentent des incrustations calcaires au delà de la soixantième année. » Mais dans ce cas, comme la vieillesse est souvent doublée d'athritisme, on ne sait plus quelle part étiologique revient à l'âge ou à la diathèse. « Or, ces lésions artérielles, dit M. le professeur Peter, se rencontrent aussi chez les jeunes sujets; elles sont là l'expression d'une altération générale de l'individu, se manifestant naturellement et prématurément par le fait de la diathèse. Tous les observateurs ont signalé la fréquence, la généralisation et l'apparition prématurée de l'athérome artériel dans la goutte et le rhumatisme. Dans tous les cas où M. Gueneau de Mussy a rencontré cette lésion chez de jeunes sujets, ceux-ci avaient subi des attaques antérieures de goutte ou de rhumatisme ou avaient été exposés aux causes productrices de ces maladies ou enfin étaient de race diathésique, c'est-à-dire que leurs ascendants avaient présenté des manifestations goutteuses ou rhumatismales » (*Leçons cliniques*, 1877). Ces diverses considérations ont fait faire à M. le professeur Peter la distinction entre les

vieillards dont le système artériel n'est pas entaché de sclérose et les jeunes sujets qui en sont atteints et qui sont pour cela de précoces vieillards. Cazalis avait donc eu raison de dire que l'on a l'âge de ses artères.

Bien que la dégénérescence scléreuse des artères soit admise par tous les auteurs en tant que manifestation de la diathèse atrhritique, la démonstration chimique de la nature goutteuse de ces lésions n'a pas toujours été faite.

Garrod a examiné les concrétions calcaires qui tapissaient l'aorte chez quelques goutteux porteurs d'énormes tophus et n'a pu constater la présence de l'acide urique; il a trouvé seulement des cristaux de cholestérine. D'autres observateurs ont été plus heureux que lui et ont pu déceler une certaine quantité d'acide urique dans les concrétions de l'aorte thoracique : nous citerons Mazuyer[1], Landerer, Bence Jones[2], Bramson[3]. Landerer[4] a trouvé dans un dépôt intra-aortique d'un goutteux 14 p. 100 d'acide urique; les autres substances étaient représentées par du phosphate et du carbonate de chaux, du carbonate de magnésie.

L'influence de la diathèse goutteuse sur le système artériel étant presque démontrée, il n'est rien d'impossible à ce que cette influence puisse se faire sentir sur les dernières ramifications de certaines branches artérielles, au rang desquelles les vaisseaux rétiniens tiennent une place assez grande dans cet ordre de lésions. Il n'est pas très rare en effet d'observer des thromboses rétiniennes chez des sujets goutteux, au même titre qu'on peut trouver chez eux, comme la clinique nous l'enseigne, des scléroses et des oblitérations dans les artères terminales du rein.

Nous avons eu l'heureuse occasion l'année dernière d'examiner avec notre maître le Dr Galezowski une malade dont nous rapportons l'observation ci-dessous :

1. *De la présence de l'acide urique dans le sang, considéré comme cause de la goutte* (*Arch. génér. de méd.*, t. XI, p. 132).
2. *The Lancet*, 1856, p. 98.
3. *Zeitsch. f. ration. Medic.*, 1845, t. III.
4. *Buchner's Report*, 1847, t. XIV, p. 60.

OBSERVATION

Endartérite rétinienne goutteuse; thrombose.

Mme B..., âgée de cinquante-quatre ans, demeurant à Paris, de bonne et forte constitution, éprouve depuis trois ans, par moments, des étourdissements et des fourmillements au bras droit; par moments aussi, elle éprouve une certaine difficulté pour parler. Elle vient consulter le 16 octobre 1884. Sa vue, dit-elle, s'affaiblit de plus en plus depuis un an; tout à coup le 1er septembre, la vue de l'œil s'est perdue au point qu'elle ne peut plus continuer son travail. Cet accident est survenu après une crise violente de goutte que la malade a eu pendant un mois au pied gauche, aux deux orteils. C'est du reste la seconde attaque de goutte.

A l'âge de quarante-deux ans, cette dame a eu plusieurs attaques de coliques hépatiques très violentes avec des vomissements et une inflammation intestinale particulière que le médecin habituel de la patiente avait appelée *entérite goutteuse.*

A l'âge de quarante-huit ans, la ménopause survint et fut suivie d'accès très violents de migraine venant tous les mois et durant trois ou quatre jours chaque fois. Quelques-unes de ces crises d'hémicranie étaient accompagnées de troubles visuels spéciaux avec hémianopsie, phénomènes lumineux, éclairs et zigzags et beaucoup d'autres symptômes de la migraine ophtalmique.

A l'examen de notre malade, nous avons constaté qu'elle ne pouvait pas même lire le caractère 50; son champ visuel n'est pas perdu, mais sur le côté gauche les objets paraissent noirs.

A l'ophtalmoscope, voici ce que nous constatons : du côté externe à l'image droite, il y a de larges taches hémorragiques le long de la branche principale qui s'étend sur cette région. La papille est physiologique et les hémorragies n'empiètent pas sur son bord marginal. Lorsqu'on comprime l'œil, on

voit un battement artériel très prononcé sur tous les vaisseaux de la partie supérieure de la pupille, tandis que du côté de l'artère qui se rend à l'hémorragie, on ne voit pas de pulsation malgré la plus forte pression que l'on exerce sur l'œil.

Un traitement approprié fut institué, et six semaines après, nous constatons qu'une partie des hémorrhagies s'est résorbée; il y a maintenant des taches exsudatives à la place de l'ancien épanchement. La malade peut lire les caractères numéro 30 et voit toutes les couleurs.

Dans cette observation, la thrombose s'est produite dans une branche artérielle terminale et dont l'examen nous est accessible. Mais l'oblitération vasculaire peut se faire dans une région beaucoup plus éloignée du globe de l'œil, dans une artériole intra-cérébrale. Le caillot formé sur place vient alors bloquer tel ou tel département cérébral, abolir la circonscription nerveuse et il se produit alors de l'hémianopsie définitive avec toutes ses variétés. Elle peut être binoculaire, verticale, horizontale, monoculaire, ou bien n'intéresser qu'un ou plusieurs secteurs dans le sens vertical ou oblique.

Dans le recueil d'ophtalmologie de juin 1880, le Dr Bellouard définit ainsi l'hémianopsie. « C'est un symptôme et non une maladie. C'est un symptôme d'un état morbide intracranien; il consiste en une anesthésie symétrique, totale ou partielle, absolue ou relative, dans la moitié correspondante de chaque rétine, tantôt pure, tantôt compliquée d'autres troubles cérébraux ou oculaires. Il y a alors perte plus ou moins durable de la moitié opposée du champ visuel. »

Enfin nous ne voudrions pas terminer ce chapitre sans dire que M. Galezowski a rencontré plus d'une fois chez des goutteux des lésions intra-oculaires ayant toutes les apparences des embolies, mais que l'on doit considérer, à cause de l'absence de signe stéthoscopique du côté du cœur, comme des thromboses.

L'observation suivante vient à l'appui de cette opinion.

OBSERVATION

M. X.., âgé de cinquante-six ans, inscrit sous le numéro 17896, présente en janvier 1882 une oblitération de l'artère centrale de l'œil droit avec atrophie papillaire consécutive survenue en août 1881. A l'âge de vingt-cinq ans, il était très sujet aux hémicrânies et, pendant sept années, il avait tous les mois des épistaxis abondantes. Les céphalalgies étaient très intenses et revenaient tous les huit jours. Depuis 1879, il n'a plus de migraines. Il y a vingt ans, le malade commença à devenir sourd et la surdité a augmenté peu à peu. En 1881, il eut de nouveau des épistaxis à répétition. L'œil gauche est atteint de névrite avec une diminution notable de l'acuité visuelle. Le malade a la gravelle. Le Dr Dumontpallier, appelé pour examiner l'état général, reconnut que c'était un arthritique avec athérome artériel généralisé ; les valvules mitrales et sigmoïdes aortiques ne présentaient aucun signe de rétrécissement ou d'insuffisance; le rein était atteint de néphrite interstitielle. Le Dr Robin ne trouva pas d'albumine dans les urines.

La thrombose artérielle est donc souvent accompagnée d'hémorrhagies rétinienne ; mais il arrive souvent que l'on trouve des hémorrhagies rétiniennes monoculaires sans suffusion séreuse et, dans ce cas, il faut toujours penser à la diathèse goutteuse.

XI. — MIGRAINE OPHTALMIQUE

Cette affection, peu connue il y a encore quelques années, est aujourd'hui considérée comme une véritable entité morbide possédant des caractères qui lui sont particuliers. Cette maladie curieuse, capable d'induire en erreur même le plus expérimenté, capable de faire croire souvent à une altération commençante et irrémédiable des centres nerveux, est comme son nom l'indique une maladie nerveuse, mais sans lésion, c'est une véritable névrose de l'œil.

Les renseignements que nous possédons sur ce sujet sont peu nombreux et ne nous ont été fournis que par des hommes de science qui ont été sujets à cette névrose.

Wollaston, dans ses *Physiological Transactions*, 1824, a le premier bien décrit une *hémiopie périodique* dont il fut atteint lui-même. Son traité fut traduit par Arago qui y ajouta quelques observations personnelles[1].

Parry[2] a décrit certains troubles visuels survenant pendant la migraine classique.

Piorry[3] fait de la migraine ophtalmique un syndrome particulier de la migraine vulgaire; il décrit le scintillement d'une façon exacte et donne à la maladie le nom d'*irisalgie*.

Brewster[4] et Airy[5] décrivent aussi leurs propres accès d'hémiopie périodique.

Quaglino, dans les *Annali d'Ottalmologia*, 1871, a étudié spécialement un cas de migraine accompagnée d'amblyopie et il dit avoir trouvé des stases veineuses de la rétine.

Le premier travail complet qui ait été fait est la thèse du Dr Dianoux, Paris 1875, où il rapporte les symptômes qu'il a observés sur lui-même.

En 1878 parut dans les *Archives générales de médecine* un mémoire de notre maître le Dr Galezowski qui a donné à la maladie le nom de *migraine ophtalmique*.

La névralgie hémicranieune est fréquente chez les goutteux; il n'y a rien d'extraordinaire à voir la localisation névralgique dans le globe oculaire. Du reste, dans la série d'observations que nous mettrons plus loin sous les yeux, les rapports de la migraine ophtalmique avec la goutte seront plus qu'évidents.

Le syndrome clinique qu'on appelle migraine ophtalmique

1. *Annales de chimie*, t. XXII, p. 100, 1824.
2. *Collections from the unpublished Writings, edited by his son*, vol. I, p. 557, 1825.
3. *Mémoire sur la migraine*, 1831. — *Traité de médecine pratique*, t. VIII, p. 75.
4. *Philosophical Magazine*, June 1865, p. 503.
5. *Philosophical Magazine*, July 1865.

[illegible] sensibilité [illegible] dans les premiers soins, [illegible] personnes.

Gelstrahlen. La seconde [illegible] *Gelstrahlen* des troubles visuels.

Tandis [illegible] sensations [illegible] [illegible] visuelles. [illegible] [illegible] [illegible]

du champ visuel et tout disparut dans l'espace de quelques secondes, la vue s'était complètement rétablie et je pus me convaincre en prenant un livre que mon acuité visuelle était redevenue ce qu'elle était avant. »

D'autres fois, les malades ont la sensation d'un feu d'artifice, d'une gerbe d'étincelles, d'un globe de feu plus ou moins grand. Ou bien « c'est une roue dentée rouge, blanche ou phosphorescente, qui est animée de vibrations très rapides et en même temps d'un mouvement de rotation incomplète autour de son centre; peu à peu la roue s'élargit, son centre s'obscurcit et les angles de la roue ressemblent aux angles d'un plan de fortifications; à mesure que le cercle s'ouvre et s'élargit, le malade finit par ne plus voir que la partie externe sous forme d'une ligne brisée lumineuse dont les angles continuent à trémuler jusqu'à ce que tout disparaisse[1] ».

Ces caractères n'existent pas toujours, parfois le scintillement est vague, diffus, comparable à une « ondulation vaporeuse » (Gabrowski); d'autres fois ce sont des zigzags, des lueurs colorées; quelquefois même tout se borne à une photophobie passagère, on a du larmoiement (migraine lacrymale ophtalmique).

Souvent le malade accuse des douleurs périorbitaires, une sensation de tension, d'endolorissement du globe oculaire; il semble au malade que l'œil est comprimé d'une façon continue, qu'il vient de recevoir un choc violent, que l'œil est tiré hors de l'orbite avec une pince; les comparaisons sont variées suivant les malades.

L'hémicrânie succède à ces troubles visuels au bout d'un temps variable de quelques secondes à une heure et même plus. Elle s'accompagne de sensations vertigineuses, de pesanteur pénible à l'épigastre, de nausées, et la scène se termine souvent par des vomissements.

Quaux aux désordres de la parole et aux troubles sensitifs et moteurs, ils apparaissent d'habitude en même temps que

1. Raullet, *Thèse de Paris*, 1883.

les phénomènes visuels. Souvent, il ne s'agit que d'un simple embarras de la parole; d'autres fois pourtant c'est de l'aphasie vraie, plus ou moins complète, avec ou sans agraphie. Ces troubles coïncident souvent avec des troubles parétiques du membre supérieur droit surtout : fourmillement, engourdissement de la main et du bras, tremblement. C'est alors que le diagnostic est plus qu'important, et cela nous remet en mémoire le cas de ce malade, jeune encore, qui venait tout récemment consulter notre maître pour des accidents visuels et paralytiques. Ces derniers avaient été attribués par un médecin distingué à une affection cérébrale ou cérébelleuse, le diagnostic de migraine ophtalmique fut porté, et le pronostic changea du tout au tout.

OBSERVATION I (*personnelle*)

V..., âgé de dix-sept ans, est issu de famille goutteuse. Le père a eu pendant plus de vingt ans de la dyspepsie, des vomissements, des migraines à répétition atroces, la maladie de Dupuytren, des hémorrhoïdes, de la sclérose artérielle, du sable rouge dans ses urines. La mère a des migraines, des coliques hépatiques.

Le malade, sujet aux migraines depuis plus de cinq ans et aux épistaxis fréquentes sans cause appréciable, a de plus des névralgies sus-orbitaires et dentaires passagères. Plusieurs fois pendant ses études, il a été pris de douleurs intolérables dans l'œil droit avec hémicrânie consécutive; il a eu deux crises en un an; ayant cessé son travail et fermé l'œil gauche, il aperçut une tache noire sur les objets. Tout à coup, dans le champ visuel externe de l'œil droit, il vit une flamme brillante qui s'élevait, descendait, en produisant un scintillement très pénible dont le malade s'inquiéta beaucoup. Puis peu à peu, tout disparut, des nausées survinrent et la crise se termina par des vomissements abondants. — Myopie. 2 D.

OBSERVATION II

M. P..., âgé de cinquante et un ans, inscrit sous le numéro 17709 du registre d'observation de notre maître, a la migraine vulgaire tous les deux mois. Jusqu'à quarante-huit ans, il a eu des douleurs à l'occiput et aux tempes, des dyspepsies douloureuses, avec vomissements. Il y a quatre ans, il eut pendant deux mois un scotome central des deux yeux; à la fixation, les objets lui paraissent ondulés; les lettres sautent et cela l'empêche de lire; il voit des zigzags lumineux. Les parents sont goutteux et graveleux. Lui-même a la gravelle.

OBSERVATION III

Mme M..., inscrite sous le numéro 18120, a eu en décembre 1881 des vertiges quotidiens et dans l'obscurité elle avait la sensation de lumière, de feu. Tous les quinze ou vingt jours, souvent tous les jours, elle avait des névralgies céphaliques durant vingt-quatre ou quarante-huit heures.

Depuis janvier 1882, elle a un scotome central de l'œil droit. Goutte dans la famille.

OBSERVATION IV

Mme G..., âgée de soixante-quatre ans, inscrite sous le numéro 18195, a une migraine ophtalmique de l'œil gauche et une cataracte périphérique. Elle a eu des migraines vulgaires jusqu'à l'âge de cinquante ans, époque à laquelle les menstrues se sont arrêtées. Depuis trois ans, elle voit des lumières quelquefois pendant toute une journée. La vision est normale. Sable urique.

OBSERVATION V

Mme F..., âgée de cinquante ans, inscrite sous le numèro 18400, a la migraine ophtalmique sans migraine ordi-

naire. Depuis dix ans, tous les deux ou trois jours, elle a des vertiges avec nausées. Elle voit des éclairs, elle est aveugle pendant une minute; elle voit un brouillard qui disparaît après la crise de bas en haut. Dyspepsie; douleurs articulaires aux orteils. Myopie.

OBSERVATION VI

Mme B..., âgée de cinquante-huit ans, inscrite sous le numéro 19657, a la migraine ophtalmique depuis trois ans. La crise dure trois, quelquefois six jours de suite. Elle voit des éclairs et a la sensation d'une pluie de perles très brillantes. Jusqu'à quarante ans elle a eu des migraines céphaliques avec vertiges. Sable urique. Coliques hépatiques. — Engourdissement du bras.

OBSERVATION VII

M. J..., âgé de trente-six ans, inscrit sous le numéro 20321, a une migraine ophtalmique depuis l'âge de neuf ans, survenant deux fois par mois. La crise dure une demi-heure. Éblouissement avec hémianopsie, scotome, au côté temporal à droite ou à gauche, fourmillement du bras, côté opposé, pendant une minute et demie; embarras de la langue, aphasie passagère, céphalalgie, vomissements. Mère migraineuse. Sa fille a eu des migraines à l'âge de cinq ans.

OBSERVATION VIII

M. X., âgé de trente ans, inscrit sous le numéro 21298, a une migraine ophtalmique avec scotome à droite. L'accès a eu lieu sans céphalalgie; les mouvements de l'œil étaient seuls douloureux; sensation d'éclairs, de gerbe de feu à la région temporale; douleurs vives au sourcil. L'œil gauche est atrophié partiellement à la suite d'une blessure par capsule. Plaie de l'iris, cataracte traumatique opérée. Sable urique. Mère et frère migraineux.

Par l'exposé de ces quelques observations, il est facile de voir pourquoi nous considérons la migraine ophtalmique comme une névrose la plupart du temps goutteuse, puisqu'elle se rencontre à chaque pas liée à des accidents goutteux. Or tout le monde verra là, nous le pensons, qu'il y a plus qu'une simple et heureuse coïncidence; en effet, les faits d'observation sont assez nombreux pour que l'on doive en tirer une déduction scientifique, et pour notre part, nous avons réuni en trois ans plus de cent cas d'amblyopie migraineuse se rapportant très nettement à la diathèse goutteuse.

Le traitement par le régime, les alcalins et le salicylate de soude surtout, a paru améliorer quelquefois les malades.

XII. — PARALYSIE DES TROISIÈME ET SIXIÈME PAIRES

Nous ne dirons que quelques mots sur ces paralysies assez rares, du reste; mais nous ferons remarquer en passant que, dans certains cas, la goutte agit sur tel ou tel point de l'organisme à la façon de la syphilis. Celle-ci, en effet, provoque très souvent, ainsi que la glycosurie, des paralysies musculaires qu'un traitement approprié peut faire disparaître.

Le processus goutteux est souvent la cause déterminante de certaines paralysies, comme le démontrent les faits d'observation publiés par M. Galezowski.

OBSERVATION I

M. W..., âgé de soixante ans, a eu plusieurs fois des attaques de névralgie sciatique ainsi que de nombreuses attaques de goutte. Plus tard, il a eu pendant quinze jours une paralysie de la sixième paire droite. Aucun antécédent à incriminer, tel que syphilis, ataxie locomotrice, refroidissement, tumeur cérébrale.

OBSERVATION II

Mme X..., âgée de soixante-cinq ans, a depuis longtemps des gastralgies et des crises de goutte articulaire; jamais d'autres maladies. Le 1er mars 1878, elle est atteinte d'une paralysie de la sixième paire gauche. Traitement par le salicylate de soude et les sudations. Le 22 avril, elle est tout à fait guérie.

M. R..., âgé de quarante-huit ans, a depuis quelques années des attaques de goutte tous les trois ou quatre mois. Le 29 août 1879, la nuit, après la cessation de la crise, il est pris de céphalalgie et de paralysie incomplète de la troisième paire, intéressant le muscle de l'accomodation et les fibres pupillaires. La mydriase est double totale. La lecture n'est possible qu'avec 4 D.

OBBSEVATION IV

M. X..., âgé de quarante et un ans, inscrit sous le numéro 18164, vient consulter en mars 1882. Il est atteint d'une paralysie de la sixième paire gauche depuis le 18 novembre 1881. Comme antécédents il a eu en 1864 des rhumatismes articulaires aigus. En 1870 et en 1871 il a eu des gonflements douloureux dans toutes les jointures. Depuis il a eu deux fois des attaques de goutte au pied. Son père est goutteux; sa grand'mère et sa tante maternelle sont aussi goutteuses.

L'analyse des urines faite par le Dr Robin a donné comme résultat : densité 1020; acidité très grande; pas de sucre; pas d'albumine; acide urique 64 centigrammes par litre.

CONCLUSIONS

Nous avons vu comment la goutte, maladie générale, constitutionnelle, s'attaque tout particulièrement à l'organe de la vision, soit primitivement, soit secondairement. Son influence sur l'œil s'explique aussi facilement que son

influence sur les autres organes ou les diverses parties constituantes de notre organisme.

Pour nos résumer, nous rappellerons que le processus goutteux s'attaque :

1° Aux téguments palpébraux, à la conjonctivite palpébrale, pour donner lieu à l'eczéma sec, à la lithiase des paupières, à une conjonctivite spéciale;

2° A la cornée transparente, pour donner lieu à la dégénérescence calcaire de l'épithélium;

3° A la sclérotique, membrane fibreuse, analogue aux tissus fibreux périarticulaires, pour donner lieu à des sclérites simples ou compliquées;

4° A l'iris et à la choroïde, pour donner lieu à des iritis, des irido-choroïdites et des choroïdites spéciales;

5° Au cercle ciliaire, pour rompre l'équilibre dans le mouvement des liquides de l'œil et produire le glaucome, surtout le glaucome hémorrhagique;

6° A la rétine, dont les lésions sont représentées par des exsudats caractéristiques;

7° Au cristallin, dont la sclérose a un aspect et une marche qui lui sont propres dans la goutte;

8° Enfin aux vaisseaux artériels intra-craniens ou intra-oculaires pour produire des thromboses, ces dernières visibles à l'ophtalmoscope; d'où résultent soit des hémianopsies totales ou partielles, soit une cécité plus ou moins complète, soit des paralysies musculaires variées.

Le traitement des affections goutteuses oculaires sera d'abord général; il consistera en purgatifs répétés, médicaments alcalins, sudorifiques et diurétiques. Le traitement local sera principalement antiphlogistique; les sangsues, les ventouses, les vésicatoires doivent être mis au premier rang; on leur adjoindra les myotiques, car les mydriatiques ne doivent être réservés que pour élargir le champ visuel dans le cas de lésion des membranes profondes.

On ne devra jamais oublier d'instituer un traitement énergique avant d'entreprendre l'opération de la cataracte chez un goutteux, car nous connaissons maintenant les résultats

désastreux que la goutte peut provoquer; l'extraction du cristallin par la méthode française est ici préférable.

Enfin le traitement chirurgical consistera en scarifications pour les sclérites, dans l'iridectonie et la sclérotomie cruciale pour le glaucome, surtout pour le glaucome simple.

Nous avons terminé la tâche que nous nous étions proposée; aucun travail complet n'avait été fait sur le sujet que nous avons traité; les médecins seuls ont décrit la goutte et les accidents qu'elle produit; les oculistes jusqu'à ce jour sont restés muets.

Nous croyons donc avoir accompli une œuvre utile en signalant des faits ignorés pour la plupart et nous espérons qu'elle provoquera des recherches ultérieures sur la question si intéressante de le goutte oculaire.

Dr Zychon.

BIBLIOGRAPHIE

REVUE DES JOURNAUX

Les thérapeutiques des maladies des yeux dans leurs rapports avec les maladies générales. — Le Dr Macnaughton Jones publie, dans « *The Practitioner* », une série d'articles sur la thérapeutique oculaire. En ce qui concerne les maladies des yeux dans leurs rapports avec les maladies générales, l'auteur dit que le pronostic et une grande partie du succès dans le traitement des affections locales dépendent d'une juste appréciation des influences qui contribuent à les produire et à les aggraver. Cette influence sur le traitement peut être mieux réalisée en classifiant les états morbides de l'œil les plus importants qui sont produits par les maladies des organes éloignés. En prenant le système digestif, nous trouvons, comme résultat du diabète, la cataracte, [illegible], la rétinitite, la névrite [illegible], l'hémorragie [illegible]. La goutte produit la conjonctivite, l'iritis, la rétinitite, l'hémorragie.

les infarctions. La diarrhée et la dysenterie produisent la cataracte. La congestion hépatique et l'ictère occasionnent divers troubles visuels, l'hyperémie rétinienne et l'hémorragie. Pendant la dentition ont lieu des états phlycténulaires de la conjonctive et de la cornée, des dégénérescences lenticulaires; tandis que plus tard la carie dentaire provoque différents troubles réflexes, comme par exemple le mydriasis et le myosis, l'amblyopie. La pupille est aussi affectée, et la congestion rétinienne peut avoir lieu par la présence de vers intestinaux.

En ce qui concerne le système circulatoire, nous trouvons des pulsations artérielles et veineuses dans les vaisseaux rétiniens, l'hyperémie rétinienne, l'hémorragie, les infarctions, le décollement, l'embolie de l'artère centrale, thrombose, la névrite optique, comme résultat des maladies cardiaques, principalement de la valvule centrale et l'hypertrophie. Les anévrismes aortiques et autres et les états athéromateux des artères provoquent des apoplexies rétiniennes et l'hémorragie intra-oculaire, et elles sont quelquefois accompagnées de myosis ou de mydriasis. L'albuminurie a à sa suite la rétinite albuminurique, la papillite, l'hémorragie rétinienne et le décollement, l'hyalite et l'hémorragie dans le corps vitré, le glaucome et l'atrophie optique. L'anémie, la chlorose et la leucémie dans leur forme aggravée et pernicieuse sont quelquefois accompagnées de la papillite, de l'hémorragie et de l'embolie de l'artère centrale. L'embolie peut aussi accompagner l'hématémèse violente, l'hémoptysie, ou la ménorrhagie. Les troubles de l'ovaire et de l'utérus occasionnent, beaucoup plus communément qu'on ne le pense, les lésions rétiniennes. Les désordres les plus aptes à affecter l'œil sont, l'ovarite, la menstruation supprimée, irrégulière et excesssive, les tumeurs utérines et l'état de grossesse. Ce dernier état, par la faible ou forte tension des vaisseaux sanguins, l'existence de l'albuminurie, l'excès de fibrine, l'irritabilité réflexe excessive du système nerveux, est productif de toutes les complications qui résultent de l'état albuminurique, tandis que la rétinite et la névrite optique, l'hémorragie, l'embolisme, l'hyalite, sont quelquefois causés par les désordres ovariens et menstruels.

Notes sur les progrès de l'ophtalmologie. — Au congrès annuel de l'Association médicale britannique qui vient d'avoir lieu à Cardiff, M. Power, le président de la section d'ophtalmologie et d'otologie, a fait un discours sur ce sujet. Après avoir fait allusion à l'histoire de l'ophtalmologie, et au progrès faits dans cette science, il présente quelques observations sur les nouveaux remèdes introduits dans la thérapeutique oculaire depuis quelques

années : l'ésérine, l'homatropine, la duboisine, le jéquirity et la cocaïne.

Le jéquirity. L'infusion du principe actif de l' « abrus precatorius » n'est pas en grande faveur en Angleterre, soit que les cas dans lesquels elle a été trouvée utile ailleurs n'étaient pas d'une nature aussi grave, soit que l'on n'ait pas su contrôler la violence de son action, soit que l'inflammation du sac lacrymal et l'ulcération de la cornée aient été produites, ou enfin que d'autres remèdes aient été trouvés aussi efficaces.

La duboisine a été d'un emploi douloureux et dangereux sans un avantage équivalent. Il n'en est pas de même avec les autres.

L'ésérine occupe un rang élevé dans la liste des remèdes de la chirurgie oculaire, et peut être rangée sur la même ligne que l'atropine et la cocaïne.

Avec ces trois remèdes seulement, le chirurgien oculiste peut faire beaucoup pour la guérison de plusieurs affections oculaires.

L'homatropine est un remède à employer lorsque l'on n'a besoin que d'une dilatation prompte et de courte durée de la pupille. Lorsqu'un relâchement complet n'est pas nécessaire pour déterminer les erreurs de réfraction, elle peut remplacer l'atropine.

La cocaïne. La découverte de la cocaïne surtout, paraît avoir ouvert une nouvelle ère. Depuis son introduction au commencement de l'année dernière, plusieurs petites opérations ont été faites sous son influence, et elle paraît admirablement adaptée aux opérations de cataracte sans iridectomie, qui peuvent être faites après quelques minutes de son application sans que le patient sente la moindre douleur.

En ce qui concerne l'action de ce médicament, l'orateur a attiré d'une manière spéciale l'attention sur les résultats importants d'une enquête expérimentale faite sur les propriétés de la cocaïne par M. Jessop de Saint-Bartholomew's Hospital, complétée par l'observation et l'expérience cliniques. De ces recherches, on est arrivé à la conclusion que la cocaïne agit essentiellement comme stimulant sur le système des nerfs du grand sympathique ; par conséquent elle produit la dilatation de la pupille, la constriction des vaisseaux sanguins, la diminution de la tension intra-oculaire, l'élargissement de la fissure palpébrale, et la protrusion du globe de l'œil. Les observations de M. Jessop sont intéressantes, elles ajoutent un anneau à la chaîne de preuves qui indiquent que le système sympathique est l'organe d'innervation des fibres dilatatrices de la pupille. M. Power a observé que les opérations qu'il a faites avec les premiers échantillons de cocaïne qu'il a eus à sa disposition ont été accompagnées de moins de douleur et aussi d'une moindre dilatation de la pupille que celles qu'il a faites avec des échantillons

d'une date plus récente. Ceci lui a fait se demander si ce fait peut être attribué à la mauvaise préparation résultant d'une plus grande demande pour cet alcaloïde, ou s'il peut être attribué à quelque variation dans la composition et l'activité des différents échantillons, ou, enfin, s'il est dû à la circonstance que la cocaïne produit plus d'anesthésie chez les uns que chez les autres.

Tout récemment, une communication a été faite à la société de physiologie de Berlin au sujet de l'influence de certains médicaments sur la pression intra-oculaire. Il a été démontré, par le moyen du manomètre mercuriel délicat, que la pression dans l'intérieur de l'œil d'un chat vivant était de 26 millimètres, variant avec l'état de la pression sanguine, et, après la mort, 10 millimètres. Il a été constaté aussi que par la stimulation du cinquième nerf la pression peut être portée à 200 millimètres. Ces récits ont été soutenns par plusieurs observateurs, mais il y a eu des différences considérables d'opinions en ce qui concerne l'action des alcaloïdes.

Le Dr Hôltzke a employé un double manomètre, et il a comparé la tension de l'œil auquel un alcoloïde a été appliqué, avec celle de l'œil opposé demeuré dans son état normal, et de ses expériences, il paraît que l'ésérine produit d'abord une augmentation considérable de la pression, et puis une diminution d'un point au-dessous du point normal. L'atropine au contraire diminue d'abord et puis augmente la pression intra-oculaire. Parlant de l'ophtalmie sympathique, M. Power faisait la remarque que, quoique plusieurs observations intéressantes qui contribuent à la solution de la question de l'étiologie de cette affection aient été faites, il y a encore, parmi ceux qui sont le plus capables de juger, une grande différence d'opinion à l'égard de la manière dont la maladie est propagée, divergence qui est probablement due aux différences réelles dans les différents cas, et, peut-être aussi a une observation incomplète. Ici, comme dans d'autres exemples, une solution de la question sera effectuée par plusieurs lignes convergentes de recherches. C'est seulement par ce moyen qu'on peut constater si elle est d'une nature réflexe, comme cela est soutenu par quelques auteurs; ou bien, comme d'autres le croient, si l'ophtalmie sympathique est une inflammation cheminant le long du nerf optique, ou le long des nerfs ciliaires; ou, d'autres encore croient que c'est une maladie septique secondaire due, soit à l'entrée dans l'organisme des micro-organismes par une blessure ou une maladie de l'œil opposé, ou comme une sorte d'empoisonnement du sang, le poison s'étant développé dans ou par la lésion de l'œil opposé. Combien il reste encore à faire à l'égard des causes qui mènent à la suppuration après l'opération ! Si excellentes et si

valables que soient les recherches et les expériences des professeurs Leber, Landmann et autres, en ce qui concerne ce sujet, il paraît qu'il manque quelque chose dans les expériences qui démontrent qu'un fragment de fer, d'acier, ou de plomb, introduit aseptiquement dans la chambre antérieure de l'œil, ne produit pas l'inflammation; qu'un fragment de cuivre, lorsqu'il est en contact avec l'iris, produit l'inflammation suppurative, mais pas s'il est fixé dans la lentille ou s'il est projeté dans l'humeur aqueuse, tandis que le mercure produit toujours cette forme d'inflammation.

Aniridie congénitale. — A une des dernières séances de la Société ophtalmologique de la Grande-Bretagne, M. Lang a présenté une mère avec son fils qui étaient atteints d'une maladie rare, l'aniridie congénitale. Chez les deux sujets, l'iris des deux côtés manquait. Ils avaient le nystagmus latéral. La mère avait une cataracte lamellaire à l'œil droit; l'œil gauche était cataracteux, et a été opéré, mais sans succès. L'enfant avait des striæ dans les deux yeux. La mère avait eu deux autres enfants, le deuxième avait eu l'aniridie, le garçon présenté était le troisième.

Dr Alex. Baggs.

Anomalie congénitale du pôle postérieur des yeux. — *Eine angeborene Anomalie am hinteren Augenpole*, par le Dr Bimbacher de Gratz, avec planche chromo-lithographiée (*Archiv. für Augenheilkunde de Pagenstecher, Knapp et Schweigger*, t. XV, 2e fasc). — Un homme de vingt et un ans, cultivateur, bien constitué, avait depuis son enfance la vue faible : cependant il apprit à lire et à écrire. Lorsqu'il fut appelé pour le service militaire, on eut l'occasion de constater l'état de ses yeux.

A l'aspect extérieur rien d'anormal : $V = \frac{6}{36}$. A l'examen ophtalmoscopique, intérieur transparent, pupille et vaisseaux rétiniens normaux.

A la place de la macula, on voit dans l'œil droit une tache ronde dont le diamètre est de une fois et demie celui de la pupille. Cette tache est bordée de pigment noir, son bord interne est dentelé. Le fond de la tache est en certains endroits blanc jaunâtre, en d'autres bleuâtre. Une barre de pigment le traverse horizontalement en haut. On aperçoit quelques pâles vaisseaux choroïdiens, entre les masses pigmentales. La pigmentation va en se dégradant vers la rétine. Les vaisseaux rétiniens passent autour de la tache; dans son aire on ne peut en apercevoir aucun. A gauche l'aspect est analogue : mais la pigmentation plus riche envahit le centre de la tache.

L'examen avec l'ophtalmoscope à réfraction fit constater que ces taches faisaient une saillie de cinq millimètres.

Le reste de l'œil est normal. Dr BOUCHER.

Étude sur certaines altérations ophtalmoscopiques du fond de l'œil dans le glaucome. — *Uber einige ophthalmoscopische Veranderungen auf dem Augenhintergrunde beim Glaucome*, par le professeur DOBROWOLSKY de Saint-Pétersbourg (*Archiv. für Augenheilkunde de Pagenstecher, Knapp et Schweigger*, t. XV, fasc. 2). — L'auteur tient à appeler l'attention sur la fréquence des traînées blanches qui se forment le long des fibres du nerf optique et de la rétine par suite du développement d'une périvasculite et qui s'accompagnent d'hyperchémie ou d'atrophie. Cette altération se présentait dans 20 p. 100 des cas observés. Il faut la rechercher par l'examen à l'image droite. Dans quatre cas, Dobrowolsky a déjà pu constater la périvasculite pendant la période prodromale du glaucome.

Dans un cas, on a pu suivre depuis le début de l'affection les formations de ce cercle jaune qui entoure la pupille dans les glaucomes confirmés. D'abord rouge foncé, hyperhémique et comme inflammatoire, ce cercle au bout de trois semaines a pâli et s'est rapproché de l'aspect jaune ordinaire. La mort du malade, survenue par suite d'une affection intermittente, est venue interrompre l'observation et n'a pas permis d'assister complètement à la période atrophique, caractérisée par la couleur jaune.

Dr BOUCHER.

Accommodation et jeu de la pupille. — *Accommodation und Pupillenspiel*, par le Dr J. WEIDLICH de Prague (*Archiv. für Augenheilkunde de Pagenstecher, Knapp et Schweigger*, t. XV, fasc. 2). — Après des calculs très minutieux d'optique physiologique, l'auteur conclut que le jeu de la pupille influe peu sur l'accommodation qui est produite toute entière par l'action du muscle ciliaire sur le cristallin. Dr BOUCHER.

De la relation quantitative entre le rétrécissement de la pupille et la diminution apparente de la myopie. — Par J. WEIDLICH de Prague (*Archiv. für Augenheilkunde de Pagenstecher, Knapp et Schweigger*, t. XV, fasc. 2). — Dans ce travail, l'auteur donne et discute une formule qui permet d'estimer cette relation par le calcul. Dr BOUCHER.

Un haut degré d'astigmatisme cornéen après extraction d'une cataracte. Amélioration par intervention opératoire.

— *Ein Fall von hochgradigen Hornhautastigmatismus nach Staasexstraction Besserung auf operativem Wege*, par le Dr Schiötz de Christiana (*Archiv. für Augenheilkunde de Pagenstecher, Knapp et Schweigger*, t. XV, fasc. 2). — Un maçon de trente-trois ans fut opéré d'une cataracte zonulaire de l'œil gauche, d'abord par discission, puis par extraction, en novembre 1882. Des masses corticales restées dans l'œil vinrent pendant la cicatrisation s'interposer entre les lèvres de la plaie et poussèrent le lambeau en avant jusqu'à ce que leur absorption se fut produite. A la guérison on constata un astigmatisme de + 19, 5 D à 83° par la mensuration avec l'ophtalmomètre Javal-Schiötz. A l'œil nu on reconnaissait du reste que la cornée dessinait une ellipse à grand axe vertical. Le kératoscope de Javal donnait le même résultat : $V = \frac{20}{100}$.

Le 1er février 1884, c'est-à-dire un an après l'opération, la réfraction était à peu près restée la même. Le 12 février on fit une incision perpendiculaire au diamètre le plus bombé avec le couteau de Græffe et à l'aide des pinces coupantes de Wecker on retrancha un petit lambeau. La plaie guérit sans réaction. Le 27 février on mesura de nouveau le degré de l'astigmatisme qui fut trouvé le même.

Le 1er mars on refit une nouvelle section de la cornée en ayant soin de retrancher un lambeau de la lèvre supérieure de la plaie.

Le 13 mars l'astigmatisme était réduit à 15, 75 D, d'après la mensuration ophtalmométrique.

Le 22 mars, nouvelle excision d'un lambeau cornéen avec incision des parties saines au delà de la cicatrice, et le 31 mars on constatait la réduction de l'astigmatisme à 11, 29 D. $V = \frac{20}{70}$.

L'astigmatisme continua encore à décroître. Le 22 avril il était de 9, 5 D. et le 12 août de 7 D. avec $V = \frac{20}{50}$. Cet état resta stationnaire.

L'auteur attribue la plus grande partie du bon résultat obtenu, moins à l'ablation de petits lambeaux de cornée, qu'à l'incision de la cornée dans le voisinage de la cicatrice, qui permit à la courbure anormale de se redresser en libérant les portions les plus tendues par la cicatrice. Dr Boucher.

Recherches cliniques sur l'action de la cocaïne en ophtalmologie. — *Klinische Untersuchungen über die Wirkung des Cocains in der Ophtalmologie*, par le Dr Br. Zieminski, assistant et professeur à l'université de Dorpat. (*Klinische Monatsblätter für praktische Augenheilkunde*, juillet 1885). — Ces recherches ont

été faites sur l'homme et sur les animaux et ont conduit aux résultats suivants: la cocaïne pour agir sûrement doit être employée à la dose de 8 à 10 p. 100.

L'anesthésie commence par la cornée, puis gagne la conjonctive bulbaire, l'angle interne des paupières et enfin la conjonctive palpébrale. Elle disparaît en sens inverse.

L'action de la cocaïne est variable non seulement selon les individus, mais même dans les deux yeux du même sujet.

En général l'action qu'elle exerce reste la même lorsque les yeux sont malades, cependant dans la conjonctivite blennorrhagique, les granulations chroniques et le trachome en voie de cicatrisation, son action est beaucoup plus lente.

La cocaïne n'exerce aucune action anesthésique sur la peau des paupières; les injections sous-cutanées n'agissent pour diminuer la sensibilité de cette membrane qu'à dose toxique.

La cocaïne ne produit pas l'anesthésie du tissu cellulaire sous-muqueux. Dans l'opération du strabisme, la préhension et la section des muscles restent douloureuses.

La cocaïne n'exerce aucune action fâcheuse sur la guérison des plaies.

Dans la photophobie qui accompagne les phlyctènes, les ulcères superficiels, etc., son action est entièrement passagère.

Dr Boucher.

Epicanthus et Entropion. — *Epicanthus und Entropium*, par le Dr Dimmer de Vienne (*Klinische Monatsblätter für Augenheilkunde*, juillet 1885).

Obs. I. — Un enfant de sept ans entra le 23 septembre à la clinique de de Arlt. Antécédent : Conjonctivite purulente des nouveau-nés.

État au moment de l'admission : Enfant vigoureux. Les deux yeux peu ouverts présentent une ulcération des bords des paupières et des croûtes dans les cils. Entropion des paupières inférieures. La commissure interne est cachée par un repli cutané qui va de la paupière supérieure à l'inférieure. Epicanthus. La peau de la paupière inférieure est en excès et forme un bourrelet qui continue l'épicanthus. Conjonctivite chronique. La cornée droite présente un leucome vasculaire dans la partie infero-externe; la cornée gauche un leucome cicatriciel. On pratiqua d'abord une canthoplasie, puis il fallut faire la transplantation des cils.

Obs. II. — Garçon de dix ans vint le 10 avril 1883 à la clinique de de Arlt. Pas de maladies oculaires antérieures. Enfant lymphatique, porteur de glandes suppurées au cou. Epicanthus considérable qui s'étend sur la paupière inférieure en se continuant par

un repli cutané. Ce bourrelet renverse la moitié interne de la paupière en dedans, de telle façon que les cils sont dirigés contre le globe de l'œil. Pas de conjonctivite. Petit leucome de la cornée gauche. Canthoplastie avec excision d'un lambeau ovale de la paupière inférieure. La guérison fut complète, jusqu'ici l'entropion n'a pas encore été signalé comme complication de l'épicanthus. Dans ces deux cas cette affection était bien le résultat de la déviation imprimée aux paupières par l'excès de peau et congénitale comme l'épicanthus.

Dr Boucher.

Un cas de formation de bulle sur la cornée. — *Ein Fall von Blasenbildung auf der Cornea*, par le Dr Dimmer de Vienne (*Klinische Monatsblätter für Augenheilkunde*, juillet 1885).

Une femme de trente ans reçut le 29 octobre 1883 de la chaux dans l'œil gauche. Neuf jours après, quand elle se présenta à la clinique du professeur Jäger, la cornée présentait dans toute son étendue une coloration grisâtre superficielle : injection conjonctivale et ciliaire, douleurs assez vives. On prescrivit l'atropine et le bandeau.

Le 9 novembre l'œil était devenu plus douloureux et l'injection avait augmenté. Une large bulle était formée sur toute la cornée, contenant une sérosité sanguinolente. Insensibilité de la cornée.

On excisa la majeure partie de cette bulle : la guérison se fit rapidement : la cornée redevint lisse, brillante, et conserva à peu près sa transparence.

Au microscope, on reconnut que la bulle était formée de l'épithélium cornéen.

Dr Boucher.

De la comparaison des mélanges colorés. — *Zur Vergleichbarkeit der Pigmentfarben gleichungen*, par B. Kolbe. — L'auteur, pour les expériences physiologiques et pathologiques à faire sur les mélanges colorés, rejette la méthode des disques tournants, l'appareil de Helmoltz et le chromatomètre de Landolt, pour recommander l'appareil rotateur à cylindre décrit dans les *Archives de Knapp Schweigger*, t. XIII, 1880, et dans les *Archives d'ophtalmologie de Græffe* en 1874, t. II, et donne les formules qui permettent de faire la réduction des intensités colorantes des mélanges avec le gris normal et d'évaluer la valeur chromitique.

Dr Boucher.

Réhabilitation du séton dans la thérapeutique oculaire. — *Zur Rehabilitirung des Haarseilles in der Augenheilkunde*,

par le Dr LANDESBERG de Philadelphie (*Centralblatt für praktische Augenheilkunde*, juillet 1775). — L'expérience a prouvé à l'auteur que le séton est dans certaines maladies de l'œil un moyen héroïque. Ses essais ont porté sur des malades qui avaient épuisé tous les traitements et qui étaient désespérés. Dans beaucoup de cas il a réussi à enrayer la maladie, à trouver au moins en partie la vision; dans d'autres il a obtenu des guérisons remarquables.

Les maladies où il emploie le séton sont les suivantes :

1° Inflammations séreuses du tractus uvéal;

2° Névrite et nevrorétinites idiopathiques;

3° Atrophie simple du nerf optique;

4° Certaines formes de kératites diffuses des adultes où l'on peut écarter l'étiologie syphilis.

Des indications précises sont difficiles à donner, le séton a été pour lui l'ultima ratio.

Il cite à l'appui neuf observations d'irido-choroïdite séreuse où la vision réduite à compter les doigts redevint égale à $\frac{5}{70}$; réduite à $\frac{2}{100}$ redevint égale à $\frac{10}{40}$; de névrite optique aiguë ou la vision était tombée à compter les doigts à trois pouces et redevint $\frac{15}{70}$; d'atrophie de papille avec $V = \frac{3}{70}$ qui reprit une acuité de $\frac{3}{30}$; d'atrophie avec vision réduite à compter les doigts à 4′ de l'œil droit et ayant une acuité à gauche de $\frac{5}{70}$ qui reprit à droite une acuité de $\frac{4}{50}$ et à gauche de $\frac{5}{30}$ avec amaurose de l'œil gauche et acuité réduite à compter les doigts à droite à 2′ qui reprit avec $V = \frac{5}{200}$, etc.

Ajoutons que tous ces malades ont été suivis pendant une période de temps assez longue pour que les résultats puissent être regardés comme définitivement acquis. Ces observations d'amélioration dans des maladies où il n'y avait plus rien à perdre nous paraissent être du plus haut intérêt et nous pensons qu'elles encourageront de nouveaux expérimentateurs à tenter de nouvelles recherches.

Dr BOUCHER.

Observation d'un cas où les artères de la rétine décrivaient au devant de la papille des circonvolutions circoïdes. — *Ein Fall von præpupillarer Gefasschlinge der Netzhautschlazader*, par J. HIRSCHBERG (*Centralblatt für praktische Augenheilkunde*, juillet 1875). — Cette disposition qui est normale chez certains vertébrés, entre autres chez certains poissons, est extrêmement rare chez l'homme. Hirschberg en décrit un cas très remarquable où l'artère temporale inférieure décrivait un huit faisant

saillie de 1 millimètre dans le corps vitré sain en dedans de la papille et de la nasale inférieure et se recourbait en un demi-cercle avant de se diriger en bas. Le malade était myope et il ne s'agissait pas chez lui de persistance de l'artère hyaloïdienne. Dr BOUCHER.

Un cas de dermoïde ou nævus velu de la conjonctive (par le Dr FICANO, *Annali di ottalmologia*, anno XIII, fasc. VI). — Le sujet de l'observation est une jeune fille qui présentait plusieurs poils à la surface du globe oculaire gauche. Au contraire de ce qu'on affirme en général dans les traités (Meyer, Wecker et Landolt) la tumeur n'était pas sur le fond de la cornée, la distance en était bien d'un centimètre et les poils n'étaient pas des poils follets, mais bien des poils longs et assez gros. Le siège de la tumeur est la région supéro-externe du globe où l'on remarque une hypertrophie de la conjonctive de la grandeur d'une pièce de 20 centimes. A l'angle externe, on la voit soudée à la conjonctive tarsienne, de façon à former une espèce de symblepharas incomplet. La couleur en est rosée et les vaisseaux conjonctivaux qui passent au-dessus sont gorgés. Une petite tumeur est visible à la partie de cette plaque hypertrophique, la plus rapprochée de la cornée; la forme en est ovale, la grandeur a peu près celle d'une lentille, la couleur grisâtre. Les poils sont implantés le long d'une ligne qui va de dehors en dedans et de bas en haut. Ce sont douze poils très ressemblants aux cheveux de la jeune fille, seulement un peu plus minces; ils sont couchés sur le bulbe dans la direction d'en haut et en dedans. La tumeur suit tous les mouvements communiqués à la conjonctive, rien dans tout le reste de l'organe. Les parents ne se sont aperçus de cette anomalie que trois mois avant la visite de M. Ficano, alors qu'ils retournèrent la paupière de la jeune fille pour enlever un corps étranger qui était rentré dans l'œil.

Tous les membres de la famille abondent de nævus velus sur toute la surface du corps. Dr O. PARISOTTI.

De l'hémorragie consécutive à l'extraction de la cataracte (par V. *Gotti, Rivista Clinica*, anno XIII, fasc. 6). — C'est l'observation très intéressante d'un cas opéré par le professeur Magni de Bologne. Après l'opération, on eut une hémorragie grave qui fut aussi répétée; malgré cela, on put arriver à la guérison complète dans l'espace de quarante jours. Dr O. PARISOTTI.

La luxation spontanée du cristallin par ectopia lentis congénitale et le glaucome secondaire consécutif. — Le professeur Manfredi publie sous ce titre un travail très intéressant dans

le journal *Archivio per le scienze mediche*, vol. 8, n. 9 dont nous donnons les conclusions telles qu'elles sont exposées par l'auteur.

1° La distinction et séparation systématique entre les luxations spontanées causées par des maladies endoculaires et l'*ectopia lentis congenita* est démontrée scientifiquement et d'une grande utilité dans la pratique. Seulement l'*ectopia lentis congenita* doit être prise dans ce sens, qu'elle est susceptible ultérieurement d'une luxation spontanée consécutive.

2° Les luxations spontanées par *ectopia lentis* sont caractérisées, d'abord par le fait même qu'elles sont toujours la conséquence d'une anomalie primitive congénitale, ensuite par ce fait que tout phénomène d'inflammation endoculaire, capable de donner lieu à une luxation, fait défaut.

3° La liberté des mouvements et la profondeur apparente du cristallin transparent derrière l'iris ne peuvent pas être toujours regardés comme une preuve sûre et certaine d'une liquéfaction du corps vitré.

4° La pathogénèse de l'hypertomie de l'œil et de tous les autres phénomènes du glaucome qui survient après l'engagement plus ou moins complet du cristallin dans le champ pupillaire est absolument d'ordre mécanique. Il y a bien une augmentation de liquide dans l'œil, mais cela ne tient pas à la sécrétion d'une iritis ou choroïdite séreuse qui seraient déterminées par le cristallin luxé, mais bien plutôt à une gêne que le cristallin oppose à la filtration lymphatique à travers le champ pupillaire qu'il bouche complètement ou à peu près.

5° La guérison de ce glaucome peut être spontanée et complète, et elle se produit de deux manières différentes : ou bien parce que le cristallin se dégage grâce à des contractions musculaires lorsque sa présence n'a pas encore amené des suites, ou parce que ce même dégagement se fait à la suite du processus physico-pathologique d'atrophie glaucomateuse de l'iris.

6° Lorsque la première de ces deux éventualités n'est plus à espérer, pas même par des moyens artificiels appropriés (massage, chloroforme, midriatiques), l'indication thérapeutique est alors de dégager la pupille au moyen de l'extraction du cristallin. La paracentèse de la cornée, l'iridectomie et la sclérotomie, préconisées par quelques auteurs dans ces cas, sont absolument hors de propos.

7° Le pronostic d'une extraction bien pratiquée a été à tort regardée comme très défavorable jusqu'à présent, et on doit profondément la modifier, surtout à cause du perfectionnement introduit dans l'instrumentation et la prophylaxie. Dr O. Parisotti.

Influence de l'érysipèle sur le trachome (Dr G. Cocci, *Gazetta*

degli aspedali, anno 1884). — L'auteur pense qu'il ne serait pas trop téméraire de proposer l'inoculation du diplococcus de Ichleissen contre le trachome. Cette idée lui a été donnée par l'observation d'un cas qui mérite vraiment d'être pris en considération. Un granuleux qui était traité par le sulfate de cuivre fut pris tout à coup d'*eresipelas ambulans;* à la suite de celle-ci, granulations, pannus, ulcérations de la cornée, tout disparut. Ce serait un nouveau combat microbique livré dans l'œil. Nous nous contentons de donner connaissance à nos lecteurs de cette publication, sans y ajouter de commentaires. O. P.

Microphtalmos congénital avec plusieurs vices de développement du cœur (Prof. de VINCENTIIS, *Annali di ottalmologia*, anno XIV, fasc. 1). — L'observation porte sur un nouveau-né. Parents de très bonne santé, ayant déjà eu d'autres enfants dont un mourut d'hydrocéphalie à l'âge de quatre mois; les autres sont bien portants. Un avortement au huitième mois.

Le petit qui forme le sujet de cette observation est venu au monde vivant, mais très maigre, avec une teinte cyanétique généralisée. Les bruits du cœur étaient remplacés par un souffle doux.

La conformation de ses yeux était fort anormale. Entropion des deux côtés très prononcé; de sorte que lorsque l'enfant ne pleurait pas, la paupière supérieure formait avec l'inférieure une espèce d'entonnoir ouvert en avant. Avec le doigt enfoncé dans l'orbite on n'avait aucune sensation du globe oculaire. L'enfant mourut au trente-cinquième jour. — Le microscope donna les résultats suivants : cœur fortement tourné à gauche; la surface antérieure, la latérale gauche et une partie de la latérale droite étaient formées par le ventricule droit. Tout le bord droit était couché sur le diaphragme, des altérations profondes se remarquaient aussi dans le volume et la disposition de l'aorte qui débouchait dans le ventricule droit; elle présentait deux valvules semi-lunaires; persistence des trous et du *ductus* de Botal; le tronc de l'artère pulmonaire manquait complètement, les deux ventricules communiquaient entre eux par un trou existant sur la cloison interventriculaire. Hypertrophie excentrique des cavités droites, cyanèse de tous les organes, avec transudations séreuses sous-cutanées et caviculaires. — *Cerveau :* dilatation considérable des ventricules latéraux, chiasma petit, de même que les tractus optiques.

Les dimensions des douze bulbes oculaires étaient les suivantes :
O. G. diamètre antéro-postérieur = 0,007, transversal = 0,009.
O. D. diamètre antéro-postérieur = 0,006, transversal = 0,007.
Sur les surfaces de sections, la cornée n'était pas saisissable, elle se confondait avec la sclérotique qui avait l'apparence normale.

On voyait à peine quelques traces d'iris, mais de la région de son grand cercle partait un tissu pigmenté, qui s'adaptait sur le cristallin, d'un seul côté dans un œil, de deux côtés dans l'autre. Pas de chambre antérieure; derrière le cristallin, une masse de couleur blanc nacré euveloppée tout autour par la rétine repliée sur elle-même et détachée de la choroïde.

Les nerfs optiques, de grandeur proportionnelle à la grandeur des bulbes, à la surface de section, présentaient une coloration blanche grisâtre.

L'examen des coupes à l'œil me fit voir un déplacement du cristallin plus prononcé dans l'œil gauche, et produit par la masse cartilaginiforme située derrière le cristallin.

Ce qui ressortait le plus à l'examen microscopique, c'était la persistance de la conjonctive avec tous ses caractères au-devant de la cornée, c'est là déjà une preuve évidente de l'arrêt de développement. Absence de la membrane de Descemet qui, dans les sections les plus éloignées du plan médian du globe, était remplacée par un tissu conjonctif de nouvelle formation, qui se détachant de l'angle droit, allait se réunir à la cornée et passait sur un des côtés du cristallin, allant entourer la masse cartilagineuse dont nous avons parlé déjà.

Grande dilatation des veines et infiltration de cellules embryonnaires dans la partie équatoriale et antérieure de la choroïde, à une certaine distance du *chorion capillaire* et de la *lamina fusca*.

Les faisceaux du muscle ciliaire sont écartés entre eux par du tissu conjonctif riche de cellules embrionnaires. Les procès ciliaires sont profondément altérés, et en voie de dégénérescence fibreuse.

La rétine convertie en tissu fibreux laissait néanmoins reconnaître quelque part les couches granuleuses et moléculaires, et même, dans quelques endroits, on pouvait saisir la dégénérescence cystique des couches granuleuses.

La masse entre le cristallin et la rétine était bien du cartilage ialin, entouré de tissu conjonctif vasculaire très riche en cellules plates, avec noyau, d'un vrai péricombre qui se rattachait par sa périphérie à la rétine, au corps ciliaire et à l'iris, au tissu de l'angle irien et à la cornée dans les sections que dépassaient le cristallin.

Les sections transversales du nerf optique montraient une dilatation de l'espace subdural, un épaississement de la graisse péale et de la charpente connectivale du nerf; les fibres nerveuses étaient en grande partie dégénérées.

Les mêmes altérations existaient dans l'œil droit, le décollement de rétine étant ici seulement partiel. Des coupes des paupières

examinées au microscope démontrèrent les faits suivants. Le tarse des paupières supérieures est plié en crochet à convexité antérieure. Les canaux principaux et les follicules des glandes de Meibomius sont remplis et dilatés par de la substance sébacée. Même dilatation dans les glandes de Meibomius de la paupière inférieure, qui cependant conserve sa forme normale.

Les cils sont plus abondants que d'habitude, et quelques-uns de calibre et de longueur beaucoup plus grands qu'à l'état normal.

L'auteur déclare ne pas vouloir se livrer à des conjectures sur l'ordre selon lequel ces différentes altérations se sont produites : « Je préfère me tenir sur les généralités, et puisque je reconnais que les altérations les plus graves et les plus anciennes se sont trouvées dans le tractus uvéal antérieur, je me sens porté à croire que toute la série d'altérations a pris ici son point de départ, y compris l'arrêt du développement qu'on observe dans les autres endroits du globe oculaire. » Une telle hypothèse, outre qu'elle est basée sur la qualité des lésions anatomiques observées, trouve un appui solide dans les attributions physiologiques de cette région du bulbe, dans l'observation clinique et dans l'anatomie pathologique de l'œil.

L'auteur rappelle ensuite les observations de microphtalmos congénital connues anatomiquement jusqu'à présent dans la science : Hirschberg, Naab, Ialchi en ont publié. Il résulte de l'examen comparatif que c'est celui-ci le premier cas étudié anatomiquement en rapport avec les paupières, l'orbite, le cerveau et le restant de l'organisme, et que c'est le second cas de microphtalmos congénital bilatéral étudié anatomiquement.

Fibrome de la cornée, par le Dr J. Falchi (*Anali di ophtalmologia*, anno XIV, fasc. 1). — La proposition de Sæmisch, que les tumeurs de la cornée viennent toujours des parties environnant cette membrane est trop exclusive; on a aujourd'hui des faits bien constatés de tumeurs qui ont eu leur point de départ dans la cornée elle-même. L'auteur fait une énumération des publications parues jusqu'à ce jour qui servent à confirmer la vérité de l'assertion qu'il avance. Le sujet de l'observation de M. Falchi est un jeune homme âgé de vingt-huit ans, demeurant à Turin, reçu dans la clinique ophtalmologique de cette ville le 1er juillet 1879.

L'œil gauche rougissait et devenait douloureux de temps en temps; les souffrances duraient chaque fois de cinq à quinze jours. A chaque nouvelle poussée les phénomènes morbides étaient plus graves.

Sept mois avant de s'adresser à la clinique, le malade s'aperçoit

d'un nuage qui envahissait la cornée, et en même temps on commençait à observer un soulèvement de la partie trouble. La néoplasie, qu'on peut bien voir aujourd'hui, siège à la partie inférieure de la cornée et arrive jusqu'au bord pupillaire. Du bord inférieur de la tumeur à la périphérie de la cornée, il y a une portion intacte de cette membrane, preuve évidente que la tumeur se trouve entièrement dans la cornée. Les dimensions en sont : du plus grand diamètre horizontal : 0, 006-0,007 ; du vertical : 0,003-0,004. La surface est lisse et rosée. Des vaisseaux de la conjonctive atteignent la tumeur en traversant la cornée. Infiltration de la cornée à la périphérie de la néoplasie ; une phlyctène au bord interne du *limbus corneæ.*

Opération le 20 juillet. Un fil fut passé à la base de la tumeur pour pouvoir la saisir et disséquer. On put respecter la membrane de Descemet. Lavage à la solution d'acide borique 4 p. 100 et pansement à la même solution. Le résultat final fut un leucome à la place occupée par la tumeur. Aucune rechute ne s'est montrée jusqu'à présent (cinq ans depuis l'opération).

L'examen histologique des coupes faites après durcissement dans la liqueur de Muller et coloriée au carmin alluminé démontra une formation fibromateuse recouverte d'épithélium en couches qui étaient les mêmes que celles de l'épithélium de la cornée normale. Dans quelques endroits seulement, on voyait une dégénérescence muqueuse de la couche superficielle, plus ou moins avancée, allant dans quelques points limités jusqu'à la destruction des éléments de cette couche.

Les fibres du tissu conjonctif constituant la tumeur ont une direction parallèle à la surface de la cornée. Les plus superficielles, les plus profondes, qui forment les 2/3 de l'épaisseur totale, ont une direction oblique ou même perpendiculaire par rapport à cette même surface. En outre, quelque faisceaux de fibrilles dans ce même endroit sont disposés concentriquement. Les vaisseaux sont peu nombreux et de grandeur différente. L'auteur fait suivre cette espèce de monographie sur le diagnostic et le pronostic de cette maladie, bien rare en réalité. Dr PARISOTTI.

ERRATUM

Par suite d'une erreur on a intercalé dans l'article *Du traitement chirurgical de la cataracte*, publié par le Dr Galezowski dans le n° d'août, trois figures qui ne devaient trouver leur place que dans un des prochains mémoires qui seront publiés sur le même sujet.

Le Gérant : FÉLIX ALCAN.

BOURLOTON. — Imprimeries réunies, B.

EMPLOI DES RONDELLES DE GÉLATINE

POUR L'OCCLUSION DE LA PLAIE CORNÉENNE

APRÈS L'EXTRACTION DE LA CATARACTE

Par le Dr GALEZOWSKI

Mémoire lu à l'Académie de médecine, le 6 octobre 1885.

L'opération d'extraction de la cataracte a fait dans ces derniers temps de très grands progrès, et les résultats que nous obtenons actuellement sont on ne peut plus satisfaisants, car les insuccès ne s'observent que dans des cas tout à fait exceptionnels, par exemple à la suite de contusions, de coups que les malades se donnent après l'opération, ou quand l'opération est faite chez des individus très affaiblis.

Le succès de l'opération dépend, incontestablement, du mode opératoire aussi bien que des soins consécutifs et du pansement post-opératoire.

Depuis les travaux de Jacobson, de Mooren et de de Græfe, les ophtalmologistes du monde entier ont adopté le principe, émis par les éminents auteurs allemands, qu'il fallait dans l'extraction de la cataracte exciser l'iris, car on prévenait de cette façon, disait-on, la suppuration du lambeau cornéen, et on pratiquait l'incision soit dans le limbe périphérique sclérocornéen, soit dans la sclérotique elle-même, ce qui permettait de donner à la plaie la forme presque linéaire, facile à la coaptation.

Telle était l'opinion qui régnait dans la science ophtalmologique, et qui est partagée, jusqu'à présent, par la majorité des chirurgiens.

J'ai été le premier qui, en 1882, ait eu l'idée de revenir à l'extraction sans excision de l'iris et d'éloigner l'incision de la sclérotique, en la plaçant tout entière dans la cornée. J'ai été amené à adopter ce mode opératoire en voyant les suppurations survenir après l'extraction de la cataracte, malgré l'excision de l'iris faite soit quelque temps avant l'opération, comme le conseillait Mooren, soit pendant l'extraction de la cataracte elle-même. Les résultats de mon procédé

opératoire ont été bien plus satisfaisants que dans la méthode de de Græfe, c'est ce que j'ai démontré dans mon mémoire lu à la Société de chirurgie en 1882, ainsi que dans mes travaux présentés à la Société française d'ophtalmologie et au Congrès des chirurgiens français, et mon appréciation est basée sur 650 cataractes que j'ai opérées par cette méthode depuis août 1882.

Dans tous ces mémoires j'ai cherché à démontrer trois points importants, et sur lesquels j'insiste aujourd'hui plus que jamais :

1° Que si j'abandonne la méthode allemande et me rapproche de la méthode française, il y a, dans mon incision et dans ma manière d'agir, d'autres conditions tout à fait particulières d'exécution, qui me permettent de considérer ce procédé comme mon procédé spécial;

2° Que l'excision de l'iris ne peut pas et ne doit pas être abandonnée complètement, mais qu'elle doit être réservée pour des cas tout à fait exceptionnels, tels que, par exemple, lorsque l'iris présente des adhérences, des synéchies postérieures, lorsque le cristallin est luxé ou à noyau flottant, lorsque la capsule est opaque et qu'elle doit être extraite en même temps que la lentille;

3° Que le résultat de l'opération dépend tout autant de la manière dont elle est exécutée que du pansement post-opératoire.

Dans un travail que je prépare actuellement, et qui fait suite à mes études sur les cataractes en général, je développerai successivement toutes les questions qui se rapportent à mes deux premières questions.

Ma troisième proposition, qui se rapporte au pansement post-opératoire, joue un rôle très important, comme je viens de le dire plus haut, et a attiré depuis longtemps mon attention. J'ai cherché constamment à me rendre compte de la cause qui pourrait amener chez certains individus, et sans aucune raison plausible, la suppuration de la plaie. Les conditions hygiéniqnes générales, l'état de l'atmosphère, la constitution morbide, tout a été analysé, compulsé successivement,

mais rien ne pouvait expliquer ces accidents qui survenaient quelquefois là où on pouvait les attendre le moins.

Me rapportant aux principes de Pasteur, que la suppuration ne pouvait se produire que par un empoisonnement de la plaie par des microbes, j'ai pensé que les larmes pouvaient peut-être contenir, même dans les conditions normales de la vie, des microbes, et que, dans certaines conditions pathologiques, ils pouvaient se multiplier et, mis en contact avec la plaie cornéenne, infecter cette dernière et amener sa suppuration. Cette question ne pouvait être élucidée que par des études microscopiques très minutieuses des larmes. J'ai chargé un de mes élèves, M. Salterain, qui a bien voulu s'y prêter, de faire une étude complète sur la composition microscopique des larmes. Il l'a faite avec le concours gracieux de M. Henri Poucq, interne des hôpitaux, et voici les résultats de leurs premières recherches, tels qu'ils ont été rédigés par les auteurs eux-mêmes.

« *Recherches microscopiques sur le micrococcus des larmes.* — Le résultat des *premières expériences* que nous avons faites à la Clinique d'accouchements pour l'étude des larmes au point de vue microbiologique, et qui ont besoin d'être répétées et contrôlées, est résumé de la façon suivante :

» L'examen direct des larmes, au microscope, n'ayant donné aucun résultat positif, nous prenons une goutte en la déposant dans des ballons de culture employés pour ces expériences.

» Trois jours après, le bouillon devient trouble, et en examinant au microscope ce liquide, nous trouvons dans presque tous les cas (trois ont été douteux) : *monococcus*, *diplococcus* et *masses de zooglée*. Dans un des ballons, nous avons aussi constaté quelques longues *chaînettes* bien développées.

» Le nombre d'expériences a été de quatorze, et nous avons trouvé toujours, sauf dans trois cas douteux, les mêmes éléments. Les inoculations faites avec le liquide de culture dans les conjonctives de quatre cobayes et trois lapins, il y a sept jours, ont été négatives.

» Les inoculations faites dans nous-mêmes n'ont donné aucun résultat, vingt-quatre heures après l'expérience.

» Poursuivant ces études, récemment commencées, et qui ont besoin de contrôle, nous n'arrivons, *pour l'instant*, à aucune conclusion, et réellement nous anticipons ces quelques lignes, cédant aux sollicitations de M. Galezowski.

» Nous devons conclure de ces recherches, si ce n'est que les mêmes bacilles, qui ont été observés dans les ophtalmies purulentes et dans le pus du sac lacrymal de la dacryocystite, existent quoique en moindre quantité dans les larmes saines. Les travaux récents de Schmidt-Rimpler[1] et de Sattler ont démontré que le pus du sac lacrymal contient des formes très variées de micro-organismes. L'existence donc des bacilles dans les larmes saines, comme dans les larmes mélangées avec le pus du sac lacrymal, n'est point douteuse aujourd'hui. On comprend, dès lors, que si ces microbes se multiplient pendant que les paupières sont fermées, et que la sécrétion de la muqueuse oculaire et du sac augmente et ne s'échappe pas au dehors, la plaie cornéenne, restant alors béante et lubréfiée par les larmes plus ou moins altérées, subit une imbibition et une imprégnation de cette dernière; les micrococcus pénètrent dans la plaie et y développent une irritation, une infection de ses bords et une suppuration avec toutes ses conséquences. »

Pour remédier à ce danger, j'ai cherché à asperger l'œil pendant et après l'opération avec le spray phéniqué qui pouvait certainement diminuer la prédisposition à la multiplication des germes microbiques. J'ai employé, à l'exemple d'autres auteurs, le pansement antiseptique à l'acide borique, à l'acide phénique et au sublimé; mais tous ces moyens peuvent être utiles si on les met en contact permanent avec la plaie, tandis qu'ils perdent forcément leur action dès que l'œil se trouve fermé et les paupières comprimées avec le

1. Schmidt-Rimpler, Homhant. — *Impfungen zur Prüfung der Einwirkung von Cocaïn, sublimata aqua chlori auf infectioses Thränen sahsieret*, in *Archiv f. Augenheilkunde*, 1885, Bd. XV, p. 295.

bandeau. Et, en effet, les accidents suppuratifs se produisaient malgré toutes ces précautions prises, moins souvent, il est vrai, que dans les pansements anciens.

Après toutes ces tentatives infructueuses, dirigées spécialement contre les microbes qu'on essayait de détruire, j'ai pensé qu'il y aurait plus d'avantage à chercher à garantir la plaie contre la pénétration des bacilles lacrymaux et à favoriser la cicatrisation par première intention.

Appliquer une matière agglutinative directement sur la plaie cornéenne, tel était le but que je m'étais proposé d'atteindre. Le problème était difficile à résoudre, car il fallait trouver une substance collante et qui n'irrite pas par son contact ni la cornée ni la conjonctive.

Après de nombreuses études, je suis parvenu à composer une sorte de taffetas gélatineux, qui est supporté parfaitement bien par l'œil, qui adhère à la plaie, fond peu à peu sur place et disparaît au bout de huit à douze heures. Cette préparation n'est autre que des feuilles de gélatine bien lisses, bien souples, et qui sont préparées pour moi par M. Wurtz, pharmacien.

Les feuilles de gélatine, pour qu'elles puissent être employées avec avantage et rester sur place un temps suffisamment long, doivent avoir une certaine épaisseur. Celles dont je me sers habituellement sont de 1/2 millimètre, mais je pense qu'on pourra encore augmenter leur épaisseur.

Pour que la gélatine puisse être mieux supportée par l'œil, j'ai fait recouvrir les deux surfaces avec une solution concentrée de cocaïne et, de plus, j'y ai fait joindre une solution faible de sublimé, dans la proportion de $0^{gr},25$ p. 1000. En outre, une face de ces plaques est recouverte d'une couche de glu, qui la fixe légèrement à la cornée et l'empêche de se déplacer par le frottement des paupières. En calculant bien la quantité de sublimé et de cocaïne employée pour la préparation des feuilles de gélatine, nous pouvons dire qu'un carré d'un centimètre et demi de la feuille contient pour les deux côtés à peu près $0^{gr},01$ de chlorhydrate de cocaïne et $0^{gr},0005$ de sublimé. Je me

sers habituellement de petits carrés d'un centimètre et demi de la gélatine, dont je retranche les angles, et en même temps je fais de petites entailles sur un des côtés du petit carré. Le morceau de gélatine ainsi préparé, je le saisis avec une pince fine et plate, et après l'avoir préalablement trempé dans de l'eau chaude, je glisse son bord non entaillé sous la paupière supérieure; j'engage ensuite le bord entaillé au-dessous du bord palpébral inférieur et je referme l'œil, en appliquant par-dessus un bandage compressif.

Les résultats de ce pansement ont été jusqu'à présent on ne peut plus satisfaisants; je l'ai appliqué chez plusieurs de mes opérés de la cataracte, et la réunion par première intention avec coaptation complète des bords de la plaie a été des plus rapides. Je n'ouvre habituellement l'œil de mes opérés de la cataracte qu'après quarante-huit ou soixante-douze heures et j'ai toujours trouvé la plaie réunie et l'œil presque complètement guéri, de sorte que j'ai pu enlever le bandeau dès le quatrième ou cinquième jour. Quant aux feuilles de gélatine, je n'en ai jamais trouvé dans l'œil la moindre trace, ce qui prouve qu'elles se dissolvent complètement dans les larmes.

Quelques-uns de mes malades se sont plaints d'une cuisson et de picotements après le pansement, pendant une demi-heure ou une heure; d'autres n'ont accusé des sensations de chaleur ou de gravier que pendant la première nuit, mais jamais assez fortes pour qu'on ait eu besoin d'intervenir.

Nous avons déjà employé ce pansement gélatineux dans dix-neuf cas d'extraction de la cataracte, dans une opération de staphylome pellucide conique et dans un cas d'iridectomie faite dans un ulcère rongeant de la cornée, et dans tous ces cas nous avons obtenu une réunion par première intention, sans qu'il s'ensuive la moindre trace d'irritation.

Un de mes opérés de la cataracte avait une dacryocystite suppurative ancienne avec une cataracte aux deux yeux; habitant la campagne, il ne voulait pas attendre qu'on le guérisse de son affection lacrymale, sachant que cela demanderait un temps relativement long. J'ai dû l'opérer malgré la suppuration du sac lacrymal; le pansement avec de la géla-

tine a donné le résultat aussi satisfaisant que dans tous les autres cas; dès le quatrième jour la plaie était réunie par première intention, nous avons pu supprimer dès ce jour-là le bandeau, ce qui nous a permis de faire les jours suivants le cathétérisme du canal nasal.

Voici du reste l'observation détaillée de ce cas, elle a été recueillie et rédigée par mon sous-chef de clinique, M. Despagnet.

OBSERVATION

Cataracte droite opérée. — Sac lacrymal suppuré. — Pansement gélatiné. — Guérison. — Rétablissement complet de la vue.

M. Thomassin, âgé de soixante-douze ans, cultivateur à Gouvieux (Oise) a une double cataracte complète à gauche. On opère ce dernier œil à la clinique le 28 septembre 1885. L'opération se fait par le procédé que M. Galezowski emploie depuis plus de trois ans : lambeau supérieur cornéen et sans iridectomie. On fait le nouveau pansement avec l'application d'une plaque de gélatine antiseptique sur la plaie. Le malade avait antérieurement un larmoiement du même œil pour lequel on avait incisé le point lacrymal inférieur et pratiqué depuis huit jours le cathétérisme. Le larmoiement et la conjonctivite consécutive ont été suffisamment atténués pour qu'on ait pu pratiquer l'extraction de la cataracte.

Le lendemain de l'opération, le malade n'ayant éprouvé aucune douleur, on n'enlève pas le pansement. Le troisième jour on regarde l'œil qui est superbe, la plaie est bien en coaptation, la chambre antérieure rétablie, la pupille très nette. Mais on constate que toute la région antérieure du sac est rouge, tendue, enflammée. En appuyant légèrement sur cette région, on fait sortir par le point lacrymal inférieur incisé une quantité de pus. Il s'est donc déclaré une tumeur lacrymale dans ce sac qu'on avait préalablement cathétérisé huit ou dix fois. Aussi, malgré la date récente de l'extraction, on passe de nouveau la sonde et on réapplique le pansement compressif. A partir de ce moment, tous les jours le pansement est inondé de pus. Quand on l'enlève, on trouve également l'œil baignant dans le pus venant du sac. Néanmoins l'œil reste sans réaction inflammatoire et en parfait état. Tous les jours on refait le cathétérisme, et deux fois par jour, après avoir vidé le sac par la pression extérieure, on

fait des lavages de l'œil avec une solution de sublimé. Après huit jours la suppuration disparaît presque complètement, la cicatrisation de la plaie cornéenne est à peu près complète.

Le 9 octobre le malade quitte la clinique avec un œil magnifique dont l'acuité est normale V = 1.

Il serait superflu d'insister plus longtemps sur les avantages du pansement gélatineux antiseptique qui dès aujourd'hui, on peut le dire, a fait déjà ses preuves. Les résultats satisfaisants que nous avons obtenus jusqu'à présent nous font espérer qu'il recevra bientôt une application générale, non seulement pour le traitement des plaies cornéennes après l'extraction de la cataracte, mais aussi pour le pansement des ulcères de la cornée, des blessures, des brûlures de la cornée et de la conjonctive. On pourra y incorporer différents remèdes qui devront être mis en contact avec la cornée et agir efficacement dans les ulcères rongeants et les différentes variétés de kératites.

Dr GALEZOWSKI.

DE L'EXTRACTION DES CORPS ÉTRANGERS

MÉTALLIQUES DE L'ŒIL A L'AIDE D'UN AIMANT

Par le Dr GALEZOWSKI

(SUITE)

Il résulte de mes statistiques, que le plus grand nombre des paillettes de fer, des morceaux d'acier qui attteignent la cornée, ne pénètrent pas très profondément; ils se fixent généralement à la surface même de cette membrane, ou bien ils sont arrêtés dans les couches profondes et tout près de la membrane de Descemet. Placés dans ces conditions, les corps étrangers peuvent en général être enlevés avec une aiguille un peu forte et dont la pointe aura été préalablement aimantée. Il y a, en effet, des avantages réels, à se servir d'instruments aimantés pour l'extraction des paillettes de fer de la cornée, car une fois que le corps étranger se trouve

dégagé et déchatonné de sa loge, il se trouve attiré par l'aiguille aimantée vers sa pointe, et le résultat n'est que plus rapide et plus brillant.

Hirschberg se sert dans ces cas d'une pile électrique particulière, à laquelle se trouve fixé par un fil, l'instrument aimanté, qu'il approche de la plaie faite préalablement dans la cornée, à l'endroit du corps étranger. Il me semble que cette augmentation de la force aimantée pour l'extraction des morceaux d'acier de la cornée est tout à fait superflue, et qu'un simple instrument, aimanté d'avance, est bien suffisant pour le but qu'on se propose d'atteindre.

Je me sers, habituellement, de plusieurs instruments aimantés pour l'extraction des corps étrangers de l'œil. Je les ai fait construire par M. Collin, et on trouve dans une boîte à part réunis tous les instruments que voici :

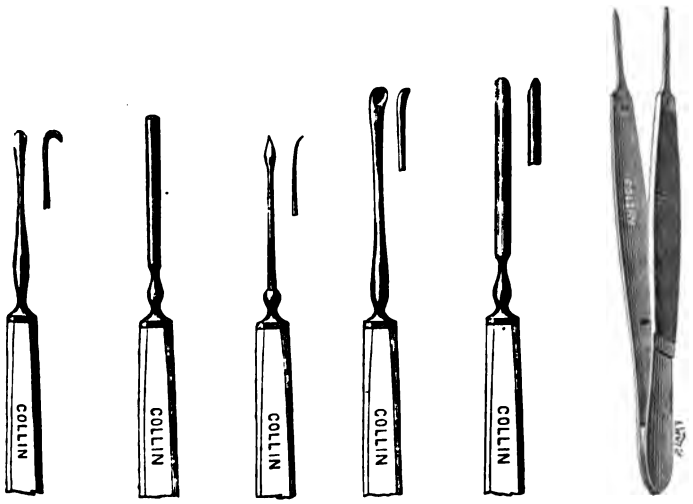

Fig. 1.

1° Une aiguille à corps étrangers, un peu forte au bout;

2° Une petite renette, instrument ressemblant à celui dont se servent les vétérinaires pour évidement du sabot;

3° Une pince droite fine avec de petits mors au bout;

4° Une sonde avec un bout fin olivaire, pour l'extraction

des corps étrangers de la chambre antérieure et du corps vitré.

5° Une curette en acier aimantée.

Ces quelques instruments doivent être tenus dans une boîte spéciale, soit en bois soit en verre, afin que la force aimantée ne se perde pas. On trouvera cette boîte complète, très habilement confectionnée chez M. Collin, 6, rue de l'École-de-Médecine. Il est bien entendu, que de temps en temps, par exemple, tous les cinq ou six mois, il sera prudent de s'assurer si ces instruments n'ont pas perdu leur pouvoir d'attraction et au besoin on les fera aimanter à nouveau.

M. Hirschberg rapporte six observations de corps étrangers de la cornée où il a dû recourir à l'aimant. Quant à moi, je puis dire que dans le plus grand nombre de ces cas l'extraction a pu être pratiquée sans que j'aie eu besoin de recourir aux instruments d'autre nature qu'une aiguille aimantée. Une seule fois seulement la paillette de fer était tellement profondément incrustée qu'il y avait grand danger qu'elle tombât dans la chambre antérieure, et c'est alors seulement que j'ai eu recours avec un plein succès à un fort aimant.

Voici ce fait :

OBSERVATION

Paillette d'acier fixée très profondément dans la cornée. Extraction avec un aimant. Guérison.

M. K..., ouvrier serrurier, âgé de trente-deux ans, a reçu un morceau d'acier dans l'œil, d'un de ses camarades qui travaillait à une rampe en fer. Dès le lendemain il vint me voir ; il ne souffrait pas beaucoup, l'œil était un peu injecté, et il y avait de la photophobie. Un morceau de fer se voyait dans l'épaisseur de la cornée. J'y ai fait une incision et j'ai cherché à le déchatonner, mais sans résultat. De plus, je voyais l'humeur aqueuse se vider par l'incision, ce qui était pour moi une preuve que le corps étranger faisait saillie dans la chambre antérieure. Voyant le danger qui pouvait résulter de la chute de ce corps étranger dans la chambre antérieure, j'ai agrandi la plaie avec le bistouri fin, et j'ai essayé de saisir la paillette avec une pince, mais cette tenta-

tive ayant encore échoué, j'ai approché alors une grosse sonde aimantée de la plaie et [illegible] satisfaction de retirer le morceau de fer au dehors. Les suites de l'opération ont été des plus simples ; quelques gouttes d'atropine, des compresses froides et la pommade vaseline ont suffi pour amener la guérison de l'œil.

En général, il est bon de se servir des instruments aimantés même les plus simples, tels que : aiguille ou renette, pour détacher les paillettes de fer qui se trouvent soit à la surface soit dans l'épaisseur de la cornée, car pendant la dissection de la plaie cornéenne qui contient le corps étranger, ce dernier se trouve entraîné par l'aiguille aimantée et se détache de la plaie plus facilement que par un instrument ordinaire.

EXTRACTION DES PAILLETTES DE FER DE LA CONJONCTIVE ET DE LA SCLÉROTIQUE. — Les corps métalliques implantés dans la conjonctive exigent rarement l'emploi d'instruments aimantés : une simple incision de la muqueuse et une introduction d'une pince dans la plaie suffisent pour les retirer de la plaie. Néanmoins, en procédant de cette manière, on s'expose à voir la plaie conjonctivale se remplir de sang et masquer le corps étranger. Il est donc préférable, selon moi, de saisir dans ces cas, avant toute incision, le corps métallique à travers la conjonctive avec la pince aimantée et d'inciser ensuite le tout avec une paire de ciseaux, quitte à suturer ensuite la plaie conjonctivale si ses bords étaient par trop écartés.

C'est de cette façon que j'ai procédé dans le cas suivant.

OBSERVATION

Éclat de fonte implanté dans la conjonctive. — Extraction.

M. Fossard, vingt-cinq ans, mécanicien, rue Marcadet, [illegible] Paris, en burinant de la fonte en reçoit un éclat dans l'œil gauche. Le corps étranger vient s'implanter assez profondément dans la conjonctive. Il fait une légère saillie à la surface de la muqueuse mais pas suffisante pour qu'on puisse le saisir avec une pince. On essaye de l'extraire avec l'aimant [illegible]

rant peut-être que ce n'est point de la fonte mais un débris de l'instrument servant à buriner, mais l'aimant reste sans action. On dut donc saisir le corps étranger à l'aide d'une pince aimantée et exciser la conjonctive qui contenait le morceau de fer à l'aide d'une paire de ciseaux. On introduisit ensuite une seconde fois l'aimant dans la plaie, mais sans rien retirer. Le stylet ne révélait plus la présence d'aucun corps dur. Le corps étranger avait été retiré en entier, ce que nous avons pu constater en approchant le stylet aimanté du lambeau conjonctival excisé : la paillette a été entraînée immédiatement par l'aimant.

Extraction des corps étrangers métalliques de la sclérotique. — Il est rare de rencontrer des paillettes de fer implantées dans la sclérotique; car dans la grande majorité des cas la force de projection de ces corps est tellement grande qu'ils traversent la coque scléroticale de part en part, et se perdent soit dans le corps vitré soit dans une autre membrane quelconque interne de l'œil. Néanmoins, il peut arriver qu'un petit éclat métallique un peu angulaire se trouve arrêté dans sa marche par le tissu dense et élastique de la sclérotique et qu'il s'y trouve pour ainsi dire emprisonné, serré et retenu définitivement. Si la blessure scléroticale occupe la région du cercle ciliaire, le corps étranger se trouvant ainsi implanté profondément dans son tissu, atteindra forcément le cercle ciliaire, et provoquera des accidents des plus graves si on n'intervient pas à temps.

C'est dans ces cas surtout que l'application de l'aimant rendra un très grand service, et ne pourra être remplacé par aucun autre instrument, car vu l'importance de la région blessée, il serait dangereux d'agrandir beaucoup la plaie et surtout de l'irriter par l'introduction répétée et prolongée des pinces quand une simple application d'un fort aimant suffit pour retirer le corps étranger de la plaie et sauver ainsi l'œil compromis.

En parcourant tous les travaux des auteurs sur cette matière, je n'ai trouvé aucune observation relative aux corps étrangers de la sclérotique.

Le fait que je rapporte ci-après, me paraît présenter

un double intérêt ; d'abord par sa rareté exceptionnelle, et ensuite il montre d'une manière des plus frappantes, combien dans ces cas une application méthodique d'instruments aimantés peut être efficace, et brillante dans les résultats obtenus.

Le malade que nous avons soigné pour cet accident présentait, comme on le verra, dans la région ciliaire une plaie peu étendue, et le corps étranger se distinguait à peine au milieu de cette dernière, très fortement irritée, douloureuse et fortement injectée tout au pourtour. J'ai dû d'abord inciser la conjonctive et l'écarter du bord de la plaie scléroticale, pour pouvoir ensuite appliquer l'aimant. L'opération, du reste, a parfaitement réussi, le corps étranger s'est laissé facilement détacher de la plaie scléroticale et retirer au dehors, ce qui a été suivi d'une prompte et radicale guérison de l'œil. Ce qui est digne de remarque, c'est que la paillette métallique ne produisait aucune saillie à la surface de la plaie, car à plusieurs reprises j'ai passé mon doigt d'abord et ensuite une sonde mousse sans avoir pu ressentir soit une rugosité soit une autre sensation que donne le corps étranger métallique au contact d'un autre métal.

Voici les détails de cette intéressante observation qui ont été recueillis par mon sous-chef de clinique, M. Despagnet.

OBSERVATION

Corps étranger de la sclérotique de l'œil gauche. Extraction avec l'aimant. Guérison.

M. L... Eugène, trente et un ans, bijoutier, rue Oberkamph, 62, à Paris, en frappant avec un marteau, voit son outil se briser et il en reçoit un morceau dans l'œil gauche, le 5 août 1885. Le corps étranger vint s'implanter dans l'angle interne, sur la sclérotique, à la hauteur du méridien horizontal de l'œil et à 3 millimètres de la cornée. Il s'en est suivi une hémorragie assez intense et une ecchymose sous-conjonctivale. Le lendemain le malade se présente rue Dauphine. Tout son œil a une teinte rouge noir foncé, produite par l'épanchement sanguin sous-conjonctival. Sur

le diamètre horizontal et à 3 millimètres en dedans de la cornée, on voit une petite plaie triangulaire béante. Si l'on introduit un stylet on ne sent pas de plan résistant, fourni par le corps étranger qui ne forme aucune saillie en dehors de la sclérotique. On prescrit l'atropine en instillation et la pommade de vaseline. Le lendemain on se dispose à l'extraction du corps étranger. Préalablement, avec le bistouri, l'on agrandit l'ouverture de la plaie conjonctivale, et on écarte de chaque côté les bords, de façon à donner un passage plus facile au morceau d'acier. Cela fait, on introduit la pointe de l'aimant dans la plaie scléroticale, et en le retirant on trouve à son extrémité le corps étranger de forme triangulaire et ayant un millimètre et demi de long.

Les suites ont été des plus simples. On continua l'usage de l'atropine et de la vaseline. Trois jours après la plaie était cicatrisée par première intention, et l'ecchymose, pour disparaître totalement, a mis environ quinze jours.

L'œil a guéri complètement, en recouvrant la netteté parfaite de l'acuité visuelle.

Ce fait me paraît être des plus concluants et des plus démonstratifs de l'utilité d'instruments aimantés dans la chirurgie oculaire; car sans l'aimant, nous aurions eu beaucoup de peine pour retrouver le corps étranger. Je me rappelle même un cas analogue, dans lequel, il y a plus de dix ans, j'ai fait la dissection de la plaie scléroticale, et j'ai cherché avec des pinces à retirer le corps étranger, mais mes tentatives sont restés vaines; le corps étranger est resté dans le fond de la plaie. L'œil resta enflammé pendant plusieurs mois; j'ai perdu ensuite de vue le malade, mais il est probable que son œil s'est perdu à la longue.

Extraction des paillettes de fer du cristallin. — Les accidents de cette nature sont relativement assez fréquents : un éclat de fer traverse la cornée, quelquefois la cornée et l'iris, et se fixe dans le cristallin. Il en résulte une cataracte traumatique avec le corps étranger fixé au milieu des couches corticales. Les conséquences de pareilles blessures ne sont pas toujours les mêmes, car elles dépendent du volume du corps étranger et de l'étendue de la plaie capsulaire qu'aura produit le corps étranger en pénétrant dans le cristallin.

Il arrive, en effet, quelquefois, que la paillette métallique est tellement petite, et qu'elle a été lancée avec une telle force de projection, que c'est à peine si l'on pourra distinguer le point d'entrée aussi bien du côté de la cornée que dans la capsule. Le traumatisme produit dans ces conditions n'aura pas toujours les mêmes suites : il peut arriver que la plaie capsulaire se referme très rapidement et que l'humeur aqueuse ne pénètre pas dans les couches corticales ; d'où il s'ensuivra, que la masse cristallinienne conservera la transparence, malgré la présence du corps étranger qu'on pourra distinguer à travers le cristallin transparent.

On comprendra parfaitement que, dans ces conditions, la présence du corps étranger au milieu des fibres cristalliniennes n'est nullement dangereuse, et il n'y a aucune nécessité de chercher à l'extraire, tant que le cristallin conserve sa transparence.

Le fait suivant en est la meilleure preuve :

OBSERVATION

Corps étranger fixé dans le cristallin avec conservation de la transparence de ce dernier.

M. Adolphe C..., âgé de dix-neuf ans, demeurant à Poissy, reçoit un morceau de fer dans l'œil gauche, détaché d'un clou, qu'il voulait enfoncer dans le mur, c'est à peine s'il a ressenti un léger picotement. L'œil resta rouge quelques jours, et au moment où le malade vint me voir, le 16 novembre 1875, j'ai constaté une petite plaie, longue de trois à quatre millimètres à la partie interne de la cornée presque cicatrisée, et un léger trouble de la capsule cristallinienne. Après avoir dilaté la pupille, j'ai pu distinguer très facilement un corps luisant situé à la partie inféro-interne du cristallin. Cette opacité ne s'est point étendue, le corps étranger resta confiné dans le même point du cristallin, et la vue revint au même point qu'avant l'accident, comme j'ai pu m'en assurer, en voyant le malade le 13 décembre suivant et le 27 janvier 1884. Mais il y a un fait qui m'a frappé chez ce malade, c'est que la teinte luisante du corps étranger a disparu, et à mon dernier examen je ne voyais plus qu'une tache blanche bien circon-

scrite qui masquait le corps étranger. Le reste du cristallin conservait sa transparence. L'œil, au dire du malade, est devenu depuis l'accident plus myope que précédemment, mais il pouvait lire les caractères les plus fins.

Des faits de ce genre ne sont pas fréquents, et pour ma part, je dois dire que je ne les ai observés que deux fois. Habituellement, au contraire, il arrive que la plaie de la capsule, produite par la pénétration du corps métallique dans le cristallin est suivie d'une opacification générale de cette dernière.

Lorsque ce corps étranger se laisse apercevoir à travers les couches corticales et qu'il se trouve placé non loin de la surface antérieurie, rien n'est plus facile alors que de l'extraire par le procédé d'extraction linéaire. On fait, en effet, une incision linéaire dans la cornée, et avec la curette en acier aimantée, on entre derrière le corps étranger à travers les couches corticales et on l'attire au dehors.

Dans le dernier congrès d'ophtalmologistes de New-York, le docteur James Minov[1] a rapporté un cas d'extraction du corps étranger du cristallin à l'aide d'un crochet à strabisme aimanté, qu'il avait introduit dans l'œil.

Si, après quelques tentatives, on n'arrive pas à attirer le corps étranger au dehors, ni avec la curette aimantée ni avec la pince, on devra alors introduire dans le cristallin la forte sonde aimantée, et au besoin, une sonde communiquant avec la pile électrique et on parviendra alors à attirer le morceau de fer. Quant aux autres parties du cristallin, on les retirera avec la curette, en introduisant successivement dans la pupille et à plusieurs reprises une simple curette de Daviel.

Deux fois j'ai eu l'occasion d'extraire la cataracte avec le corps étranger, en me servant d'instruments aimantés, mais les détails d'observation me manquent. Dans les trois autres cas j'ai pu extraire le corps étranger en me servant deux fois de la curette aimantée, et une fois de la pince aimantée.

1. James Minov, *American Ophtalmological society*, July 1885 (*The Medical News*).

Dans tous ces cas j'ai dû suivre les mêmes préceptes : aussitôt l'incision de la cornée et de la capsule faite, j'introduis soit la pince soit la curette à travers les couches corticales, directement jusqu'au corps étranger, et je le retire au dehors sans me préoccuper de la cataracte. Ce n'est qu'après que le corps étranger se trouve enlevé que je procède à l'extraction de la cataracte, d'après les règles de l'extraction de la cataracte molle ou demi-molle par le procédé linéaire.

La conduite du chirurgien sera toute différente s'il s'agit d'une cataracte produite par le corps étranger métallique, si ce dernier ayant pénétré dans le cristallin a provoqué son opacification et si l'on ne peut pas distinguer la position qu'il occupe.

Trois conditions peuvent se présenter dans ces sortes de blessures : ou bien le corps étranger se trouvera enfoncé dans les couches corticales profondes, ou bien il a traversé de part en part le cristallin, et ira tomber, soit dans le corps vitré, soit qu'il se fixe dans la rétine ou la choroïde. On s'assurera de la présence du corps étranger dans les membranes profondes de l'œil, par la diminution de la densité du globe oculaire, par une très grande injection scléroticale, ainsi que la sensibilité de l'œil; par une perte d'une partie quelconque du champ visuel, et enfin par la présence d'une tache noire sur une partie quelconque du fond de l'œil, lorsque le cristallin aura conservé sa transparence et qu'on aura pu examiner l'intérieur de l'œil.

C'est ainsi que les choses se sont passées dans un cas, déjà ancien, que j'ai opéré et qui ne manquera de présenter quelque intérêt non pas au point de vue de l'extraction avec l'aimant, car il s'agissait d'une capsule en cuivre, mais relativement à la localisation des corps étrangers qui traversent le cristallin.

Voici ce fait :

OBSERVATION

Blessure de l'œil avec un éclat de capsule. Iritis et iridocyclite persistante. Présence d'une exsudation dans la ma-

cula indiquant le siège du corps étranger. Énucléation de l'œil.

M. le capitaine de vaisseau M..., âgé de quarante-trois ans, vint me consulter en 1868 pour une iritis très intense de l'œil gauche, dont il souffrait depuis plus de huit mois. Il raconte qu'ayant été invité, pendant son séjour dans une ville de l'Amérique du Sud, à la chasse chez un de ses amis, il s'y rendit avec son fusil à piston. Subitement en tirant un coup, il sentit une douleur vive dans l'œil gauche, et s'était aperçu qu'il voyait mal de cet œil. Il consulta un médecin du pays, qui le rassura, disant qu'il n'y avait rien dans l'œil, et qu'avec quelques fomentations froides tout se serait calmé. Malheureusement, l'œil devint de plus en plus injecté, la vue se troubla et le malade commença à souffrir de la photophobie, de larmoiement et des douleurs péri-orbitaires. Il revint en Europe, souffrant beaucoup à bord de son navire. A Liverpool, il consulta un oculiste, qui lui déclara qu'il s'agissait d'une iritis constitutionnelle et lui prescrivit l'atropine et les pilules de mercure. Ne voyant pas d'amélioration, il revint à Paris me consulter.

Après avoir examiné attentivement l'œil malade, j'ai découvert, non sans peine une tache blanche linéaire de deux millimètres de longueur, au bord interne de la cornée qui correspondait, évidemment au point d'entrée de la capsule. L'iris était enflammé et conservait une dilatation moyenne. Sur la partie interne de la capsule on apercevait une tache opaque qui s'étendait sous forme d'une ligne dans toute l'épaisseur du cristallin. A l'examen ophtalmoscopique, j'ai pu reconnaître très facilement une exsudation blanche, grande comme la moitié de la papille dans la région de la macula; la papille était injectée, trouble, nuageuse.

La perception lumineuse était conservée, le malade ne voyait pas en face, mais sur le côté son champ visuel était encore conservé, et il pouvait distinguer les mouvements de la main. La consistance de l'œil était un peu augmentée, l'injection périkératique assez intense. Le malade souffrait beaucoup jour et nuit des douleurs péri-orbitaires, et ne mangeait presque rien depuis plus de deux mois.

Evidemment, il s'agissait pour moi d'un corps étranger fixé dans la macula. Le professeur Richet, que j'avais appelé en consultation, confirma mon diagnostic. J'ai proposé l'énucléation du globe oculaire. Le malade consentit immédiate-

ment à cette opération, ce qui fut fait sans aucune complication. La cicatrisation de la plaie s'est faite au bout de douze jours. La santé du malade s'est rétablie promptement et il jouit aujourd'hui d'une excellente santé. En disséquant l'œil énucléé, nous avons trouvé le morceau de capsule, fixé dans la région de la macula; toutes les parties voisines de la choroïde et de la rétine étaient couvertes d'un exsudat épais, contenant une grande quantité de globules de pus.

Extraction des paillettes de fer du corps vitré. — L'humeur vitrée est assez fréquemment le siège de corps étrangers; ce sont des paillettes métalliques de très petite dimension, des éclats de capsule et le plus souvent des paillettes de fer.

Leur principale porte d'entrée est la cornée : de là ils traversent le cristallin, soit en passant par la pupille, soit à travers l'iris lui-même. Dans des cas rares, lorsqu'ils pénètrent près de la grande circonférence de l'iris et de la cornée, ils peuvent franchir une autre voie en dehors du cristallin, juste au voisinage du canal de Petit. Mais il arrive bien souvent que le chemin que parcourent ces corps étrangers est beaucoup plus court, ils frappent la sclérotique, la déchirent, traversent la choroïde et la rétine, et se fixent dans une de ces deux membranes, ou bien restent suspendus au milieu du corps vitré.

Il arrive habituellement que des paillettes d'une très petite dimension, celles qui ont épuisé toute leur vitesse acquise, s'arrêtent dans l'humeur vitrée, et descendent peu à peu dans les parties déclives.

Des éclats métalliques d'une grande dimension, ceux surtout qui, lancés avec une très grande violence, n'ont pas épuisé leur force de propulsion, en traversant la sclérotique, pénètrent dans la masse du corps hyaloïdien, et vont dans la sclérotique du côté opposé pour y rester fixés. Il est rare qu'ils traversent de part en part la sclérotique en avant et en arrière du globe pour se fixer dans la cavité orbitaire. Les auteurs ont signalé des faits de ce genre, mais je dois déclarer que je ne les ai jamais vus.

Lorsqu'ils rebondissent sur la coque oculaire, et retombent dans le corps vitré, ils peuvent se fixer là dans un point déclive du globe, s'y envelopper dans une masse sanguine qui aura été épanchée par la choroïde blessée, et constituer là un exsudat fixe qui ne compromettra en rien l'existence de l'œil.

Dans d'autres cas moins fréquents, il est vrai, ces corps deviennent mobiles, ils scintillent et flottent au milieu du corps hyaloïdien sous forme d'un flocon, que l'on aperçoit facilement à l'aide de l'ophtalmoscope. Habituellement ils se présentent comme des corps luisants d'un volume beaucoup plus grand qu'ils ne sont en réalité ce qui est dû à la réfringence du corps vitré lui-même et du cristallin à travers lequel on les examine.

Rarement ce corps étranger est isolé; il se trouve accompagné du flocon sanguin et fibrineux, qu'on peut quelquefois suivre depuis la plaie d'entrée jusqu'au corps étranger lui-même sous forme d'une traînée noire ou blanchâtre qui indique le trajet parcouru.

On reconnaît facilement sa présence dans le corps vitré, lorsqu'il est seul et isolé, car il a l'apparence d'un corps luisant d'abord, et ensuite, au bout de quelques temps après l'accident, d'un flocon circonscrit, à contours bien tranchés et de dimensions bien peu prononcées. L'aspect luisant de ce corps visible à l'image renversé, ses contours franchement accusés, et la rapidité relativement très grande de déplacement dans l'humeur vitré, tous ces signes suffisent amplement pour établir un diagnostic exact de la présence de ce corps. Il faut y joindre la présence dans un point quelconque de la surface choroïdienne d'une tache plus ou moins large d'atrophie ou déchirure choroïdienne avec plaques exsudatives et pigmentaires, qui correspondent généralement au point d'entrée du corps étranger.

Des paillettes de fer isolées, qui flottent dans l'intérieur de l'œil, peuvent conserver leur position pendant de longues années, sans amener d'accidents inflammatoires dans le globe oculaire. Cela se comprend très facilement par la

structure elle-même du corps vitré, qui n'a ni vaisseaux ni nerfs, et qui ne peut par conséquent pas s'enflammer tant que cette inflammation ne vient pas par propagation et par voisinage de la choroïde.

Il n'est pas rare, en effet, de rencontrer des cas, dans lesquels le corps étranger métallique se conserve au milieu du corps vitré pendant des années sans compromettre ni la vision ni la nutrition de l'organe visuel. Pour ma part, j'ai le souvenir de deux cas de ce genre; une fois il s'agissait d'un malade de la clinique de Desmarre père, qui conserva un flocon luisant dans le corps vitré pendant plusieurs mois sans qu'il en ait approuvé le moindre inconvénient. Dans un autre cas, le malade était un ancien officier retraité et qui venait me consulter cinq ou six ans après la blessure pour un éclat d'acier qui se voyait très distinctement flottant dans l'humeur vitré. L'œil n'avait point souffert depuis l'accident.

Mon éminent confrère et ami, le Dr Théophile Anger, m'a rapporté dernièrement l'histoire d'un cas des plus intéressant, qu'il avait observé sur un des vieillards de Bicêtre. Cet homme, qui était soigné pour un ramollissement cérébral, portait dans l'intérieur de son corps vitré un flocon métallique, bien visible à l'ophtalmoscope, depuis plus de vingt ans. Il n'en a jamais souffert. Il succomba après une attaque cérébrale et à l'autopsie faite avec soin, M. Anger a retrouvé le corps étranger métallique.

Ce dernier fait prouve d'une manière très concluante, que la présence d'un corps métallique quelconque dans l'humeur vitrée n'est pas une indication absolue pour une intervention chirurgicale, et que du moment qu'il se trouve suspendu dans le liquide, il peut y rester indéfiniment sans provoquer une inflammation et sans compromettre en aucune façon l'œil blessé et encore moins son congénère.

Mais il n'en est pas de même lorsque des flocons plus ou moins nombreux accompagnent ce corps étranger, surtout si le cristallin lui-même a été blessé et s'est opacifié.

On trouvera dans ces cas des renseignements sur la présence du corps étranger dans la sensibilité de l'œil au toucher

dans la présence d'une plaie pénétrante dans la cornée ou dans la sclérotique, et dans les accidents inflammatoires du côté de l'iris et de la choroïde.

La présence d'un corps étranger dans l'intérieur de l'œil est très souvent décelée par un développement d'une iridocyclite avec hypopyon et par un épanchement plastique fibrineux dans le corps vitré, que l'on reconnaît à l'œil nu et à l'éclairage latéral par un reflet jaunâtre derrière le cristallin. Si l'on joint à tous ces symptômes une diminution notable de la tension de l'œil, pouvant aller jusqu'à l'atrophie du globe oculaire, on aura alors un tableau très complet de la maladie.

Il est certain qu'un certain nombre de ces corps étrangers peuvent s'enkyster et rester dans l'œil sans provoquer des accidents; mais ces cas ne doivent être considérés que comme des faits exceptionnels.

En règle générale, on doit considérer la présence d'un corps étranger métallique accompagné des flocons dans le corps vitré comme un danger, plus ou moins rapproché, pour l'œil blessé aussi bien que pour son congénère et il faut chercher à l'extraire. S'il s'agit d'un morceau de cuivre, l'intervention devient difficile car il ne nous reste pas d'autre alternative que d'ouvrir la sclérotique et d'aller le chercher à l'aide d'une pince, tout à fait au hasard.

Il n'en est pas de même si le corps étranger est un morceau d'acier, car dans ces cas, l'introduction d'un fort aimant dans la cavité bulbaire suffit très souvent pour l'attirer vers la plaie et l'extraire au dehors.

L'extraction des paillettes de fer du corps vitré à l'aide d'un aimant, peut se faire par deux voies différentes, soit à travers une incision cornéenne après une extraction du cristallin soit à travers une incision scléroticale.

Il est très rare de trouver une occasion dans laquelle le cristallin se trouve ou résorbé ou opacifié et ramolli, et où nous puissions faire d'un seul coup les deux opérations : d'abord l'extraction du cristallin, et puis, séance tenante, l'extraction à travers la pupille du corps étranger. Plus souvent, au contraire, nous nous trouvons en présence d'un cas

dans lequel une paillette de fer aura pénétré à travers la sclérotique en laissant intact le cristallin.

C'est pourquoi nous sommes beaucoup plus souvent obligé de tailler une plaie plus ou moins large dans la sclérotique et de pénétrer à travers cette plaie avec un aimant puissant dans l'intérieur du corps vitré et le promener dans tous les sens pour l'atteindre. Habituellement si l'aimant est assez puissant, et si le corps étranger est libre de toute attache, il se laisse entraîner par l'aimant, même s'il est enveloppé dans des exsudations.

On doit procéder à l'extraction du corps étranger immédiatement après l'accident, car dans ces cas il est encore libre de toute adhérence, l'inflammation n'existe point, et les suites, par conséquent, de l'opération elle-même sont plus brillantes.

Mais il arrive assez souvent que le malade ne se décide pas immédiatement à l'opération, surtout si on le prévient que sa suite n'est pas toujours exempte de danger, et il préfère attendre. Dans d'autres cas, ne souffrant que peu après la blessure, il ne vient pas consulter, qu'après un certain laps de temps et au moment où l'inflammation se sera déclaré. Que ce soit pour telle raison ou pour telle autre, toujours est-il que nous avons souvent affaire à des blessures d'une date ancienne, datant de quelques semaines et même de quelques mois, et alors le rôle du chirurgien devient bien plus difficile et le résultat de l'opération tout à fait problématique.

Faut-il chercher à retirer le corps étranger de l'œil, lorsque ce dernier se trouve enflammé, et quel est le degré d'inflammation compatible avec l'opération?

Les opinions à ce sujet sont très variées si on juge d'après les différents auteurs.

Hirschberg[1], dans son travail, divise les indications de l'opération en trois catégories : a) *primitive* lorsqu'on la fait immédiatement après l'accident, dans les premières 12-24 heures; b) *secondaire* lorsqu'on la pratique dans la

1. Hirschberg, *loc. cit.*, p. 34.

période d'irritation et d'inflammation qui se développe dans l'œil après la pénétration du corps étranger, inflammation allant jusqu'à l'infiltration diffuse du pus dans le corps vitré, et c) *tertiaire*, lorsque les premiers accidents inflammatoires se seront calmés ou dissipés complètement, et au bout d'un temps plus ou moins long, après des mois ou des années même, le corps étranger en se déplaçant aura amené des accidents inflammatoires tardifs. Selon lui, l'opération d'extraction à l'aide d'un aimant devra être pratiquée dans toutes ces conditions, quitte plus tard à enlever l'œil, si ce dernier, après l'extraction du corps étranger s'est atrophié ou si la vue ne s'est pas rétablie.

Il rapporte seize observations d'extraction de paillettes de fer avec l'aimant dans la période tardive secondaire ou tertiaire, et sur seize cas, quinze fois on a dû enlever l'œil ou ne conserver à la suite de l'opération qu'un simple moignon.

Ces observations sont les unes personnelles, et les autres empruntées à différents auteurs et si on les analyse attentivement, on se convaincra facilement qu'elles ont été pratiquées aussi régulièrement que possible. Dufour, Knapp ont fait les tentatives d'extraction des paillettes de fer dans la période d'iridocyclite avant l'énucléation.

On doit donc se demander si après des résultats nuls, car le plus souvent on a dû recourir ensuite à une énucléation, si réellement, dis-je, il y a quelque avantage à aller fouiller dans un œil qu'on peut d'avance considérer comme perdu, avec des instruments aimantés ou non, et s'il n'est pas préférable de pratiquer dès le début une énucléation du globe oculaire. Je pense que l'extraction d'une paillette de fer avec un aimant faite dans un œil atteint d'une iridocyclite avec suppuration du corps vitré, est une simple opération de curiosité, visant l'effet de nouveauté et qui expose le malade à des souffrances inutiles et prolongées et à deux opérations, plus graves l'une que l'autre, quand une simple énucléation faite à temps, aurait pu débarrasser le malade, et du premier coup, des conséquences fâcheuses de la blessure.

Selon moi, voici la conduite que l'on devra tenir dans un cas de blessure de l'œil avec un morceau d'acier dans le corps vitré :

1° Lorsque le corps étranger occupe le corps vitré, et que l'accident est tout récent, il ne faut pas hésiter à inciser la sclérotique et aller le chercher à l'aide d'un aimant.

2° Si le corps étranger se trouve dans le corps vitré depuis un certain temps, quelques jours, quelques semaines et même plus, et qu'il provoque des accidents inflammatoires du côté de l'iris et de la choroïde, mais si le corps vitré ni l'humeur aqueuse ne contiennent pas encore du pus, l'extraction de la paillette de fer avec l'aimant, devra être tentée, car dans ces conditions l'opération à toutes les chances de succès.

C'est ainsi que MM. Keown, Jeaffreson et Hirschberg ont obtenu des succès tout à fait satisfaisants au point de vue du rétablissement de la vision toutes les fois que les accidents étaient récents et sans suppuration. M. Fröhlich[1] a publié un cas très intéressant, dans lequel la vision a été presque totalement rétablie après l'extraction de la paillette avec l'aimant.

Dufour[2] a fait plusieurs tentatives d'extraction de morceaux de fer à l'aide de l'aimant, et dans un cas il a parfaitement réussi. Knapp[3] a communiqué dans le dernier Congrès d'ophtalmologistes américains les résultats de sa propre pratique. Dans trois cas la tentative d'extraction du corps étranger avec l'aimant n'a pas réussi, et il a dû faire l'énucléation. Dans les quatre autres cas il a dû réintroduire l'aimant à plusieurs reprises, et l'opération a été suivie d'excellents résultats.

Dans deux cas, le globe de l'œil est resté un peu mou et moins dense que dans l'état normal malgré la conservation de la perception lumineuse dans tout le champ périphérique,

1. Fröhlich, *Extraction eines Eisensplitters aus den Glaskörper mit dem Electromagneten. Fastnelle Söhnch. Kiss. Monatsbl. f. Augenh.*, XXXIII, p. 350.

2. Dufour, *Revue médicale de la Suisse romande*, juillet, septembre 1887.

3. Knapp, *American Ophthalmol. Society*, juillet 1885, p. 13.

En ce qui me concerne, j'ai eu un heureux résultat dans un cas, tandis que dans les deux autres cas, malgré les tentatives répétées de l'introduction de l'aimant dans le corps vitré, je n'ai pas pu avoir le corps étranger et j'ai dû énucléer l'œil, ce dont j'avais du reste prévenu d'avance le malade.

3° Il est, selon moi, indispensable de procéder de la manière suivante : Si le corps étranger que l'on recherche dans le corps vitré à l'aide d'un aimant, ne peut être retiré au dehors, et lorsqu'on a introduit à plusieurs reprises l'aimant dans l'œil et que ces tentatives n'aboutissent à aucun résultat, il faut alors, sans hésiter, énucléer le globe de l'œil séance tenante et préserver ainsi l'autre œil des accidents sympathiques.

Voici mes trois observations nouvelles de l'extraction des corps étrangers du corps vitré avec l'aimant.

OBSERVATION

Blessure de l'œil avec un éclat de fer. Pénétration du corps étranger dans le corps vitré. Son extraction à l'aide d'un aimant. Guérison.

M. B..., âgé de trente-sept ans, ouvrier mécanicien, demeurant à Grenelle et occupé dans l'usine Cail, reçoit en burinant un éclat de fer dans l'œil. Immédiatement la vue se troubla, mais il n'y faisait pas grande attention, et se contenta d'appliquer un bandage et une compresse d'eau froide. Ce n'est que le neuvième jour qu'il vint me voir à la clinique, le 21 novembre 1882, et j'ai pu constater une plaie transversale dans la sclérotique gauche, à 5 millimètres du bord de la cornée, un peu en dehors et en bas de cette membrane. L'œil est mou, très fortement injecté, l'iris est verdâtre et des exsudations pupillaires masquent le fond de l'œil. Néanmoins, par un éclairage latéral, on peut apercevoir facilement un reflet rougeâtre derrière le cristallin, qui n'est autre qu'un épanchement sanguin devenant purulent dans le corps vitré. La perception lumineuse existe quoique faible. En présence de ces accidents, je n'hésite pas de proposer l'énucléation, ce à quoi le malade consent immédiatement. Mais une fois le malade endormi à l'aide du chloroforme, nous avons cru utile d'essayer

d'extraire le corps métallique à l'aide d'un aimant, après avoir fait une incision d'avant en arrière sur la sclérotique, dans la région équatoriale entre le muscle droit externe et supérieur, introduit un fort aimant dans le corps vitré, et ce n'est que dans une quatrième exploration que nous avons eu la satisfaction de retirer un morceau d'acier, long de 4 millimètres et 2 millimètres et demi d'épaisseur. Par la même plaie, il s'est écoulé une certaine quantité du corps vitré, et nous avons pu, en outre, retirer un gros paquet floconné de sang coagulé. La plaie a été réunie avec un fil de soie, et l'œil avait guéri, au point que quatre mois plus tard j'ai eu l'occasion de l'examiner et de constater que malgré l'opacité partielle du cristallin et la présence d'une masse opaque en bas du fond de l'œil, le malade voyait à compter facilement les doigts, et pouvait presque se conduire seul de cet œil.

OBSERVATION

Blessure de l'œil avec pénétration d'une paillette de fer dans le corps vitré. Tentatives d'extraction. Énucléation.

M. T..., âgé de quarante-trois ans, demeurant à Paris, reçoit un éclat de fer dans l'œil. Il en résulte une perte de la vue presque instantanée avec une diminution notable de la densité du globe. En septembre 1883 je fais une tentative répétée d'extraction du corps étranger, mais sans résultat. En présence de cet insuccès, je fais une énucléation du globe, et je trouve, en présence de MM. Parisotti, Parent et Despagnet un morceau d'acier assez volumineux dans la région du cercle ciliaire ; le corps vitré était tout entier, ainsi qu'une partie de la choroïde, en suppuration.

OBSERVATION

Blessure de l'œil avec un morceau de fer. Tentatives d'extraction. Enucléation.

Le nommé R. R..., âgé de vingt-huit ans, reçoit d'un de ses camarades qui travaillait avec lui dans un atelier de serrurerie, un éclat de fonte, qui au premier abord ne trouble que très peu la vue. Le malade vint nous consulter dès le lendemain et nous constatons un trouble profond du corps vitré

et un commencement d'iritis. J'ai prescrit un traitement antiphlogistique, car l'idée de l'opération est rejetée par le malade. Le malade ne revint plus me voir qu'au bout de dix-huit jours, et j'ai reconnu alors une iridocyclite. Le malade accepte l'opération de l'extraction du corps étranger avec l'aimant. Mais après mes tentatives restées infructueuses, j'ai pratiqué séance tenante l'énucléation. Le corps étranger se trouve fixé dans le cercle ciliaire au milieu d'une masse exsudative remplie de pus, et qui était attachée à la choroïde.

Dans ces trois cas, de même que dans tous les autres rapportés par les auteurs où les tentatives d'extraction à l'aide de l'aimant n'ont donné que des résultats négatifs, on pourrait croire qu'on avait affaire à des corps étrangers situés dans l'humeur vitrée, mais en réalité ces paillettes métalliques étaient fixées dans la choroïde, d'où la suppuration de cette dernière membrane et du corps vitré, et l'impossibilité de l'extraction du corps métallique emprisonné dans la membrane vasculaire, comme l'examen de deux yeux énucléés me l'a démontré. (*A suivre*).

Dr Galezowski.

NOTE SUR UN CAS DE GLAUCOME DOUBLE

Par le docteur MENGIN

On n'est peut-être pas absolument d'accord sur la nécessité d'opérer d'iridectomie les deux yeux, alors qu'un glaucome franchement subaigu ou aigu étant déclaré dans un œil, l'autre ne présente pas encore les plus légers symptômes du mal. Quelques ophtalmologistes pensent qu'il vaut mieux attendre dans ce cas que le second œil soit pris pour l'opérer. Quoi qu'il en soit, l'observation suivante pourra un peu éclairer cette question.

Au mois de février dernier, nous sommes consulté par Mme X... religieuse, cinquante-huit ans. De tout temps vue

parfaite, mais depuis une huitaine de jours sa vue se trouble par moments; à différentes reprises sont survenus les accidents suivants : douleurs, pesanteur, vue trouble; phénomènes qui durent de une demi-heure à une heure; généralement dans un seul œil à la fois, alternativement dans l'un ou l'autre; mais il ne se passe pas vingt-quatre heures sans qu'elle ait un ou deux accès. Au moment de l'examen les yeux sont normaux, l'acuité normale, peut-être seulement les papilles sont-elles un peu congestionnées.

Ces accidents faisant présager un accès de glaucome, nous conseillons à la malade de rester quelques jours près de nous en observation. Le lendemain matin, Mme X... nous dit avoir souffert pendant la nuit dans l'œil droit, mais toute trace des accidents a disparu, la tension du globe seulement paraît un peu augmentée. Nous prescrivons trois fois par jour instillation dans chaque œil d'un collyre d'ésérine $\frac{0.05}{5}$ et les jours suivants aucun accident ne survient. Le quatrième jour nous conseillons à la malade de s'en retourner chez elle, et de revenir nous voir immédiatement si de nouveaux accidents survenaient.

Nous n'entendons plus parler de notre malade jusqu'au 7 septembre dernier; elle revient nous voir, sujette depuis plusieurs jours aux anciens accidents. Cette fois il n'y a aucun doute à avoir; l'œil droit est franchement douloureux, rouge, dur, la pupille large et irrégulière, la vision diminuée, mais les milieux transparents sont encore clairs. A gauche tout est normal. Il n'y a dans ce cas aucune hésitation à avoir; le lendemain matin, mardi 8, nous faisons une iridectomie supérieure. La chambre antérieure est assez effacée pour qu'on ne puisse pas songer à se servir du couteau triangulaire et on emploie le couteau de de Græfe. Tout se passe d'ailleurs normalement, et les instillations de cocaïne rendent la douleur de l'opération à peu près nulle malgré la rougeur de la conjonctive et l'état inflammatoire des parties superficielles du globe. Nous ne faisons presque jamais d'instillation d'ésérine ni de pilocarpine avant nos opérations d'iridectomie

dans les cas de glaucome subaigu ou aigu. Nous pensons en effet qu'au point de vue de la diminution de tension du globe, alors que la chambre antérieure est largement ouverte et que l'œil est absolument mou, il est plus que superflu d'instiller un de ces derniers collyres. Quant à l'utilité de ces instillations pour empêcher les enclavements de l'iris dans les angles de la plaie, nous pensons que si le malade n'a pas fait de faux mouvement au moment de la section irienne, et que si en faisant cette section en deux fois, en tenant chaque fois les lames des ciseaux bien tangentes à la cornée, à chacune des extrémités de l'incision, et en tirant très légèrement l'iris au moment de cette section, il n'y a nullement à craindre un enclavement. Et dès lors cette action de l'iridectomie est déjà assez puissante par elle-même sans venir encore en ajouter une autre infiniment plus minime, et quelquefois d'un effet problématique au point de vue de son utilité.

Or, en songeant la veille à l'idée d'opérer en même temps l'œil gauche, nous nous réservions de trancher cette question le lendemain matin suivant la manière dont cet œil se serait comporté pendant la nuit et suivant son aspect. Comme cet œil gauche semblait le lendemain matin, au moment de l'opération du droit, parfaitement correct, que sa tension était normale, la chambre antérieure vaste, nous nous décidons à ne pas mutiler cet œil sans nécessité absolue, étant donné surtout que la malade appartient à la catégorie trop peu nombreuse des malades intelligents et obéissants, et qu'elle saura nous revenir à la moindre alerte.

Dans l'œil droit les choses se passent correctement, la plaie se cicatrise seulement le jeudi matin, quarante-huit heures après l'opération. Le jeudi soir nous faisons le pansement nous-même pour examiner les yeux sérieusement, et tout va parfaitement bien. La malade est d'ailleurs parfaitement calme d'esprit, comme elle l'était pendant et avant l'opération.

Or, le lendemain matin vendredi 11, nous apprenons en arrivant à la clinique que la malade a souffert cruellement de son œil gauche pendant toute la nuit. Nous nous rendons

immédiatement près d'elle, et le pansement enlevé, nous constatons à gauche les symptômes suivants : œil très dur, conjonctive bulbaire violemment injectée, cornée trouble dans son centre, chambre antérieure presque nulle, pupille très dilatée irrégulièrement, et déjetée en dedans, milieux transparents troubles ; en somme, un accès franc de glaucome aigu.

Nous fîmes immédiatement une iridectomie supérieure avec un couteau de de Græfe à lame très mince, et à l'aide des plus grandes difficultés, car l'iris était pour ainsi dire accolé à la face postérieure de la cornée. L'œil fut soumis à la cocaïne ; pas d'instillation d'ésérine avant ni après l'opération. D'ailleurs à ce sujet, nous pensons, sans doute avec raison, qu'une cornée soumise à une tension très grande, comme dans un glaucome aigu, doit absorber très imparfaitement ce collyre, si tant est qu'elle en absorbe.

Les suites de l'opération furent heureusement très simples. Les douleurs cessèrent immédiatement ; le lendemain nous pûmes constater une perte de substance suffisante allant jusqu'à la périphérie et sans nul enclavement de l'iris dans la plaie. Les accidents aigus disparurent en quelques jours, pas trace d'hémorragies rétiniennes. Le cinquième jour après l'opération, le centre de la cornée était redevenu transparent, et aujourd'hui, dixième jour après l'opération, la malade est à la veille de s'en retourner chez elle où nous lui conseillerons de garder le repos pendant quelques semaines encore.

Tout s'est passé heureusement puisque la malade est guérie ; mais cette seconde opération a été faite dans des conditions peu favorables : œil très dur et absence presque complète de chambre antérieure. Et si cette opération eut été faite en même temps qu'à l'autre œil, on eut opéré sur un œil normal où l'iridectomie eût été faite classiquement et correctement.

On peut, ce nous semble, tirer de cette observation succincte la conclusion suivante : à savoir, qu'étant donnée une attaque de glaucome franchement subaiguë ou aiguë dans un œil seul, l'autre étant normal, on ne saurait, à toutefois ou

ne considère pas la chose comme un devoir, à faire également une iridectomie au second œil. Dr MENGIN.

UN LACRYMOTOME INTERNE

Par le Dr MENGIN (de Caen)

Les instruments en usage pour guérir les rétrécissements et obstructions des voies lacrymales nous ont paru laisser à désirer dans le cas particulier suivant :

Assez souvent il existe un rétrécissement ou même une véritable obstruction dans le canal lacrymal au point où le canal inférieur se réunit au supérieur pour former un seul canal qui va s'ouvrir dans le sac. A notre avis, c'est par ce point que débutent bien souvent les affections du sac et du canal nasal. On pourra constater en effet dans bien des cas de larmoiement, récent ou même ancien, que le canal lacrymal étant désobstrué en ce point, le larmoiement cesse immédiatement et complètement. En outre, que le conduit excréteur soit obstrué dans ce point et en même temps en d'autres points plus inférieurs, il n'en est pas moins nécessaire de se rendre maître d'abord de ce premier rétrécissement.

Telle est la question dont nous voulons uniquement nous occuper et nous faisons allusion aux cas où ce rétrécissement est devenu une véritable obstruction.

Nous ne traiterons du traitement chirurgical que par le point lacrymal inférieur, bien qu'on puisse également le faire par le point lacrymal supérieur ; mais pour les injections, le cathétérisme et autres opérations sur les voies lacrymales, nous n'avons recours à ce point lacrymal supérieur que dans les cas bien rares où il est impossible de le faire par le point inférieur. Au risque d'être accusé d'hérésie, nous avouerons que le point lacrymal supérieur nous paraît être bien moins utile que l'inférieur. Souvent en effet, nous avons constaté que l'injection passait parfaitement par le point supérieur, et

que le larmoiement persistait pour ne cesser définitivement et complètement que lorsque nous avions fait fonctionner le point inférieur dans des cas d'antéversion ou d'obstruction de ce point.

Or, pour vaincre ce rétrécissement dont nous avons spécifié le siège plus haut, plusieurs moyens existent.

On peut, en tendant fortement la paupière inférieure, introduire dans le conduit un petit stylet conique, très mince; la pointe un peu émoussée se présentera dans la partie rétrécie qu'elle dilatera progressivement. On peut aussi se servir pour cela du stylet de Desmarres, tige longue, très mince, se terminant par une petite olive. Ces moyens réussissent souvent et doivent d'abord être employés. Nous préférons le stylet de Desmarres qui est moins douloureux pour les malades que le stylet conique. Mais il existe des cas où la paupière étant fortement tendue, l'instrument dirigé bien exactement dans la direction du canal rencontre un obstacle qu'on ne peut vaincre sans redouter de déchirer les tissus et de faire une fausse route; et on se rend compte qu'on n'a, dans ce cas, nullement la sensation toute spéciale que donne l'unguis quand la sonde vient à le rencontrer, et de plus le stylet n'est pas assez enfoncé pour arriver jusqu'à l'unguis.

On doit, dans ce cas, éviter bien soigneusement de faire une fausse route ou de dilacérer les tissus. On serait obligé de laisser cette paupière au repos complet pendant plusieurs semaines et de recommencer ensuite une nouvelle tentative. Puis, il nous semble que l'on doit, aussi bien pour les opérations que l'on fait sur les voies chargées d'éliminer les larmes que pour celles que l'on pratique sur le globe oculaire, mettre en pratique cet axiome : à savoir que l'on doit opérer aussi délicatement que possible, sans rudoyer nullement les tissus. Il existerait, pensons-nous, si on agissait toujours ainsi, bien moins de larmoiements à longue durée, pour ne pas dire interminables et quelquefois incurables.

Ayant constaté depuis longtemps, [illegible] de cette obstruction du canal [illegible] pour la traverser [illegible]

fait modifier en rendant très tranchante l'extrémité à peu près arrondie de ce couteau. Nous n'incisions dans la suite le canal lacrymal à son ouverture que s'il était nécessaire de pratiquer le catéthérisme du canal nasal. Mais ce couteau ainsi modifié présentait par l'épaisseur de sa lame tranchante sur toute sa longueur et par sa direction un peu courbe l'inconvénient de pouvoir inciser et léser le canal en d'autres points.

L'instrument que nous eûmes l'idée de faire construire par M. Lüer est le suivant : une tige AB (voir la planche) a 12 millimètres de longueur; ronde, elle a un millimètre de diamètre en A, puis diminue progressivement jusqu'en B où elle n'a plus qu'un demi millimètre. La lame BDCE est très mince et ses bords sont tranchants sur tout son pourtour : BC = 4 millimètres; DE = 1 millimètre, les angles de cette petite surface rectangulaire sont arrondis. Au-dessous du modèle nous avons fait représenter la lame avec ses dimensions doubles en longueur et en hauteur, le dessin représentant la grandeur exacte étant un peu petit pour qu'on puisse s'en rendre bien compte.

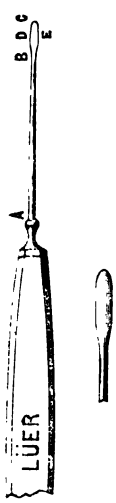

Fig. 1.

Cette lame pourra donc cheminer dans le conduit lacrymal sans léser les parois et ne coupera les tissus que lorsqu'elle rencontrera un obstacle. Disons pour terminer la manière dont nous nous en servons : Une obstruction étant constatée dans le canal lacrymal, nous introduisons l'instrument par le point lacrymal inférieur en tendant fortement la paupière; la lame *plus* petite que le conduit ne la lèse en aucun point; elle progresse lentement et quand elle vient à rencontrer l'obstruction on la pousse légèrement et on se rend parfaitement compte de la section qu'elle produit. Immédiatement après, elle arrive dans la partie libre du canal et dans le sac lacrymal où on la sent heurter l'unguis : on la retire alors et on

recommence cette manœuvre deux ou trois fois au niveau de l'obstruction seulement et en faisant chaque fois tourner un peu l'instrument sur son axe pour inciser l'endroit obstrué en plusieurs points de sa surface. L'instrument retiré, il s'écoule à peine un peu de liquide teinté en rose sur le bord de la paupière inférieure, signe que le traumatisme a été bien léger. Pendant deux ou trois jours, on passe une fois par jour le stylet de Bowmann n° 1 pour empêcher la plaie de se refermer et ses bords de s'accoler en se cicatrisant, et la guérison est définitivement obtenue.

Depuis un an que nous nous servons de cet instrument, nous avons pu l'apprécier et le juger définitivement et il nous a rendu assez de services pour que nous croyons utile de le soumettre à nos confrères.

Dr MENGIN.

ÉTUDE

SUR LE MÉCANISME DE L'ACCOMMODATION

Par le Dr DEEREN (de Courtrai)

Bien des incertitudes règnent dans la science sur la manière avec laquelle s'opère l'accommodation. Pour les uns, la portion radiaire du muscle ciliaire, en se contractant, rapproche l'un de l'autre les points où il s'insère, c'est-à-dire, la périphérie de l'iris et la choroïde. Comme la zonule de Zinn ou ligament suspenseur du cristallin est intimement liée à la choroïde, elle suit ce mouvement en avant, se relâche, et le cristallin, abandonné à son élasticité naturelle, devient plus convexe.

Müller pense que les fibres circulaires peuvent, par l'intermédiaire des procès ciliaires, presser sur l'équateur du cristallin et le rendre plus convexe, et, de plus, tirer en arrière l'insertion périphérique de l'iris. Pendant ce temps les fibres radiaires relâchent le ligament suspenseur, en rame-

nant la choroïde en avant; elles augmentent la pression du corps vitré sur le cristallin et portent ce dernier contre l'iris Celui-ci se contracte et résiste, et le cristallin devient plus convexe, cédant pour ainsi dire à l'endroit où il n'est plus appuyé par l'iris.

Suivant Helmholtz, le mécanisme de l'accommodation se ferait uniquement par la contraction de la portion radiaire du muscle de l'accommodation.

M. Galezoswski a imaginé une théorie très ingénieuse pour expliquer le jeu de l'accommodation et, après que j'aurai corrigé cette théorie, celle-ci sera et restera la seule vraie. Voici comment M. Galezoswski s'exprime dans son traité des maladies d'yeux, deuxième édition, page 780 :

« Selon nous, les deux portions du muscle accommodateur ont une action distincte. Les fibres circulaires, en se contractant, pressent par l'intermédiaire du cercle ciliaire et du canal de Petit sur la grande circonférence du cristallin, ce qui nécessairement rend son diamètre antéro-postérieur plus long. Pendant ce temps les fibres longitudinales, qui emboîtent le corps vitré en entier, en se contractant, condensent cette humeur et empêchent par cela même que le cristallin, qui augmente d'épaisseur, ne se porte en arrière. Par l'effet de cette dernière action, la surface postérieure reste sur place et il n'y a que sa surface antérieure qui se porte en avant. Ce résultat était indispensable pour l'accommodation; il faut, en effet, que la distance entre la rétine et le cristallin reste invariable si l'on veut que le foyer puisse être amené, pendant l'accommodation, sur la rétine. »

La grande confusion qui existait jusqu'à présent pour expliquer le mécanisme de l'accommodation se comprend très facilement, puisque les uns font intervenir seulement la portion radiaire du muscle accommodateur dans l'acte de l'accommodation, tandis que pour les autres, ce sont les portions radiaire et circulaire du muscle accommodateur qui se contractent en même temps. Tous ces auteurs n'ont pas songé à la loi physiologique suivante : quand un muscle se contracte, son antagoniste est non relâché, mais tendu. Quand

le droit interne se contracte, le muscle droit externe ne se contracte pas à son tour, au contraire, le muscle droit externe est seulement tendu. Quand les fibres circulaires de l'iris se contractent, les fibres musculaires rayonnées ne se contractent pas simultanément, les fibres rayonnées restent tendues; quant au muscle de l'accommodation, il en est de même; pendant que la portion circulaire se contracte pour vousser le cristallin, la portion radiaire ne se contracte pas en même temps; la portion radiaire est seulement tendue. La portion radiaire du muscle de l'accommodation doit donc être considérée comme l'antagoniste de la portion circulaire; si la portion radiaire se contractait en même temps que la portion circulaire, ce serait contraire à la loi physiologique des actions musculaires. La portion radiaire du muscle accommodateur, à laquelle on a donné le nom de tenseur de la choroïde, mériterait plutôt le nom de tenseur de l'accommodation. La tension exercée par la portion radiaire, pendant que la portion circulaire se contracte, suffit à elle seule pour maintenir le cristallin dans une position fixe par rapport à la rétine. La théorie de M. Galezowski nous paraît donc très ingénieuse, et elle satisfait complètement l'esprit, mais nous pensons qu'il faut la modifier de la manière suivante :

Selon nous, les deux portions du muscle accommodateur ont une action distincte. Les fibres ciculaires, en se contractant, pressent par l'intermédiaire du cercle ciliaire et du canal Petit sur la grande circonférence du cristallin, ce qui nécessairement rend son diamètre antéro-postérieur plus long. Pendant ce temps, les fibres longitudinales qui emboîtent le corps vitré tout entier, par leur tension, condensent cette humeur et empêchent par cela même que le cristallin, qui augmente d'épaisseur, ne se porte en arrière. Par l'effet de cette tension, la surface postérieure du cristallin reste sur place, et il n'y a que sa face antérieure qui se porte en avant. Ce résultat était indispensable pour l'accommodation, il faut, en effet, que la distance entre la rétine et le cristallin reste invariable, si l'on veut que le foyer puisse être amené pendant l'accommodation sur la rétine. Dr DEEREN.

DESCRIPTION

D'UN NOUVEAU TONOMÈTRE OCULAIRE

Par le Dr F. LAZERAT

Les premiers essais de tonomètres oculaires remontent à de de Graefe (1863). Cet éminent ophtalmologiste se servait d'une tige métallique qu'il appliquait contre l'œil au moyen d'un bras de levier. Ce levier portait à son extrémité une charge que l'on pouvait faire varier à volonté; une échelle indiquait jusqu'à quel degré la tige pouvait l'emporter sur la tension de l'œil. Mais l'immobilité absolue que ce dernier était obligé de garder et qui nécessitait le sommeil anesthésique rendait cet instrument peu pratique.

La même année, M. Hamer fit construire sur les indications du professeur Donders un tonomètre qui consistait en un tube de laiton dans lequel se trouvait une tige. Cette tige était reliée à un ressort de montre déroulé, dont elle devait vaincre la résistance et son déplacement faisait mouvoir une aiguille sur un cadran.

Un peu plus tard, Donders fit perfectionner ce tonomètre par M. Dor. On remplaça le ressort déroulé par un ressort retiligne dont on pouvait complètement supprimer l'action et on ajouta une vis qui servit à régler la position de la tige.

Mais ces différents instruments présentaient un inconvénient des plus sérieux : c'était de produire, suivant l'état de plus ou moins grande résistance de l'œil, des résultats tout à fait contradictoires. Ainsi, il arrivait que sur un œil mou, on obtenait avec une force assez restreinte une dépression considérable, tandis que, en opérant sur un œil dur, avec une force plus grande, on avait une dépression relativement très faible. Ces contradictions tenaient à ce que les deux facteurs qui entraient en jeu (force déployée et résistance de l'œil) étaient très variables et ne pouvaient être mesurés directement par ces instruments.

M. Dor chercha à obvier à cet inconvénient en rendant la force constante; pour cela, il recommandait de suspendre son tonomètre par un fil, en le laissant agir sur l'œil par son propre poids. Mais cette manière de procéder était passible de tous les reproches adressés à l'appareil de de Graefe.

M. Stroh (de Londres), dirigeant ses efforts dans le même but, parvint à faire construire un tonomètre, dans lequel, il réussit à rendre la force constante. Mais, là encore se présentait un défaut capital commun à ses devanciers : c'était la difficulté de savoir le moment précis où il fallait cesser la pression et, par suite, la facilité de l'instrument à indiquer des degrés de tension trop élevés lorsqu'on continuait la compression.

Il faut arriver jusqu'à M. Monik (1870) pour avoir un ton mètre qui ait une valeur scientifique. Son instrument basé sur le principe suivant : étant donné une force cor quelle dépression produira-t-elle sur le globe oculaire compose de deux tiges mobiles à frottement très dc tiges font mouvoir simultanément une aiguille, qu' leur déplacement sur un cadran. Une seconde meut en même temps que la tige centrale et est un court ressort, dont elle marque le degré de n

Si donc, l'on veut faire agir une force de 15 que exemple, on exercera sur l'œil une comp mil- continuera jusqu'à ce que l'aiguille d uite. 15 grammes. L'aiguille qui se meut sur construits limètres donnera la profondeur de la dén auteur, il

Cet appareil est un des meilleurs qs la pratique. jusqu'à présent. Cependant, de l'aveu est d'un maniement excessivement désespérantes, les Aussi a-t-il été peu employé.

En présence de toutes ces d ormule de Bowmam; ophtalmologistes en sont reve nule qui est susceptible mais, chacun sait ce que vaut de chaque observateur. de varier avec la sensibilité a tension intra-oculaire est Cette méthode d'exploratio cessite une grande expérience des plus défectueuses, car

qui peut même, dans les petits détails, se trouver en défaut entre l'examen de la veille et celui du lendemain. Aussi, chaque oculiste sent-il toujours le besoin d'avoir sous la main un instrument précis, qui permette au plus inexpérimenté de connaître immédiatement et d'une façon exacte l'état du tonus de l'œil.

Il y a quelques mois, M. le Dr Maklakoff (de Moscou) a fait paraître dans les *Archives d'ophtalmologie* (n° de mars-avril 1885) la description d'un tonomètre qui repose sur un principe tout différent des autres. Le voici : toute bille élas-ue, tombant sur un plan résistant, subit un aplatissement tant plus étendu qu'elle est plus élastique et sa force de tion plus considérable. Que l'on enduise ce plan résis-ne matière colorante, la surface d'aplatissement y nent reproduite.

t les termes de cette proposition, M. Maklakoff comme une bille élastique et c'est sur lui qu'il résistant. Ce dernier consiste en un disque té à l'extrémité d'une tige, le long de laquelle bles massifs d'un poids déterminé.

disque servir de cet instrument, on enduit préala-à explore couche d'aniline, la face inférieure du ou plusieurs; on la met en contact avec la cornée sement de laisse tomber le long de la tige un colorée du ve médiatement, il se produit un aplatis-

Il ne reste plus l'empreinte se fait sur la partie compas.

Il est évident ici q en mesurer le diamètre avec un de la cornée variera a ne même force, l'aplatissement Cependant, il faudrait, p s ou moins de dureté de l'œil. sement exactes, que l'œil es données fussent rigoureu-principe, c'est-à-dire, qu'il t d'abord les conditions du d'être placé, comme il l'est, sur un plan résistant au lieu tique. De plus, il faudrait égale coussinet graisseux élas-cornées en exploration eussent l supposer que toutes les ne courbure. Aussi, cet

ophtalmotonomètre est-il dans l'impossibilité de fournir des résultats, qui puissent servir de terme de comparaison dans l'examen de plusieurs yeux. Néanmoins, il est applicable à chaque œil en particulier, il peut, par la comparaison des diverses empreintes du verre dépoli, donner certains renseignements sur les variations de la tension oculaire qui surviennent dans le cours d'une maladie.

Il y a là une idée qui mérite d'être étudiée et perfectionnée dans ses moyens d'exécution.

De mon côté, j'apporte aussi ma contribution à la nomen-

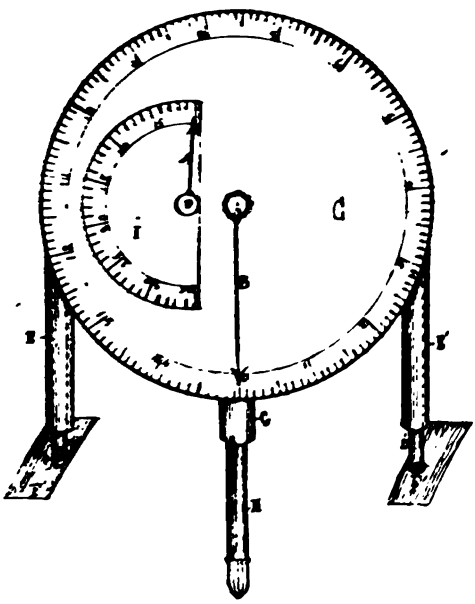

Fig. 1.

clature des instruments de tonométrie oculaire. Le tonomètre, que je soumets à l'appréciation des ophtalmologistes, repose sur le même principe que celui de Monik. Mais il en diffère essentiellement par le mode d'action de la force. La main n'intervient plus ici pour déterminer, à la fois, et la dépression oculaire et la tension d'un ressort. On

se contente, seulement, d'emmagasiner d'avance dans l'instrument une quantité de force connue, dont l'action, comme on le verra plus loin, est parfaitement isolée de toute influence étrangère; ce qui lui permet d'agir dans toute son intégrité, quand on la met en présence de la tension oculaire.

Il s'établit entre ces deux forces (celle de l'instrument et celle de l'œil) une sorte de lutte, que l'observateur peut modérer à son gré et dont il n'a qu'à constater les résultats sur deux cadrans.

Ceci dit, j'entre immédiatement dans la description de mon tonomètre.

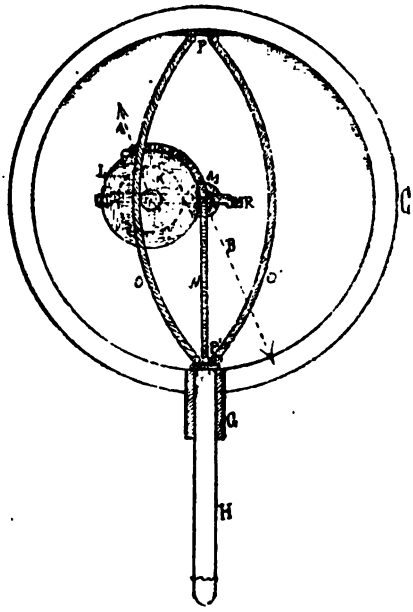

Fig 2.

Il est constitué par une boîte métallique, qui porte sur sa face antérieure deux cadrans (Fig. 1), dont l'un I est gradué en grammes et l'autre, C, en millimètres et dixièmes de millimètres. Tous les deux sont munis chacun d'une aiguille AB.

Sur les parois latérales et inférieures sont adaptés deux manchons cylindriques, EE′, dans lesquels peuvent glisser à frottement doux, deux supports D D′. Ces deux supports sont munis chacun d'une petite plaque FF′ et sont destinés à prendre un point d'appui, l'un sur le bord orbitaire supérieur, l'autre sur le bord orbitaire inférieur.

A la partie inférieure et médiane de l'instrument, se trouve une tige pleine et cylindrique H, qui glisse dans un manchon G. Son extrémité inférieure, qui, dans la recherche de la tension intra-oculaire, doit reposer sur le globe de l'œil, est garnie d'un revêtement de caoutchouc, analogue à celui des compte-gouttes.

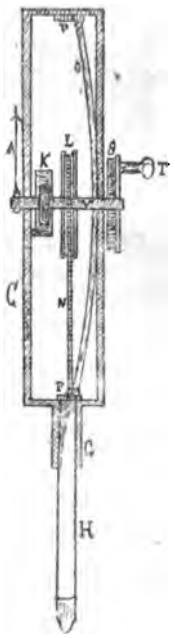

Fig. 3.

Les figures 2 et 3 représentent le mécanisme de l'appareil vu par sa face postérieure et sur une coupe verticale. —On y remarque un axe horizontal V (Fig. 3), sur lequel sont solidement fixées les pièces suivantes :

1° Une petite aiguille A, qui circule sur le cadran I (Fig. 1);

2 Une roue à dents très fines qui s'engrennent avec celles d'une autre roue plus petite M. Cette dernière a un axe libre J (Fig. 5), qui porte l'aiguille B destinée à parcourir le grand cadran C;

3° Une poulie L, sur laquelle est fixée une chaînette très flexible N, qui est reliée en P à l'extrémité supérieure de la tige H. Elle entraîne cette dernière verticalement en haut dans son mouvement de rotation;

4° Une roue S, sur laquelle est adaptée une manivelle T. La circonférence de cette roue est lisse et elle est enchâssée dans une lamelle ressort U (Fig. 4). Cette lamelle, qui est exactement appliquée sur tout son pourtour, est destinée à ralentir à volonté le mouvement de la tige H. Voici comment :

Elle a deux insertions : l'une fixe en R (Fig. 4) sur la face

postérieure de la boîte de l'instrument, l'autre mobile à l'extrémité de la petite branche d'un levier DZ. Ce levier, qui a son point d'appui en Z, offre un élargissement à l'extrémité de sa grande branche. Enfin en X, se trouve un ressort qui, à l'état de repos de l'appareil, repousse fortement cette grande branche de bas en haut et tend, par conséquent, la lamelle ressort qu'elle accole fortement sur le pourtour de la roue S. Si donc, l'on vient à faire avec le doigt une pres-

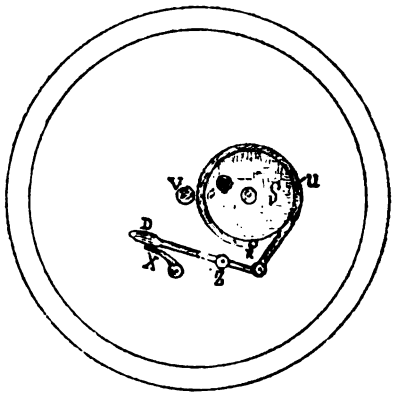

Fig. 4.

sion sur la partie élargie que présente l'extrémité du grand bras de levier, on détendra la lamelle ressort et la roue S, n'ayant plus d'entraves, exécutera librement son mouvement de rotation qui s'arrêtera aussitôt que la pression sur le levier sera supprimée, car, à ce moment, le ressort X ne rencontrant plus de résistance de la part du doigt repoussera en haut la grande branche du levier. La roue S sera enrayée et la conséquence sera l'arrêt immédiat de tout le système.

Cette facilité de pouvoir modérer à son gré la rapidité de descente de la tige H me paraît avoir une certaine importance, surtout quand il s'agit de certains yeux, dont la sensibilité douloureuse est augmentée par leur état pathologique et qui ne pourraient supporter impunément un choc trop brusque.

La partie dynamométrique de ce tonomètre consiste en un ressort à deux branches OO (Fig. 2) dont la force est calculée d'avance. Il présente deux insertions articulées, l'une fixe à la partie supérieure de la boîte métallique, l'autre mobile sur l'extrémité supérieure P de la tige H.

Grâce à cette disposition, si l'on vient à faire tourner la poulie L par l'intermédiaire de la manivelle T, la tige, entraînée par la chaînette X, subit un mouvement d'ascension verticale et force les deux branches du ressort à augmenter leur courbure. Mais, cette augmentation de courbure nécessite l'emploi d'une certaine force, dont la valeur sera donnée par l'aiguille du petit cadran I.

Fig. 5.

Enfin, avant de terminer cette description, je dirai un mot de la disposition de l'aiguille du grand cadran. Cette aiguille (Fig. 5) n'est point fixe sur son axe J, mais au contraire, elle tourne sur lui à frottement dur, et peut être ramenée facilement au zéro de l'échelle, lorsque, dans le montage du mécanisme, elle a été entraînée par le mouvement de rotation de la petite roue M, qui est articulée avec la roue K (Fig. 3).

Ceci dit, voici comment fonctionne ce tonomètre.

Je commence d'abord par charger l'appareil, si je puis m'exprimer ainsi. Pour cela, supposons que je veuille lui donner une force de 20 grammes. Je prends l'instrument de la main gauche, en ayant soin de dégager la poulie modératrice S. Ce dégagement se fait facilement en allongeant le pouce, qui produit une pression sur l'extrémité élargie du grand bras de levier (Fig 5); saisissant alors la manivelle T de cette roue modératrice, je lui imprime un mouvement de rotation, jusqu'à ce que l'aiguille du petit cadran marque 20 grammes. A ce moment, je supprime la pression que mon pouce exerçait sur le levier : ce dernier est instantanément repoussé en haut par le ressort X et tout le mécanisme reste fixé en place.

Pendant ce mouvement de rotation, la poulie L agissant

sur la tige H, par l'intermédiaire de la chaînette, l'a entraînée verticalement en haut et a, par le fait même, déterminé l'augmentation de courbure des ressorts OO'.

De son côté, la roue K a fait tourner la petite roue M et par suite l'aiguille du grand cadran; mais, comme cette aiguille tourne à frottement dur sur son axe J, il sera facile de la ramener avec la main au zéro de l'échelle millimétrique. Ainsi chargé et mis au point, l'instrument est tout prêt à fonctionner.

Grâce à la disposition de ce tonomètre, le médecin a le choix entre deux modes d'exploration de la tension intra-oculaire : il peut agir, soit sur la cornée, soit sur la sclérotique.

Supposons le cas, où il veuille rechercher le tonus de l'œil, par l'intermédiaire de la cornée. Il fait coucher le sujet, ou bien il le laisse simplement assis en lui renversant la tête un peu en arrière; puis, saisissant de la main gauche l'instrument, dont il a préalablement fait descendre les pieds DD' (Fig. 1), il applique son index de la main droite au-dessous de l'arcade sourcilière et il refoule de bas en haut les masses charnues sous-cutanées de façon à relever la paupière supérieure; appuyant alors le support F de la colonne D sur le bord orbitaire supérieur, il fixe les tissus sur l'os et maintient ainsi la paupière relevée. Il agit de même pour la paupière inférieure, en refoulant les tissus en bas et en appliquant le pied F' de la colonne D' sur le bord orbitaire inférieur. De cette façon, la cornée est largement découverte; de plus, on a ainsi deux points d'appui solides, indépendants du globe oculaire et de toute influence étrangère; ce qui permet à la force emmagasinée dans le tonomètre d'agir dans toute son intégrité.

Le médecin recommande ensuite au malade de regarder droit en haut; puis, faisant glisser l'instrument le long des colonnes DD', par l'intermédiaire des manchons EE', il ne s'arrête que lorsque l'extrémité inférieure de la tige H est en contact avec la cornée. Appuyant alors l'index de la main droite sur la partie élargie de la grande branche du levier DZ (Fig. 4); il dégage la roue modératrice S. Aussitôt

les deux ressorts OO′ reviennent sur eux-mêmes et repoussent verticalement en bas la tige H, qui produit une dépression sur la cornée.

Sur ces entrefaites, l'aiguille du grand cadran, s'éloignant du zéro, a parcouru un certain nombre de divisions dont la quantité indique la profondeur de la dépression; celle du petit cadran s'est plus ou moins rapprochée de son point de départ. Enfin, lorsque l'explorateur a constaté que les aiguilles se sont arrêtées, par suite du rétablissement d'équilibre entre la résistance de l'œil et la force emmagasinée dans le tonomètre, il cesse la pression qu'il exerçait sur le levier; celui-ci, immédiatement repoussé en haut par le ressort X, tend la lamelle ressort RU, enraye la roue modératrice et maintient tout le mécanisme immobile. Il retire ensuite l'instrument et n'a plus qu'à constater sur les cadrans la profondeur de la dépression et la quantité de force qui a été dépensée pour la produire.

Ce procédé d'exploration du tonus de l'œil par la cornée ne donne pas la valeur exacte de la tension intrinsèque du globe oculaire. En effet, ce dernier présente à sa partie postérieure un peloton élastique de tissu cellulaire graisseux et la force, dont est pourvue la tige de l'instrument agissant, dans le sens antéro-postérieur de l'œil porte son action sur ce tissu graisseux qu'elle comprime. De là une cause d'erreur.

Il faudrait, pour avoir une mensuration précise, que le globe oculaire reposât sur un plan résistant et que la direction de la force qui anime la tige se fît sur ce plan. Je crois que l'on peut arriver à ce résultat en prenant comme point d'appui le plancher inférieur de l'orbite et en faisant agir la force dans cette direction par l'intermédiaire de la sclérotique. Voici, dans ce cas, quelle est la manière des procéder.

Le tonomètre étant chargé d'une force déterminée et les paupières écartées, comme il a été dit plus haut, et même au besoin par l'un des doigts de la main qui soutient l'instrument, on recommande au malade de regarder le plus bas possible pour bien découvrir la sclérotique; puis, on fait glisser

tout le système le long des colonnes DD', mais de façon à ce que *les manchons EE' soient à des hauteurs différentes sur ces colonnes*. Il résulte de cette disposition que la tige H prend une direction oblique de haut en bas et un peu d'avant en arrière, de telle sorte que, si elle était prolongée à travers le globe oculaire, elle irait rencontrer le plancher inférieur de l'orbite.

On termine ensuite l'examen comme pour le premier mode d'exploration.

Telle est la description du mécanisme et du fonctionnement de ce tonomètre oculaire. Il me paraît présenter certains avantages. D'abord, il porte en lui-même une force dont on peut faire varier à volonté, suivant les cas, et l'intensité et la rapidité d'action. De plus, grâce aux deux points d'appui qu'on lui fait prendre sur les bords orbitaires on soustrait cette force à toute influence étrangère, qui pourrait en atténuer les effets et serait par conséquent une cause d'erreur dans les résultats. Enfin, il permet de porter l'exploration de la tension intra-oculaire, soit sur la cornée, soit sur la sclérotique. Quant à son maniement, il est des plus faciles, lorsqu'on s'est bien pénétré de son mécanisme et de son mode de fonctionnement. Dr LAZERAT.

BIBLIOGRAPHIE

DE LA SCLÉRO-IRIDECTOMIE DANS LE GLAUCOME

Par M. le Dr LAFFON (Bordeaux)

(ANALYSE PAR LE Dr KOPFF, MÉDECIN-MAJOR A ORLÉANS)

Après avoir exposé quelques considérations générales sur le glaucome et sur les théories émises pour expliquer la rupture d'équilibre entre la sécrétion et l'excrétion des liquides intra-oculaires, M. Laffon passe en revue les divers traitements institués contre le glaucome et s'arrête assez longuement sur les traitements chirurgicaux : paracentèse, iridectomie, section en travers des fibres du muscle ciliaire (Haucock), ponction de la sclérotique (Le Fort), drainage de

l'œil, ponction du corps vitré, élongation du nerf nasal (Badal), scléro-iridectomie (Panas), ligature de la branche nasale de l'artère ophtalmique. Ces diverses opérations qui procèdent toutes soit de l'iridectomie, soit de la sclérotomie, sont jugées ou dangereuses ou insuffisantes par M. Laffon. Il expose l'opération dite scléro-iridectomie imaginée par M. le Dr Terson pour obvier aux défauts inhérents à l'iridectomie, tout en conservant les qualités évidentes de cette opération, et dont l'idée lui vint à la suite d'une hernie de l'iris qui survint à travers une plaie de sclérotomie et qu'il lui fallut exciser par suite de l'impossibilité absolue de la réduire.

Cette opération consiste en une ponction et contre-ponction scléroticale, ponction située à 2 ou 3 millimètres de l'extrémité du diamètre vertical de la cornée, et contre-ponction un peu au-dessus de l'extrémité interne du diamètre horizontal de la cornée. Ces deux plaies restent séparées par un pont scléro-conjonctival qui fournit un soutien contre la pression intra-oculaire et évite la subluxation du cristallin et l'hémorragie intra-oculaire. La plaie supérieure est faite plus large que l'inférieure, et c'est au travers d'elle que l'on saisit l'iris pour l'exciser. Cette opération l'emporte aussi sur la sclérotomie ordinaire, d'après M. Laffon, en ce que celle-ci n'est souvent que préparatoire, tandis que la scléro-iridectomie rend inutile la pratique de deux opérations successives. Cette opération sera pratiquée toutes les fois que la sclérotomie sera reconnue devoir être insuffisante, par conséquent dans tous les cas où l'iridectomie se trouvera indiquée.

L'opération de M. Terson paraît être appelée à rendre de grands services, et M. Laffon cite à l'appui dix-sept observations recueillies à la clinique de M. Terson et qui attestent toutes, sinon des résultats définitifs, du moins toujours une amélioration immédiate notable.

Dans les indications ordinaires de la sclérotomie simple, ne vaut-il pas mieux s'en tenir à cette opération, faite surtout en multipliant les points de débridement, comme dans le procédé de Galezowski, ce qui l'empêche dès lors d'être insuffisante, et qui met le malade à l'abri des accidents de l'iridectomie, desquels la scléro-iridectomie pourrait peut-être ne pas toujours être exempte, malgré le pont sclérotical qui sépare les deux plaies produites par les ponctions?

Dr Kopff.

LE Dr GUÉPIN (DE NANTES), ANALYSE DE SES TRAVAUX

Par le Dr MOTAIS (Angers)

M. Motais fait une très intéressante étude sur le Dr Guépin au triple point de vue de l'oculiste, du philosophe et de l'historien. Ange Guépin, né à Pontivy, le 30 août 1805, fut une intelligence d'élite et une des gloires de Nantes et de la région de l'Ouest. Sa mort, le 21 mai 1873, à la suite d'une hémorragie cérébrale, fut un deuil public pour le pays tout entier qui perdait en lui un savant et un homme de bien qui toute sa vie avait mis en pratique sa devise : « Aux plus déshérités le plus d'amour. » M. Motais passe en revue les qualités de Guépin comme historien et comme philosophe, mais surtout il analyse en détail ses travaux ophtalmologiques.

C'est en 1830 qu'il s'adonna à l'oculistique : « Il y a toujours et il y aura toujours des spécialités, écrit Guépin dans ses études d'oculistique. A toutes les époques de prospérité scientifique, on a vu s'établir, dans les études graves, cette division du travail qui assure le succès... » — Le Dr Guépin, ajoute fort bien M. Motais, donna, dans la suite, par sa pratique et par ses travaux, la plus éclatante démonstration de l'utilité des spécialisations et prouva, mieux que tout autre, qu'au lieu de rester superficiel en beaucoup de points par la dispersion des études sur l'immense étendue de la littérature médicale, il est préférable d'acquérir une science approfondie, une grande expérience, une réelle habileté opératoire en concentrant ses efforts sur une seule partie de la médecine ».

Guépin tient une place importante dans le grand mouvement scientifique qui entraîna l'ophtalmologie dans la première moitié du siècle pour aboutir à la merveilleuse découverte de l'ophtalmoscope par Helmoltz et en faire la plus complète et la plus précise des différentes parties des sciences médicales.

M. Motais analyse les travaux de Guépin sur chaque point important de l'oculistique, en les faisant précéder d'un court aperçu historique. En se reportant à l'époque à laquelle vivait Guépin, on voit le rôle qu'il a tenu dans ce mouvement scientifique qui devait être si fécond une vingtaine d'années après.

Cataracte. — Jusqu'à Daniel en 1753, on n'avait opéré la cataracte que par abaissement; à partir de cette époque, les opérateurs se divisent en deux camps, les uns adoptant la nouvelle méthode par extraction, les autres, plus nombreux, restant fidèles à l'abaissement. Guépin, dans un mémoire à

l'Académie des sciences, donne sa préférence à l'abaissement ou plutôt au procédé par dépression de Florent Cunier, pour les cataractes séniles ordinaires. Mais il ne reste pas absolu, et sur le traitement des cataractes traumatiques et congénitales il eut des idées tout à fait personnelles et nouvelles (discision, broiement, extraction), qui sont encore adoptées aujourd'hui, sauf des modifications secondaires.

Pupille artificielle. — Cette opération était assez rare à cette époque. Guépin fut un de ses vulgarisateurs; le nombre des cas opérés par lui est un des plus élevés parmi les statistiques de ce temps. Il donne la préférence à l'incision cornéenne sur l'incision scléroticale, puis imagine un procédé que Desmarres apprécie favorablement dans son traité et auquel il donne le nom de procédé *par distension de la pupille* (enclavement avec ablation d'une partie de la lèvre cornéenne); enfin, il érige le premier en précepte la pratique de la pupille artificielle dans les cataractes congénitales étroites, au lieu de l'opération de la cataracte; et partage l'opération de la cataracte en deux temps lorsque le cristallin est opaque et l'iris adhérent dans une grande étendue (iridectomie d'abord, puis, après guérison, opération de la cataracte proprement dite).

Strabisme. — Après la première opération de strabotomie par Florent Cunier en 1839, il se produisit un tel engouement qu'on appliqua la myotomie au traitement de la myopie; on créa même le strabisme par l'opération de la myotomie pour remplacer dans certains cas de taies centrales l'opération de la pupille artificielle, de même dans le traitement de certaines amauroses. Au milieu de cet entraînement général, que certains beaux résultats pouvaient cependant justifier, Guépin résista à son ardeur à accepter les idées nouvelles et observa une prudente réserve. Il pratiqua la myotomie (on sectionnait alors le muscle lui-même ou le tendon assez loin de son insertion scléroticale) dans le strabisme, quelquefois dans la myopie, en sectionnant un seul muscle droit, mais rejeta le strabisme provoqué, d'accord déjà alors avec la chirurgie moderne.

Thérapeutique. — Guépin a publié, soit en volumes, soit dans les annales d'oculistique, des travaux considérables sur les agents curatifs employés de son temps. Avant la découverte d'Helmotz, il cherche à pénétrer jusqu'au fond de l'œil, et l'instrument dont il se sert prouve qu'il était sur la voie de la grande découverte.

Ses principaux mémoires sont : *De l'application de la*

méthode abortive au traitement des ophtalmies aiguës ; — Des agents thérapeutiques dans les maladies des yeux et de la réforme thérapeutique en ophtalmologie. Il conclut que la thérapeutique des maladies des yeux ne consiste nullement, comme on affecte de le croire dans le monde, en une série de remèdes plus ou moins empiriquement appliqués, mais qu'elle est soumise à toutes les règles de la thérapeutique générale; il rompt énergiquement avec les errements des méthodes antiphlogistiques et anémiantes en honneur à l'époque (séton, saignées, diète) contre les ophtalmies si nombreuses dues à la scrofule, à la syphilis, et prescrit les *toniques*, la *nourriture animalisée*, l'*exercice*, le *grand air* et même le *soleil* (les yeux étant couverts d'un bandeau s'il est nécessaire), *et des cautérisations locales.*

Il fallait un rare courage et une conviction profonde pour opérer une révolution aussi radicale à une époque où l'école de Broussais régnait en souveraine. On le voit, Guépin, par son tact scientifique et son remarquable esprit de critique prépara les voies et contribua pour une large part au progrès de l'ophtalmologie.

Tel est le résumé de l'intéressante brochure que le Dr Motais a consacrée à Guépin au moment où la ville de Nantes se prépare à lui élever une statue. Outre l'intérêt offert par la biographie d'un homme et d'un savant éminents, on y trouve exposée l'historique détaillée des principaux chapitres de l'ophtalmologie, et à ce titre la brochure de M. Motais est très instructive. Ajoutons que le produit de sa vente[1] sera versé à la souscription pour la statue du Dr Guépin.

Dr Kopff.

REVUE DES JOURNAUX

Pemphigus de la conjonctive et dégénérescence et déformations cicatricielles essentielles. Pemphigus conjunctivæ und essentielle Schrumpfung, par le Dr Baeumler, assistant de la clinique ophtalmologique de Halle (*Klinische Monatsblatter für Augenheilkunde*, août 1885). — Sous ce titre, l'auteur publie l'histoire de plusieurs malades chez lesquels se développa une xérophtalmie parenchymateuse avec son cortège habituel de compli-

1. Librairie Delahaye et Lecrosnier, 24, place de l'École-de-Médecine prix : 1 franc.

cations : ectropion, dégénérescence et déformations cicatricielles des paupières, infiltration et ulcération de la cornée qu'on essaya sans succès de combattre par les moyens ordinaires employés contre l'ectropion et par la transplantation de lambeaux de muqueuse empruntés à un chien ou à la bouche du malade. L'affection n'en suivit pas moins sa marche et aboutit à l'oblitération des voies lacrymales, à l'atrophie des glandes sécrétaires, à la disparition des culs-de-sac conjonctivaux, à la déformation et à l'immobilisation des paupières et enfin à la cécité par altération de la cornée. Des éruptions de pemphigus avaient été observées pendant la maladie, soit sur le corps, soit sur les paupières.

Ces faits ne sont pas nouveaux et ont été signalés déjà depuis longtemps par Alibert, White Cooper, Hardy, Lassègue et de Wecker. Le traitement est également celui qui a été opposé de tout temps au xérosis et à ses complications : redressement de l'ectropion, transplantation de muqueuse empruntée à un animal (Wolff) ou à la conjonctive humaine (Galezowski). Nous ne pensons donc pas qu'il soit justifié de classer à part ces observations comme formant une maladie nouvelle sous les noms de pemphigus de la conjonctive, dégénérescence et déformations cicatricielles essentielles, syndesmite dégénérative, qui sont employés depuis quelque temps en Allemagne et ne font qu'apporter un élément nouveau de confusion dans cette question déjà si obscure, car le nom de syndesmite a déjà une signification spéciale et désigne l'épisclérite. La dégénérescence xérotique de la conjonctive n'est au contraire que le dernier terme d'un processus inflammatoire qui peut être amené par les causes les plus diverses, comme l'ont démontré les travaux de Dupréz, de Weber, de Cohn, de Cuignet, de Fisher, etc., soit qu'il résulte de certaines ophtalmies, soit d'affections cutanées étendues à l'œil, soit de granulations.

Dr Boucher.

De l'application de la stérilisation par la chaleur à l'asepsie en oculistique. *Über die Anwendung der Sterilisation durch Hitze auf die oculistische Asepsis*, par le Dr Baubacher de Graetz. *Centralblatt für praktische Augenheilkunde*, août 1885. — Les pansements antiseptiques obtenus au moyen de solutions ont, soit pour le malade, soit pour les instruments divers inconvénients auxquels l'auteur a voulu remédier de la façon suivante :

Tout le matériel de pansement renfermé dans une boîte de fer blanc fermée est placé quatre heures avant l'opération dans une étuve sèche, garnie de plaques de verre nettoyées au sublimé et à l'alcool. La température de l'étuve est portée à 1[illegible] ou 1[illegible] et

maintenu à ce degré deux heures. Au moment même de l'opération le couvercle de la boite est enlevé et l'appareil rapidement placé sous une cloche de verre stérilisée, sous laquelle on puise au fur et à mesure des besoins avec une pince, les pansements tout préparés qui sont ceux que le professeur Horner fait fabriquer à l'établissement international de Schaffouse. On les passe dans une solution de sublimé à $\frac{1}{5000}$ et on les applique sans les toucher avec les mains.

Les instruments non tranchants sont flambés et posés sous une cloche également stérilisée. Pour permettre le flambage l'auteur fait faire ses crochets, curettes, spatules, en platine. Ils sont vissés sur un manche d'ivoire sans interposition de gomme laque. Les pinces à iris, capsulaires, à fixation, sont, dans leur tiers inférieur, construites en même métal. On peut les porter au rouge sans les détériorer.

Les collyres, atropine, éserine, cocaïne, sont contenus dans des éprouvettes stérilisées dans lesquelles on les porte à l'ébullition et qu'on ferme avec un bouchon de ouate. On y puise avec des compte-gouttes en verre flambés. Les instruments tranchants sont plongés pendant une heure dans un bocal contenant de l'alcool absolu, puis essuyés avec un linge stérilisé et joints aux instruments flambés sous la cloche.

Le champ opératoire est lavé au savon, puis à la solution de sublimé à $\frac{1}{5000}$ et recouvert de ouate préparée, passée à la même solution. Les plus grands soins sont apportés au lavage du sol ciliaire. Le lavage des culs-de-sacs conjonctivaux se fait avec la solution de sublimé au moyen d'un flacon stérilisé portant une tubulure de courbure convenable, et analogue à celui que le professeur Panas de Paris emploie dans le même but.

Il va sans dire que les mains de l'opérateur sont minutieusement désinfectées.

L'auteur ne peut donner aucune statistique; le temps seul permettra de juger définitivement sa méthode, qui s'appuye sur les expériences faites dans les laboratoires spéciaux pour obtenir la stérilisation des bactéries par la chaleur.

Dr Boucher.

Paillette de fer ayant séjourné vingt-cinq ans dans l'iris. *Ein Eisensplitter, der 25 Jahre in der Iris gesessen*, par le Dr A. Birnbacher de Grætz (*Centralblatt für pratische Augenheilkunde*, août 1885). — Un paysan reçut en 1859 pendant qu'il assistait au rhabillage de meules une paillette de fer dans l'œil gauche. Après une période de réaction très courte, l'inflammation

se calma et l'acuité redevint normale. Il ne restait d'autre trace de l'accident qu'un point foncé dans la partie supérieure de l'iris. A partir de 1876 apparurent à plusieurs reprises des symptômes inflammatoires. Le 7 décembre 1884 survint un accès d'iritis plus violent et plus durable que les précédents. Le cercle ciliaire s'injecta et de petites synéchies s'établirent entre le bord pupillaire et la capsule du cristallin ; la pupille elle-même quoique rétrécie restait libre. Au milieu du segment supérieur de l'iris on voyait proéminer un petit corps globulaire, brun foncé, gros comme un grain de millet. Autour de lui s'étendait une zone étoilée jaune d'ocre avec stries pigmenteuses. A ce niveau l'iris avait perdu son apparence ordinaire $V = \frac{6}{24}$. L'opération proposée ne fut acceptée que le 10 décembre sous l'influence d'une augmentation dans l'intensité des phénomènes morbides. On fit une iridectomie supérieure : l'iris saisi avec une pince, on détacha par traction les adhérences et l'on excisa une portion du sphincter comprenant le corps étranger et la zone ambiante. La guérison fut rapide et le 18 décembre on put voir la brèche irienne libre et sur la capsule quelques faibles traces jaunâtres, reste des synéchies. L'acuité remonta à $\frac{6}{12}$.

Le segment d'iris excisé fut durci dans le liquide de Müller et examiné au microscope. Le corps étranger était un éclat de fer entouré de couches d'oxyde. Au niveau de la loge qu'il s'était faite dans l'iris, le tissu propre de cette membrane était atrophié et comme hyalin. Sur les bords se trouvaient des cellules rondes contenant du pigment brun. Ces cellules étaient infiltrées entre les fibres de l'iris qui elles-mêmes ne contenaient aucun pigment. Cellules lymphoïdes autour des veines. Le cyanure jaune y produisit la réaction bleue caractéristique des sels de fer.

Un tatouage involontaire de la cornée. *Eine unfreiwillige Tätowirung der Hornhaut*, par le Dr G. Mayerhausen (*Centralblatt für pratische Augenheilkunde*, août 1885). — Une jeune fille de douze ans reçut dans l'œil gauche d'une de ses camarades un coup de plume métallique. Il se produisit, d'après le dire de la mère, une inflammation modérée. L'intégrité de la plume fut constatée, aucun fragment n'était resté dans la plaie. Le lendemain de l'accident l'enfant fut amené à la consultation à cause de la tache d'encre qu'elle avait sur la pupille. L'état était le suivant : conjonctive injectée; sur la cornée, tache noire triangulaire figurant les becs d'une plume métallique, horizontale, à pointe dirigée en dedans. La cornée est lisse et brillante au-dessus de cette tache, comme on peut le voir à l'éclairage latéral. Il

n'y a qu'un peu de dépoli à la base. La tache cachait la pupille en entier lorsque l'éclairage était vif; si au contraire la lumière baissait, l'iris se dilatant laissait passer les rayons lumineux au-dessus et au-dessous d'elle et permettait encore une acuité de $\frac{1}{2}$. Toute intervention opératoire fut refusée pour le moment; mais au bout de huit jours l'enfant revint. Toute inflammation avait cessé et il ne restait que la tache d'encre que l'on demandait de faire disparaître. L'œil ayant été anesthésié par la cocaïne on enleva les couches superficielles de la cornée au-dessus de la tache à l'aide d'une aiguille à cataracte, d'une petite gouge et de la curette tranchante. Il fallut ainsi gratter une certaine épaisseur de tissu cornéen avant d'arriver à la tache. On put alors constater qu'il s'était formé une combinaison chimique entre l'albumine du tissu et le tannate de fer dans les cellules fines et dans les cellules migratrices. Il fallut, après avoir enlevé la plus grande partie de la matière colorante, abandonner le reste à l'élimination spontanée par renouvellement des cellules. L'événement vint justifier cette manière de faire et au bout de dix semaines, il ne restait plus de trace de matière colorante; la cornée était redevenue transparente. Dr Boucher.

Une anomalie congénitale de l'iris, par le professeur Chodin (*Wiestnik oftalmologyi Kiew*, 1885). — Sous ce titre, M. Chodin communique un cas de colobôma de l'iris de deux côtés observé par lui chez un enfant de trois ans, dans la clinique de l'Université de Kiew. L'iris droit présentait un colobôma complet sous forme d'une fente limitée par des bords parallèles de chaque côté et s'étendant en haut comme en bas jusqu'au bord même de la cornée. L'iris est divisé par cette fente pupillaire en deux parties inégales; dans la direction de la fente, l'iris n'existe pas du tout. Chacune des deux parties iriennes se subdivise à son tour en deux parties : l'une périphérique et l'autre interne parallèle à la fente. Les deux dernières parties diffèrent l'une de l'autre autant par leur couleur qui est sombre à la périphérie et grise à la partie interne que par la direction des stries. Ces dernières ont une disposition radiale dans la partie périphérique et parallèle à la fente même dans la partie interne. La pupille gauche présente une fente ovale ayant une direction oblique de dehors en dedans. Elle n'atteint pas la périphérie de l'iris, mais en est séparée en haut et en bas par une petite bandelette grisâtre striée. En haut de la partie grisâtre se détachent quelques fibres qui vont jusqu'à la périphérie. Entre elles il existe une petite fente ronde qui ressemble à une pupille. La contraction des pupilles sous l'influence

de la lumière était très faible. L'atropine n'agissait que très lentement et après une instillation souvent répétée. M. Chodin n'a pas expérimenté l'action de l'ésérine.

L'examen ophtalmoscopique n'a démontré aucune anomalie dans le fond de l'œil. L'auteur considère ce cas comme une anomalie congénitale de l'iris à laquelle il donne le nom, en ce qui concerne l'œil droit, de colobôma diamétral complet. Dans l'œil gauche le colobôma est diamétral incomplet (pupille de chat). La seconde pupille de l'œil gauche méritait la dénomination d'iridodyalisis congénitale. Pour expliquer cette bizarre anomalie l'auteur penche vers l'hypothèse de deux fentes embryonnaires pendant la vie fœtale. Dr LEWANDOWSKI.

Ophtalmoplégie nucléolaire, par KATZAOUROFF (*Wiestnik oftalmologyi Kiew*, 1885). — L'auteur cite le cas d'une femme souffrant depuis quinze ans de forts maux de tête, chez laquelle la paralysie avait atteint graduellement tous les muscles extrinsèques des deux yeux, ce qui amena à la longue une immobilité complète des deux globes oculaires avec abaissement des deux paupières supérieures. L'accommodation dans l'œil gauche était complètement paralysée. On ne trouvait pas d'autres phénomènes morbides oculaires, outre une légère diminution de la sensibilité conjonctivale et cornéenne. A cause de l'existence de quelques cicatrices sur le corps et de glandes indolores tuméfiées du cou, on a ordonné le traitement antispécifique, mais qui n'a pourtant pas donné les résultats attendus. L'auteur suppose que, à cause de l'absence de tous les phénomènes morbides du côté des autres nerfs cérébraux, la paralysie présentée doit avoir l'origine *nucléolaire*.

Dr LEWANDOWSKI.

Hémorragie dans la cornée, par RUMSZEVICZ (*Wiestnik oftalmologyi Kiew*, 1885). — Ayant exposé avant tout des données anatomiques en ce qui concerne l'absence des vaisseaux dans le tissu normal de la cornée, autant chez l'adulte que chez l'embryon, l'auteur cite un cas, où, chez un sujet, à l'endroit d'une opacité périphérique de la cornée de l'œil gauche, causée par une brûlure d'ammoniaque et après l'apparition consécutive des vaisseaux régénérateurs, il s'en est suivi une hémorragie située dans le tissu propre de la cornée, au voisinage de la membrane de Bowmann. L'application du bandeau compressif fut suivie d'une résorption de l'hémorragie et d'un développement régulier des vaisseaux régénérateurs. Dr LEWANDOWSKI.

Du traitement des affections inflammatoires de la conjonc-

tive, par BIELOFF (*Wiestnik oftalmologyi Kiew*, 1885). — En s'appuyant sur le fait que la qualité infectante des conjonctivites dépend de la présence dans la sécrétion des micro-organismes, (gonococcus de Neisser), M. Bieloff considère que l'unique traitement rationnel des conjonctivites consiste dans l'emploi des désinfectants qui détruisent ces micro-organismes. De tous les moyens il regarde le sublimé comme le plus puissant. Après avoir cité quelques observations empruntées à différents auteurs, M. Bieloff rapporte quelques observations personnelles. Sur 65 malades, 26 présentaient des conjonctivites catharrales, 19 des conjonctivites phlycténulaires, 2 des conjonctivites croupales, 2 des conjonctivites blennorragiques, 16 des conjonctivites granuleuses. Dans tous ces cas l'usage du moyen susmentionné était suivi d'après l'auteur, d'une très remarquable diminution de sécrétion et de disparition graduelle d'infiltration de la conjonctive; la durée de la maladie devint plus courte, et bien que le nitrate d'argent n'ait nullement été appliqué, la guérison complète a été obtenue. Dans les formes aiguës on remarquait une action abortive de ce traitement. Dans les conjonctivites qui se compliquent d'une affection cornéenne, où le nitrate d'argent est mal supporté, l'action du sublimé parut très efficace pour la marche ultérieure des deux processus morbides. Pendant la blennorragie, l'auteur conseille d'appliquer le sublimé dans la période où le nitrate d'argent n'est pas encore indiqué.

M. Bieloff considère les faibles solutions du sublimé comme très utiles pour prévenir les accidents de blennorragie des nouveau-nés. Il recommande comme la plus efficace l'application d'une solution du sublimé sous forme de pulvérisations sur la conjonctive renversée des paupières dans une proportion de $\frac{1}{2000}$.

Dr LEWANDOWSKI.

Brûlure de la conjonctive par l'usage d'iode et de mercure, par DOLJENKOFF (*Wiestnik oftalmologyi Kiew*, 1885). — Chez un sujet qui recevait des insufflations de calomel dans les yeux et à qui on avait en même temps administré de l'iodure de sodium à l'intérieur, il s'est développé après quelque temps une forte irritation des yeux, avec une tuméfaction assez accentuée du cul-de-sac qui se recouvrit de membranules fines jaunâtres. Il se produisit une escharre par suite de la combinaison chimique de l'iode avec le mercure. Après la suppression des moyens susmentionnés l'œil s'est guéri très promptement. Dr LEWANDOWSKI.

La pilocarpine dans l'inflammation du nerf optique, par SOROKIN (*Wiestnik oftalmologyi Kiew*, 1885). — L'auteur communique un cas de névrite optique descendante accompagnée de la

perte complète de la vue, où les injections sous-cutanées de chlorhydrate de pilocarpine (0,01)répétées chaque jour étaient suivies d'une amélioration notable de la vue et d'un changement de l'aspect ophtalmoscopique du nerf optique, qui a repris progressivement son aspect normal. Ce résultat a été obtenu après treize injections de pilocarpine, après celles-ci les injections de strychnine ont été employées dans le courant de la maladie. Dr LEWANDOWSKI.

Un cas de blepharospasme, par PRZYBYLSKI (*Weistnik oftalmologyi Kiew*, 1885). — L'auteur a fait cette observation chez un sujet qui présentait des clignements involontaires des paupières, se répétant avec une rapidité extraordinaire jusqu'à deux cents fois pendant une minute. Quant aux autres phénomènes, on trouva les traces d'une ancienne névrite optique dans l'œil gauche accompagnée d'une plaque atrophique choroïdienne du côté externe de la papille dans le même œil. Aucun changement dans les autres nerfs. On remarquait en outre une certaine difficulté de la parole avec affaiblissement de la mémoire. L'auteur conclut que le spasme est d'origine centrale. Dr LEWANDOWSKI.

Deux cas de tumeur des paupières, par PORYWAEFF (*Wiestnik oftalmologyi Kiew*, 1885). — L'auteur décrit deux cas de tumeurs bénignes qui étaient localisées sur les paupières supérieures. Dans le premier il s'agissait d'une tumeur molle, pâteuse, assez mobile, qui existait dès l'enfance. Au début, elle avait la grandeur d'une fève, et à la suite d'une blessure elle avait atteint un volume tel que la paupière supérieure ne pouvait plus être soulevée volontairement. La tumeur étant extirpée présentait macroscopiquement un kyste à contenu liquide et verdâtre.

L'examen microscopique a démontré que les parois du sac de cette tumeur se composaient d'un tissu fibreux à la face interne tapissé par un épithélium pavimenteux. Les cristaux de cholestérine et le détritus granuleux remplissaient la cavité de la tumeur.

Dans l'autre cas, la tumeur grande comme un petit œuf était peu consistante et se déplaçait librement. Le développement de cette néoplasie remontait aussi à l'enfance; l'augmentation du volume a été provoquée par des piqûres répétées. Étant enlevée, elle présentait un sac à surface interne polie, la cavité du sac était remplie par une masse peu épaisse parsemée çà et là par des petits poils. L'examen microscopique a démontré que la paroi du sac se composait d'un tissu fibreux avec un mélange de fibres élastiques, qui s'accumulaient surtout autour des poils. Un pareil développement des fibres élastiques se trouvait aussi autour des glandes sudori-

pares placées dans la paroi du sac. L'épithélium de la surface interne ressemblait beaucoup à l'épithélium cutané. Le contenu de cette tumeur dermoïde était composé de cellules épithéliales, de cristaux de cholestérine et de poils très tenus.

Dr LEWANDOWSKI.

Occlusion de la plaie cornéenne après l'extraction de la cataracte (*Académie de médecine. Séance du* 6 *octobre. Présidence de M. Bergeron*). — M. Galezowski donne lecture de la note suivante sur l'occlusion immédiate de la plaie cornéenne après l'extraction de la cataracte avec des rondelles de gélatine.

Il y a trois ans, j'ai eu le premier l'idée d'abandonner la méthode allemande d'extraction de la cataracte et de revenir aux principes de l'école française, c'est-à-dire l'opération sans iridectomie. Ce mode opératoire m'a donné d'excellents résultats et je ne doute pas qu'il ne soit bientôt généralement adopté.

Mais il ne faut pas oublier que le succès dépend aussi du pansement post-opératoire, car la suppuration du lambeau cornéen peut survenir par l'infection de la plaie au contact des larmes, qui contiennent des masses de zooglées et d'autres microbes, comme cela a été déjà démontré.

Pour empêcher ce contact et maintenir la plaie en coaptation, je la recouvre maintenant avec de larges rondelles de gélatine collante combinée avec la cocaïne et le sublimé. Cette matière ne se dissout dans l'œil qu'au bout de dix à quatorze heures, selon son épaisseur, ce qui permet à la plaie de se réunir par première intention et empêche sa suppuration.

Vous verrez, messieurs, par les échantillons de la gélatine que je fais passer sous vos yeux, que cette matière est très flexible, surtout lorsqu'elle est préalablement ramollie dans l'eau tiède, et elle reste en contact avec la cornée et la conjonctive sans y provoquer la moindre trace d'irritation, ainsi que j'ai pu m'en assurer sur quatorze de mes opérés, chez lesquels j'ai appliqué ce pansement depuis plus d'un mois.

HYPERMÉTRIE. — M. Giraud-Teulon donne lecture d'un travail intitulé : *Considérations pratiques sur l'hypermétropie* (*Gazette des hôpitaux*, 8 octobre 1885).

Diagnostic d'amblyopie unilatérale simulée. *Appareil de Flées modifié par le* Dr CHAUVEL, *médecin principal de* 1re *classe, professeur à l'école du Val-de-Grâce* (*Archives de médecine militaire août* 1885). — L'appareil primitif de Flées et ses congénères ne renseignant pas avec précision sur le degré de la puissance visuelle de l'œil réputé mauvais, et tel individu

voyant le pain à cacheter coloré de la boîte de Flées, pouvait très bien ne pas être apte au service armé. M. le professeur Chauvel a imaginé un appareil qui réalise les conditions suivantes :

1° Déterminer l'acuité visuelle, en prenant comme objets en vue des caractères typographiques, des signes d'une grandeur calculée, empruntés à l'échelle de M. l'inspecteur Perrin ;

2° Eclairer vivement ces objets pour en favoriser la perception nette et rapide, la vision en quelque sorte forcée, par un œil sain ;

3° Placer les tableaux à une distance assez éloignée pour ne pas exiger un effort d'accommodation considérable ;

4° Obtenir, à l'aide d'un mécanisme simple, le déplacement des images, de telle sorte que le carton de droite, par exemple, puisse être, à la volonté du médecin, vu par l'œil droit ou par l'œil gauche du sujet ;

5° Disposer les oculaires de telle façon que, tout en permettant la surveillance, ils puissent recevoir des verres correcteurs, en cas de nécessité.

La boîte, construite par M. Nachet jeune, a 20 centimètres de largeur sur 33 centimètres de longueur, et dès lors l'objet se trouve dans les conditions ordinaires de la vision avec un effort accommodatif de trois dioptries pour l'œil emmétrope ou rendu tel par un verre correcteur. La partie postérieure est formée par une plaque de verre qui éclaire les caractères, comme dans les optomètres, avec une très grande netteté.

Sur cette plaque de verre sont appliqués, séparés par un intervalle de un centimètre, deux cartons empruntés comme texte et comme dimensions à l'échelle de M. Perrin, dont chaque ligne correspond à une acuité visuelle de $\frac{1}{2}$, $\frac{1}{3}$, $\frac{1}{4}$, $\frac{1}{5}$, $\frac{1}{7}$ et $\frac{1}{10}$.

Les deux oculaires sont saillants de plus d'un centimètre, pour permettre au nez de se placer entre elles ; l'observateur placé sur le côté peut s'assurer que les deux yeux sont et restent ouverts ; une rainure à ressort permet de fixer un verre correcteur en avant de l'oculaire.

Deux plaques de bois fixées perpendiculairement l'une sur l'autre par un de leurs bords et mobiles autour de ce point qui fait axe sont percées l'une de deux trous latéraux (vision distincte), l'autre d'une seule ouverture médiane (vision croisée). Au moyen d'un levier placé à droite de la boîte et invisible pour le patient, on peut à volonté obtenir la vue directe ou croisée des tableaux.

Inutile de décrire l'emploi de l'appareil, on le comprend bien que par sa description.

Comme tous les procédés employés pour déjouer la simulation, celui-ci ne donne de certitude que si l'épreuve est positive.

Néanmoins l'appareil de M. le professeur Chauvel est de beaucoup supérieur à ceux qui existent, et donne des résultats plus complets; il est appelé à rendre de grands services dans les conseils de révision, et dans tous les cas d'expertise.

Dr KOPFF.

De la dilatation et de l'irrigation des voies lacrymales dans la thérapeutique des affections de ces conduits, par le Dr ARMAIGNAC (*Revue clinique d'oculistique*, juillet 1885). — M. le Dr Armagnac n'incise presque jamais ni le canalicule lacrymal, ni le canal nasal, sauf dans les cas d'oblitération par rétrécissement cicatriciel, soit par adhérence des parois consécutive à un phlegmon ou à une inflammation aiguë du sac. Aussi il a remplacé les incisions par la dilatation progressive, suivie du cathétérisme et des irrigations médicamenteuses.

Dilatateur. — Dans ce but il a fait construire par M. R. Mathieu un dilatateur composé d'une sonde creuse, recourbée à son extrémité inférieure où elle se termine par deux valves qui peuvent s'écarter l'une de l'autre. Une tige centrale passe dans la sonde et se termine par un renflement olivaire qui fait suite aux deux valves lorsqu'elles sont appliquées exactement l'une contre l'autre. Dans ces conditions, l'instrument se trouve fermé. C'est ainsi qu'il est introduit après avoir préalablement dilaté le point lacrymal et la première moitié du canalicule avec un stylet conique pointu, et pratiqué une ou deux injections de cocaïne; lorsqu'on a franchi le rétrécissement, on tire légèrement la tige centrale qui, en faisant remonter son olive terminale, écarte les deux valves et par suite les parois coarctées. Pour retirer l'instrument on le ferme d'abord pour le réduire à son minimum de volume.

Une fois le dilitateur retiré, M. le Dr Armagnac procède au cathétérisme proprement dit. Il a fait construire trois numéros correspondant à peu près aux nos 3, 4 et 5 de Bowman.

Irrigateur. — M. le Dr Armagnac modifie les sécrétions du sac par des injections médicamenteuses plus ou moins énergiques (acide borique, nitrate d'argent au 200e, chlorure de zinc sublimé, acide salicylique, émulsions étendues d'huile de cade, de goudron, de coaltar), pratiquées avec la seringue de Pravaz ordinaire dont les aiguilles sont remplacées par des canules coudées ou non, ouvertes ou fermées et dans ce dernier cas percées autour de leur extrémité de cinq ou six petits trous donnant lieu à des jets divergents.

Lorsqu'il s'agit de faire agir sur la muqueuse des liquides peu actifs pendant un certain temps, M. Armagnac remplace les injections avec la seringue par de véritables irrigations pratiquées avec un appareil très simple qui permet de prolonger l'irrigation aussi

longtemps que possible sans être obligé de faire plusieurs introductions successives d'instruments, de graduer à volonté la force du courant liquide, de le diriger sur telle ou telle partie, et enfin de l'arrêter instantanément.

Cet appareil se compose d'un flacon contenant les solutions médicamenteuses et fermé par un bouchon de caoutchouc, traversé par deux tubes recourbés en sens inverse à la partie supérieure du bouchon. Un de ces tubes se termine par une poire soufflet; l'autre se continue avec un tube en caoutchouc plus ou moins long terminé par une vis qui va s'ajuster à volonté avec les canules creuses fermées dont il a été question plus haut à propos de la seringue de Pravaz. Un robinet établit ou ferme la communication entre la canule et le tube.

On introduit la canule dans les voies lacrymales et l'appareil fonctionne ensuite à la façon des pulvérisateurs. Il faut toujours s'assurer préalablement au moyen de la seringue, que les voies lacrymales sont libres, pour ne pas s'exposer à la dilatation du sac ou à des infiltrations.

Cet appareil est très simple, très ingénieux, d'un prix très minime et peut encore être employé pour le lavage des culs-de sac palpébraux et pour faire des irrigations antiseptiques.

Dr Koppf.

NÉCROLOGIE

Le professeur Charles Robin vient de mourir subitement le 6 octobre, à l'âge de soixante-quatre ans. La science biologique et la Faculté de médecine perdent en lui un de leurs plus éminents représentants.

Il s'était consacré totalement à l'histologie, dont il est un des fondateurs et des initiateurs en France; pendant quinze ans, de 1847 à 1862, il fut le seul à l'enseigner, dans des cours particuliers et dans son laboratoire. C'est pendant cette période qu'il a publié les mémoires originaux qui lui assurent la première place en histologie: sa thèse d'agrégation *sur les fermentations;* son mémoire sur *l'ovule mâle des animaux et des végétaux* (Acad. des sciences, 1848); sur *le développement des os* (*Gazette médicale*, 1849); son *Traité du microscope et des injections dans leur application à l'anatomie et à la pathologie; les Tableaux d'anatomie humaine et comparée*, 1851; son *Traité de chimie anatomique et physiologique normale et pathologique*, en collaboration avec Verdeil, 1853; son mémoire *sur les modifications de la muqueuse utérine pendant et avant la grossesse* (Acad. de méd., 1861). Il collaborait en même temps au journal de Brown-Séquard; il fondait le *Journal de l'anatomie*, qu'il a dirigé jusqu'à sa mort; il rédigeait avec

Littré le *Dictionnaire de médecine, de chirurgie, etc.*, d'après les plans de Nysten; tous les articles d'anatomie, de physiologie, d'histologie et des sciences naturelles ou chimiques et physiques étaient rédigés par Robin.

Des mémoires très intéressants ont été publiés par lui sur la structure microscopique du corps vitré, de la capsule cristallinienne, de la cataracte capsulaire, etc. Le plus important est le *Mémoire contenant la description anatomo-pathologique des diverses espèces de cataractes capsulaires et lenticulaires.* Le *Dictionnaire encyclopédique des sciences médicales* de Dechambre contient de nombreux articles de Robin; de plus, dans le *Traité des maladies des yeux* de Desmarres, on trouve des résumés sur les recherches histologiques faites par lui sur les altérations des différentes membranes de l'œil.

FORMULAIRE THÉRAPEUTIQUE

Mouches calmantes contre les névralgies périorbitaires et les migraines ophtalmiques (GALEZOWSKI).

Menthol	0gr,75
Cocaïne	0gr,25
Chloral	0gr,75
Vaseline	5 grammes

Ce mélange est appliqué en petites rondelles sur le point le plus douloureux, et recouvert ensuite avec la peau de baudurche gommée ou le taffetas anglais.

Chlorure de méthyle (ABADIE).

En pulvérisations suivant la méthode de Debove, pour combattre les asthénopies nerveuses acccompagnées de névralgies faciales.

Une névralgie faciale très rebelle guérit après une quinzaine de pulvérisations. On en fait une chaque jour.

M. Abadie en a obtenu les meilleurs effets (*Annales d'oculistique*, juillet-août).

Préparation des solutions d'atropine et d'ésérine (ABBOTT).

L'auteur recommande, pour la préparation et la conservation de ces solutions, l'emploi de l'eau camphrée. D'après lui, une solution de ces alcaloïdes, ainsi préparée, peut se conserver un ou deux ans. Elle se colore légèrement, mais ne renferme aucune végétation cryptogamique et agit tout aussi bien qu'une solution récemment préparée (*Pharm. Journ. and Transactions*, 1885, et *Rundschau für Pharmacie*, XI, 1885, 211).

Le Gérant : FÉLIX ALCAN.

BOURLOTON. — Imprimeries réunies, B.

EXTRACTION

DES CORPS ÉTRANGERS MÉTALLIQUES DE L'ŒIL

A L'AIDE D'UN AIMANT [1]

Par le Dr GALEZOWSKI

(SUITE ET FIN).

Nous avons exprimé, dans le précédent article, notre opinion sur la manière dont se comportent le plus habituellement les corps étrangers dans le corps vitré. Selon le volume plus ou moins grand, et selon la force de projection, ils restent suspendus dans le corps vitré, ou bien ils se fixent quelque part dans la rétine ou la choroïde.

Il est excessivement rare de voir une paillette de fer se fixer dans la rétine elle-même, et dans telles conditions que l'ophtalmoscope puisse dévoiler son existence et son siège. Le plus habituellement ces corps traversent en même temps la rétine et la choroïde et occasionnent immédiatement des accidents inflammatoires tellement intenses, qu'il s'ensuit très rapidement un trouble du corps vitré, une iritis avec des exsudations pupillaires, ne permettant plus d'éclairer le fond de l'œil. Souvent on voit survenir une suppuration de la choroïde, qui exige une énucléation du globe oculaire, car toute autre intervention chirurgicale devient impossible.

Lorsque le corps étranger pénètre dans l'œil à travers la cornée et le cristallin, ce dernier devient trouble, et la cataracte qui en résulte rend toute exploration impossible.

Mais si dans la grande majorité des cas les choses se passent ainsi, il n'en est pas moins vrai que, dans certaines circonstances heureuses, la paillette de fer, après avoir pénétré avec une très grande force de projection à travers la cornée et le cristallin laisse à peine dans ce dernier une trace perceptible de son passage, ce qui fait que la transparence du cristallin se conserve pendant un temps plus ou moins long et permet l'exploration du fond de l'œil. Si, à l'aide de l'oph-

1. Voir le n° d'octobre 1885.

talmoscope, on découvre la présence du corps étranger sur la rétine, on sera alors autorisé à pratiquer l'extraction à l'aide d'un aimant.

Il faut avouer que les cas de ce genre ne se rencontrent pas souvent, et on ne trouve jusqu'à présent dans la science que deux faits analogues, celui que j'ai opéré avec un succès complet, et dont j'ai communiqué l'observation à la Société de chirurgie en 1881, et un autre fait, très intéressant aussi, qui a été observé et décrit par M. Hirschberg. Nous croyons utile de reproduire ici les deux observations, car l'une et l'autre présentent un intérêt pratique de la plus haute importance, tant au point de vue du diagnostic que relativement à l'intervention chirurgicale.

Voici le résumé de l'observation de M. Hirschberg[1].

OBSERVATION

Tentative d'extraction tertiaire d'un morceau d'acier volumineux, fixé dans la rétine et les membranes sous-jacentes, au voisinage du nerf optique. Énucléation.

Le nommé Oscar Pommerentie, âgé de vingt-cinq ans, est blessé à l'œil gauche par un éclat de fer le 23 décembre 1881. On constate une plaie de trois millimètres au bord inférieur de la cornée, ayant atteint la sclérotique et la région ciliaire. Le corps vitré est rempli de sang ; le cristallin est transparent.

En examinant avec l'ophtalmoscope on constate au-dessus du diamètre horizontal, sur la rétine, trois petites taches noires, rondes, superposées, et avec des reflets luisants au milieu. Le 24 décembre on aperçoit la papille optique à moitié recouverte de sang, et quelques taches hémorragiques disséminées jusqu'à la macula sur le fond grisâtre de la rétine infiltrée par une suffusion séreuse. Quelques taches, à côté, indiquent la déchirure de la choroïde.

Le 30 décembre le malade reconnaît la montre, l'œil est un peu douloureux.

Le malade revient après une longue absence, le 19 novembre 1882, et on constate qu'il distingue les caractères n° 50 de Snellen à quinze pas, et que le champ visuel est de tous les

1. Hirschberg, *Der Elektromagnet. in der Augenheilkunde*, p. 79.

côtés rétréci. Le globe de l'œil n'est point irrité, le cristallin est transparent, la papille optique ainsi que les parties voisines de la rétine sont troubles, sans être gonflés. Tout près de la papille on aperçoit des exsudats un peu saillants, et au milieu de l'une de ces taches exsudatives M. Hirschberg a pu reconnaître le corps étranger.

Le 16 juin 1883 le malade revint à la consultation avec un œil excessivement enflammé; une irido-cyclite s'était déclarée. On pratique alors une incision dans la sclérotique mais après des tentatives répétées et infructueuse, d'extraction du corps étranger avec l'aimant, puis avec une pince et une curette, on a dû faire l'énucléation du globe oculaire.

Voici maintenant un autre fait de l'extraction, à l'aide d'un aimant, d'un corps étranger métallique, fixé dans la rétine, et que j'ai retiré avec un plein succès en 1881, et dont j'ai communiqué l'observation à la Société de chirurgie. Cette communication a été examinée par une commission dont M. Paul Berger était le rapporteur.

Voici les détails de cette observation, tels que nous les avons rédigés pour la Société de chirurgie. Nous les ferons suivre du rapport très intéressant et très érudit de M. Berger ainsi que de la discussion qui eut lieu à ce sujet dans la Société de chirurgie. Nous compléterons ensuite l'observation par des détails, postérieurs à la communication, car chez notre malade il s'était formé, quelques mois après l'extraction du corps étranger, une cataracte que nous avons opérée ensuite avec un plein succès. Ce complément d'observation sera une réponse aux objections qui ont été faites dans la discussion de la Société de chirurgie par MM. Desprès et Giraud-Teulon.

OBSERVATION

Blessure de la cornée de l'iris et du cristallin par un éclat de fer qui s'est logé dans la rétine. Extraction au moyen d'une sonde aimantée. Guérison.

M. L..., âgé de quarante et un ans, ajusteur mécanicien, demeurant à la Villette, avait reçu en burinant, un éclat de

fer dans l'œil gauche; sa vue se troubla immédiatement et il voyait tomber comme des gouttes d'huile devant l'œil.

Le 21 mars, il est venu me voir à la clinique et nous avons pu constater une plaie au bord inférieur de l'iris. A l'examen ophtalmoscopique, on pouvait découvrir une bande opaque dans la partie inférieure du cristallin, occupant presque toutes les couches; les deux tiers supérieurs du cristallin étaient libres, transparents, de sorte qu'il était facile de reconnaître à l'image renversée, un corps étranger noir, placé au bord d'un vaisseau, et qui était entouré d'une exsudation blanchâtre[1].

Cet examen a été fait à plusieurs reprises par moi, ainsi que par MM. Parent, Yvert, Chevalier et Despagnet. Nous avons prescrit l'instillation du collyre à l'atropine et l'application de cinq sangsues à la tempe. La nuit suivante, le malade avait beaucoup souffert, l'œil droit était devenu très rouge, surtout dans la partie équatoriale. Nous avons pris la décision, sur les conseils de M. Yvert, de pratiquer l'extraction du corps étranger à l'aide d'une sonde aimantée qui a été construite à cet effet par M. Collin.

Le 23 mars, nous avons procédé à cette opération. Le malade ayant été couché sur le lit d'opérations, nous avons écarté les paupières avec le blépharostat. Après avoir saisi l'œil avec une pince et l'avoir attiré très fortement dans l'angle interne, j'ai marqué approximativement le point que devait occuper le corps étranger, à peu près à 2 centimètres du bord de la cornée, et dans l'espace situé entre les muscles droit externe et le droit supérieur. Avec le couteau de Graefe, j'ai fait une incision de 4 à 5 millimètres, d'avant en arrière, parallèlement aux muscles droits de l'œil. La plaie est devenue immédiatement béante, et le corps vitré commençait à sortir au dehors ainsi qu'une certaine quantité de sang choroïdien. J'ai introduit la sonde aimantée dans le corps vitré et je l'ai promenée autour de la plaie contre la rétine, mais le corps étranger ne sortait pas. Ma première tentative ayant échoué, j'ai engagé M. Yvert à renouveler les mêmes essais; le résultat était encore négatif. Croyant alors que le corps étranger était trop fortement fixé à la rétine, j'ai introduit une petite pince irienne dans la plaie et je l'ai promenée en appuyant doucement sur les parties de la rétine voisines de

1. La figure n° 2 de la pl. n° XVI de mon *Atlas ophtalmoscopique* représente le corps étranger de la rétine, tel qu'il a été vu par moi et MM. Yvert, Parent et Despagnet.

la plaie, puis j'ai réintroduit encore une fois la sonde aimantée dans la plaie; cette fois-là, j'ai eu la satisfaction de retirer la paillette de fer adhérente au bout de la sonde. Ce corps, complètement lisse à la surface, mesurait à peine 2 millimètres de diamètre. Immédiatement après l'extraction, j'ai réuni les deux bords de la plaie avec un point de suture et j'ai appliqué un bandage compressif.

Pendant les premières douze heures, le malade a beaucoup souffert, mais la nuit a été calme. Le lendemain la plaie était très injectée, la pupille dilatée par l'atropine, l'œil rouge et endolori. Dès le quatrième jour, les douleurs cessèrent complètement; le sixième jour, la suture scléroticale est tombée toute seule, et à partir de ce moment la rougeur du globe oculaire a commencé à diminuer rapidement.

En examinant le fond de l'œil le neuvième jour, nous avons pu constater avec les docteurs Yvert et Parent, qu'il exsitait un large épanchement sanguin dans le corps vitré, situé au voisinage de la rétine, et très probablement à l'endroit de la plaie.

9 *avril.* — L'épanchement a diminué beaucoup, la papille paraît plus claire, l'opacité du cristallin n'a point augmenté, le malade peut lire les caractères n° 12, ce qu'il ne pouvait faire avant l'opération. Toute trace d'inflammation a disparu, et son œil peut être considéré comme guéri. Son champ visuel reste libre, excepté dans une portion assez limitée en dedans et en bas où il existe un large scotome.

Voici maintenant le rapport détaillé de M. Paul Berger, lu à la Société de chirurgie :

Vous avez pu constater sur le blessé les traces de l'incision scléroticale pratiquée par M. Galezowski. Celui-ci vous a fait voir également le petit éclat d'acier dont il avait pratiqué l'extraction, et l'aimant élégamment construit par M. Collin, au moyen duquel il avait pu l'obtenir : nous ne pouvons donc que féliciter le présentateur du succès opératoire qu'il vient de remporter. Mais la restauration de la vision qu'il a obtenue chez son blessé se maintiendra-t-elle?

Ce cas est le premier où l'on dut faire usage en France, à notre connaissance du moins, d'un aimant pour cette manœuvre, l'une des plus délicates de la chirurgie oculaire, et cette pauvreté de documents tirés de notre littérature, nou

a forcé à chercher ailleurs des faits qui nous permettent d'apprécier l'extraction des corps étrangers perdus dans le corps vitré au double point de vue des résultats définitifs que l'on peut attendre de cette opération et des procédés qui ont été mis en usage pour atteindre ce but.

A part la thèse de Ballias (*Les corps étrangers du corps vitré*, Th. de Paris, 1865) où sont mentionnées quelques-unes des tentatives faites jusqu'alors pour extraire les corps étrangers du corps vitré, l'on ne trouve que peu de détails sur ce point dans les livres classiques, et il faut arriver à l'ouvrage récent de M. Yvert (*Traité pratique et clinique des blessures du globe de l'œil*, Paris, 1880), pour voir ce sujet traité avec quelque développement. Signalons pourtant l'indication très nettement posée par notre collègue, M. Giraud-Teulon (art. CORPS VITRÉ, in *Dict. encyclop. des sc. méd.*, Paris, 1878), de la recherche et de l'extraction des corps étrangers tombés dans le corps vitré, indication déterminée bien plus par la nécessité de soustraire l'œil sain aux dangers de l'ophtalmie sympathique que par l'espoir de conserver à la vision un organe plus ou moins utile.

A l'étranger cependant, des tentatives d'extraction nombreuses ont été pratiquées; leurs résultats signalés par leurs auteurs sont devenus le point de départ de travaux d'ensemble importants et de perfectionnements notables dans le manuel opératoire; c'est donc principalement en puisant aux sources étrangères que nous avons pu réunir trente observations d'extraction de corps étrangers du corps vitré. Celles-ci constituent, avec le fait de M. Galezowski, la presque totalité des cas jusqu'à présent publiés et connus.

Le premier exemple d'extraction d'un corps étranger du corps vitré est dû à de Graefe (*Græfe's Archiv*, vol. III, 2); mais dans ce fait, ainsi que dans deux autres publiés par V. Jæger (*Wiener Krankenhausbericht*, 1857 et 1858), le corps vulnérant était resté fixé par son extrémité dans la sclérotique d'où il put être retiré avec des pinces. La simplicité du diagnostic et du mode opératoire, dans les cas précités, nous engage à ne pas les faire entrer dans une statis-

tique où nous ne tiendrons compte que des corps étrangers perdus en quelque sorte dans le corps vitré.

C'est donc à Critchett (*The Lancet*, 1854, I, p. 358), qu'à été due la première extraction connue d'un corps étranger perdu dans le corps vitré, extraction, d'ailleurs, suivie d'un assez beau succès. Puis Desmarres (*Annales d'oculistique*, t. XXIII, p. 16) retira un fragment de capsule du corps vitré, mais l'œil, débarrassé du corps étranger s'atrophia lentement et fut perdu pour la vision. Enfin Dixon (*Ophtalmic Hospital Reports*, I, p. 280) répéta, avec plus de succès que Desmarres, l'opération exécutée d'abord par Critchett. Le premier il eut l'idée de recourir à l'application d'un aimant au voisinage de l'œil, non pour faciliter l'extraction du corps d'acier contenu dans le corps vitré, il est vrai, mais pour assurer le diagnostic.

Viennent ensuite les importantes contributions à l'histoire des corps étrangers du corps vitré dues à R. Berlin (de Stuttgart). Cet auteur s'attacha principalement à étudier la marche que le corps suivait dans l'intérieur de l'œil, et à démontrer qu'il se réfléchissait presque toujours sur le pôle postérieur, pour venir se fixer dans les parties situées en avant de son point de contact avec ce dernier. Ses tentatives d'extraction, au nombre de sept, relatées dans quatre mémoires successifs (*Zehend. klin. Monatsbl.*, IV, 1876, p. 81 : un cas ; — *Ueber den Gang der in den Glasköperraum eingedrungenen fremden Körper*, in *Græfe's Arch.*, XIII, 2, p. 275, 1867 : un cas. — *Beobachtungen über fremde Körper in den Glaskorperraum*, in *Ibid.*, XIV, 2, p. 275 : trois cas. — *Archives of Ophtalmology de Knapp et Moos*, vol. I, p. 30, deux cas), furent suivies de résultats défavorables et presque toujours de la perte de l'œil.

Revenant en Angleterre, nous y trouvons deux extirpations pratiquées la première par Sp. Watson (*The Lancet*, 1872, II, p. 598), la seconde par J.-E. Jeafferson (*On foreign bodies in the eye*, in *Med. Times and Gazette*, 28 mars 1874, p. 342, obs. VI); puis un très beau succès de Schœler (*Opht. Inst. Rep.*, 1874) qui n'est connu que par la très courte mention

qui en est faite dans le compte rendu annuel de Virchow et Hirsch sur les progrès de la médecine. Peu de temps après, en Amérique G.-T. Stevens (d'Albany), parvint à retirer un corps étranger du corps vitré en le guidant sur une fine aiguille introduite jusqu'à lui, par ponction, au travers de la sclérotique (*Trans. of the Amer. Opht. Society*, 1875, p. 308).

Ce fut encore à un Anglais qu'il appartînt d'avoir le premier mis à contribution l'attraction magnétique pour aller à la recherche du corps étranger métallique et l'extraire. Dans trois cas, William A M'Keown, chirurgien de l'hôpital ophtalmologique de Belfast, put retirer au moyen de l'aimant des parcelles de fer ou d'acier perdu dans le corps vitré (*On the use of the magnet in the diagnosis of the presence of steel or iron in the eye, and in the extraction of thereof, with illustrative cases*, in *The Dublin Journal of Medical Science*, vol. LXII, 1875, p. 201 ; obs. 1, 2 et 3). Cette ingénieuse innovation dont Dixon avait été le précurseur en quelque sorte, lui qui s'était servi des mouvements imprimés au corps étranger par l'aimant pour en déterminer la situation précise, fut adoptée, depuis lors, par presque tous les opérateurs, et principalement par Knapp et par Hirschberg : c'est elle qu'a mis à profit, en dernier lieu, M. Galezowski.

Knapp, néanmoins ne l'utilisa pas tout d'abord. Dans un premier mémoire, le plus complet qui ait été écrit sur ce point, et où sont relatées presque toutes les observations que nous venons de passer en revue, il cite trois faits qui lui sont personnels : dans deux d'entre eux il s'agissait de fragments de capsule, et la nature du corps étranger ne se prêtait pas à l'application de l'aimant; dans le troisième, c'était un fragment de fer qu'il retira au moyen de pinces introduites par une incision de la sclérotique (*The removal of foreign bodies from the interior of the eye*, in *Arch. of Ophtalmology de Knapp et Moos*, 1878, p. 330). Mais déjà en 1879 Hirschberg avait suivi l'exemple de M'Keown dans un des deux cas dont son premier travail sur ce point renferme l'histoire (*Glaskörper Operationen*, in *Græfe's Arch.*, XXII, 3, p. 146). A l'aimant il avait même substitué l'action de l'électro-aimant

que nous verrons plus fréquemment employé que le premier dans la suite. Deux extractions suivies de deux insuccès complets terminés par l'énucléation de l'œil l'avaient à cette époque fort découragé, et la relation des faits qui lui étaient personnels était bien faite, suivant son expression, pour calmer « le débordement d'enthousiasme avec lequel on baptise du nom d'opération pratiquée sur le corps vitré, les extractions de fragments métalliques simplement implantés dans la sclérotique et n'ayant déterminé aucune issue du corps vitré ».

Aux extractions pratiquées sans l'intervention de l'aimant, il faut encore ajouter les observations de J.-S. Prout (*Removal of a piece of a steel from the vitreous eye ball and good preservation of lightperception*, in *Archiv. of Ophtalmology de Knapp et Hirschberg*, juin 1880, p. 197 et de C.-S. Bull (*On the removal of foreign bodies from the eye, with four cases* in *Ibid.*, 1880, p. 79).

Cependant dans un nouveau mémoire (*Two cases of removal of fragments of iron from the vitreous, in the one with a scleral flag-section, in the other with a magnet; remarks*, in *Ibid.*, juin 1880, p. 207), Knapp rapportait bientôt deux cas nouveaux où il s'était servi d'électro-aimant, une fois avec succès, infructueusement dans l'autre cas. La même année, G. Fränkel (de Chemnitz), s'était, lui aussi, servi avec beaucoup de succès d'un aimant simple dans le double but de déplacer d'abord, puis d'extraire le fragment de fer perdu dans le corps vitré (*Entfernung eines Eisensplitters aus dem Glaskorper mittelst Scleralschnitt und Magnet*, in *Centrablatt fur Augenheilkunde*, 18 février 1881). Enfin dans une communication faite au neuvième congrès des chirurgiens allemands, Hirschberg, rapportant deux faits personnels nouveaux où l'électro-aimant lui avait permis de retirer des fragments d'acier du corps vitré, revint sur ce que sa première appréciation pouvait avoir de trop sévère (*Ueber Entfernung von Eisen-splittern aus dem Augeninnern mit Hülfe des Elektromagneten. Bericht über die Verhandlungen der deutschen Gesellschaft fur Chirurgie, Xe Congress, Centrabl. f. Chirurg.*, 1881, n° 20).

Telles sont les observations d'extraction de corps étr-

du corps vitré que nous avons pu réunir. Il faut y joindre la mention d'une opération de cette nature pratiquée par Hansen, mentionnée dans le *Canstatt's Jahresbericht*, relatée de seconde main, par Knapp et qui est la seule avec celle de Schœler à laquelle, faute d'indication bibliographique précise, nous n'ayons pu directement recourir.

II. *L'extraction des corps étrangers du corps vitré, envisagée au point de vue de ses résultats définitifs et du rétablissement de la vision.* — « Un des plus beaux succès de la chirurgie moderne, dit M. Galezowski, dans sa communication, est de sauver l'organe en faisant l'extraction au moyen d'un aimant, du corps étranger qui a pénétré dans le corps vitré, si ce corps étranger est un fragment de fer ou d'acier. »

Nous sommes pleinement de son avis, mais il s'en faut de beaucoup que la conservation ou la restauration des fonctions visuelles soit toujours la conséquence de l'extraction du corps étranger, même lorsque celle-ci a été faite avec succès; c'est ce que prouve l'examen des trente et une observations que nous avons pu réunir.

Deux fois seulement nous trouvons noté le rétablissement complet de la vision (le cas de Schœler et un cas de Hirschberg).

Le résultat paraît néanmoins avoir été bon encore dans quatre observations (celle de Dixon, de Galezowski, une de Knapp et une de M'Keown). Dans le cas de M. Galezowski, le blessé pouvait, au bout de dix-huit jours, lire du caractère n° 12; toute trace d'inflammation avait disparu, et le champ visuel restait libre, sauf dans une partie assez limitée en dedans et en bas où existait un large scotome. Le malade de M'Keown pouvait, à un pied de distance, lire le n° 2 de l'échelle de Snellen, au bout de six mois. Celui de Knapp avait, au bout d'un an, une densité visuelle égale à 2/3. Enfin dans le cas de Dixon, le bon résultat est simplement affirmé par ce terme laconique : « *good recovery.* » Comme nous verrons dans une autre observation anglaise, celle de Prout, en tête de laquelle nous lisons : « *Preservation of the eyeball and good perception of light,* » que la bonne perception de la

lumière se bornait à une perception quantitative et que la tension oculaire était diminuée, nous sommes forcés de nous tenir en garde contre des succès annoncés d'une façon aussi sommaire. Nous sommes aussi contraints de faire quelques réserves sur les cas de M. Galezowski, ainsi que nous le dirons dans la suite : classons néanmoins les résultats de ces deux opérations parmi les succès thérapeutiques.

Le rétablissement de la vision fut médiocre dans quatre cas, ceux de Critchett, de Fränkel, de Bull et dans une observation de Knapp. Le malade de Critchett, qui fut perdu de vue au bout de dix semaines, avait recouvré une vision moyennement bonne, suivant l'observation. Dans le cas de Bull, au bout de quelques jours, l'acuité visuelle était de 1/3 ; il en était de même après quarante-sept jours chez l'opéré de de Fränkel ; enfin Knapp, parlant d'après de simples souvenirs, rapporte qu'un jeune enfant, de l'œil duquel il avait retiré un éclat de capsule, et qu'il put suivre pendant quelques années, avait conservé une vision modérément bonne, sans phénomènes sympatiques du côté opposé.

La restauration des fonctions est notée comme tout à fait insuffisante dans quatre autres observations. Dans l'une, due à Knapp, quatre semaines après l'opération, le malade ne pouvait que compter les doigts, tandis qu'après la blessure il pouvait lire le n° 2 1/2 de Snellen et il s'était produit une opacification diffuse du corps vitré. Chez un opéré de Berlin, il n'existait que la perception quantitative de la lumière au bout de plusieurs mois. Celui de Jeafferson présentait une acuité de 1/10; celui de Prout, chez lequel cet auteur aurait observé « *good perception of light* », ainsi que nous l'avons dit, il n'y avait, au bout de quatre ans, que des perceptions quantitatives de lumière et la tension oculaire était abaissée.

Dans un cas, l'opération dut rester inachevée et l'on dut procéder à l'énucléation immédiate (R. Berlin) ; pour deux autres (l'un dû au même auteur et l'autre à Hansen), nous n'avons aucun renseignement sur le résultat fonctionnel. Dans les treize derniers, la vision fut absolument et irrémédiablement détruite. Elle est simplement notée comme

perdue dans une observation de R. Berlin, dans une de Knapp, dans une de M'Keown, dans celle de Stevens et de Sp. Watson. L'atrophie complète de l'œil est expressément indiquée dans trois faits de Berlin et dans celui de Desmarres. Trois fois les douleurs, les phénomènes irritatifs et les menaces d'ophtalmie symphatique motivèrent l'énucléation de l'œil débarrassé de son corps étranger (une observation de M'Keown et deux de Hirschberg), et deux fois les mêmes accidents durent être combattus par l'énervation de l'œil (neurotomie optico-ciliaire) chez des opérés de R. Berlin (de Stuttgart) et de Hirschberg.

Ainsi la statistique de trente et une extirpations de corps étrangers du corps vitré nous donne, à côté de deux succès complets, incontestables, constatés au bout de longs mois, quatre succès encore assez beaux, dont deux malheureusement peuvent laisser quelques doutes; quatre cas où le résultat fut passable; quatre autres où il fut manifestement insuffisant, et treize enfin où l'ablation du corps étranger, non seulement ne sauva pas l'œil blessé, mais ne put même toujours (dans cinq cas) mettre l'autre œil à l'abri des dangers de l'ophtalmie sympathique.

Il peut être utile de rechercher les causes de l'insuccès et le mode suivant lequel l'œil s'est perdu dans ces cas malheureux.

Dans quelques cas rares, comme dans un fait publié par R. Berlin, la gravité du même traumatisme oculaire ne pouvait laisser aucun espoir de conserver au blessé un œil utile : il s'agissait, dans ce cas, d'une balle de petit calibre qui avait lacéré la cornée et l'iris; l'œil était mou et revenu sur lui-même avant la tentative d'extraction.

La nature du corps étranger ne paraît pas avoir eu une grande influence sur le résultat final. Le plus souvent il s'agissait soit de paillettes d'acier ou de fer détachées d'un marteau ou d'un ciseau, soit d'un éclat de capsule; leur dimensions variaient de un à six millimètres, leur poids de quelques milligrammes à quatre centigrammes. Or, nous trouvons que le corps le plus volumineux qui ait été extrait du corps vitré

(Fränkel), a laissé un résultat fonctionnel assez bon, et que fragments d'acier ou débris de capsules se partagent à peu près également les succès et les insuccès.

La voie suivie par le corps étranger, pour pénétrer dans le corps vitré n'a pas l'importance que l'on pourrait lui attribuer au point de vue du succès ou de l'insuccès fonctionnel de l'opération. Tantôt en effet le corps étranger traverse la cornée et l'iris (19 cas) et alors assez souvent le cristallin est opacifié en totalité (3 cas) ou en partie (5 cas); tantôt l'agent vulnérant atteint la sclérotique (8 cas) et a respecté les parties antérieures de l'appareil dioptrique. L'examen des cas nous montre le rétablissement complet de la vision pouvant s'effectuer même alors que le cristallin complètement opaque avait dû être extrait (cas de Schœler) : dans cette observation, comme dans celle de Critchett, le diagnostic et l'ablation du corps ne furent possibles qu'après l'extraction de la cataracte traumatique. L'on a encore, comme dans le fait de Prout, fait suivre l'issue du corps étranger de l'extraction par la curette des portions opacifiées du cristallin partiellement cataracté. Il est néanmoins légitime d'admettre que la blessure de la cornée, de l'iris et du cristallin constituent des complications anatomiques qui assombrissent le pronostic fonctionnel, mais cette opinion se fonde sur des considérations *à priori* plutôt que sur l'examen des faits connus.

Il en est de même des lésions que le choc du corps étranger a pu produire sur les membranes du fond de l'œil, en ce point l'on observe souvent un décollement de la rétine qui se traduit après la guérison par un scotome persistant ou une limitation du champ visuel (Hirschberg, Berlin, Galezowski) ; ce décollement de la rétine lui-même a pu guérir ainsi que l'observation de Fränkel le prouve.

Avant de passer à l'examen des conditions qui ont sur le succès définitif l'influence la plus marquée, mentionnons brièvement ce qui a trait à l'âge des malades et à la durée du séjour du corps étranger dans le corps vitré.

Quoique les meilleurs résultats aient été observés sur de jeunes sujets (douze à seize ans), l'on ne saurait en cor-

clure que les blessures du corps vitré augmentent de gravité avec l'âge. Un fort petit nombre de blessés, dont l'âge est mentionné dans notre stastistique, avaient dépassé l'adolescence, et, de ceux-ci, les deux plus âgés, ceux de Bull (cinquante-trois ans) et de Galezowski (quarante et un ans) ont fourni des succès relatifs.

Quant à la durée du séjour du corps étranger, elle fut une fois de neuf mois (Hirschberg), une autre fois de sept mois (Knapp); dans les deux cas les yeux furent perdus. Mais si, le plus souvent, l'extirpation suivie du succès fut pratiquée dans les vingt-quatre ou les quarante-huit heures qui suivirent l'action de la cause vulnérante, nous devons cependant compter deux opérations relativement heureuses pratiquées au vingt-cinquième jour (Fränkel) et au trente-huitième jour (Bull) après la blessure.

Les circonstances qui ont sur l'issue finale l'influence la mieux marquée sont les phénomènes inflammatoires qui se développent dans l'œil et spécialement dans l'appareil irido-choroïdien soit avant, soit après l'intervention chirurgicale.

La pénétration du corps étranger dans le corps vitré provoque parfois une réaction des plus modérées, mais le plus souvent dès le lendemain se développe une inflmmation conjonctivale; puis on voit se développer les phénomènes de l'iritis aiguë qu'accompagne quelquefois la production d'un hypopyon (M'Keown, Bull, Hirschberg) le corps vitré lui-même se trouble et dans les tentatives d'extraction on le voit coloré en jaune par le pus (Hirschberg). Avec ou sans ces phènomènes d'inflammation diffuse se produit une inflammation circonscrite autour du corps étranger qui tend à l'enkyster dans des adhérences pseudo-membraneuses qui se développent autour de lui, ainsi que Desmarres l'a observé le premier. Quand cette inflammation est circonscrite et qu'elle aboutit à la fixation du corps étranger, elle est la cause d'une difficulté nouvelle dans l'opération tentée pour l'extraire (Knapp, Galezowski). Mais l'inflammation diffuse est autrement dangereuse. Dans les observations où elle s'est produite, l'œil a été perdu malgré l'extirpation pratiquée, et l'on ne

peut faire d'exception que pour le cas (Critchett, M'Keown, Hirschberg, Galezowski) où l'ablation de corps étranger a été faite très peu d'heures après son développement. L'hypopyon doit particulièrement être considéré comme un pronostic grave et l'on doit compter, parmi les cas exceptionnels, celui de Bull ou une paillette d'acier put être retirée après trente-huit jours de séjour dans l'œil, alors qu'il s'était produit de l'iritis avec hypoypon, sans que l'organe fût perdu. Il est vrai que la plaie scléroticale était restée béante jusqu'au quarante-huitième jour, peut-être la diminution de la pression oculaire résultant de ce fait pourrait-elle expliquer une terminaison aussi peu en rapport avec la gravité des premiers phénomènes. Dans les six cas les plus favorables, l'inflammation consécutive ou ne s'était pas produite (Schœler, Hirschberg, Dixon, Knapp) ou était modérée (M'Keown, Galezowski).

Somme toute, la perte de l'œil, ou tout au moins de la vision, est le résultat de troubles inflammatoires qui se développent ou se continuent après l'extraction. Non que le plus souvent les manœuvres d'extraction puissent être incriminées : l'irritation qu'elles ont déterminée se calme le plus souvent le quatrième jour (Critchett, R. Berlin, Knapp, Galezowski) ou manquent (Desmarres, Dixon, Berlin, Knapp) : quand des phénomènes inflammatoires aigus déterminent la suppuration de l'œil, c'est qu'il y avait déjà avant menace de panophtalmie; dans une observation de M'Keown il y avait une iridocyclite aiguë avec hypopyon avant l'extraction du corps étranger. Ces cas du reste sont rares et il y n'y a que deux observations : une de Hirschberg, et une de M'Keown où la fonte purulente de l'œil ait été notée. Parfois au contraire l'opération n'est suivie d'aucune aggravation de l'état inflammatoire et néanmoins l'œil se perd. Ce fut le cas dans les onze autres faits qui se terminèrent par la perte de l'œil.

Celle-ci peut être la conséquence d'une iridocyclite à marche lente, qui succède aux premiers phénomènes inflammatoires.

C'est cette complication qui a nécessité l'énucléation de l'œil ou son énervation dans les cas où cette opération a été

pratiquée. Mais dans d'autres observations, l'atrophie graduelle du globe oculaire ou l'opacification lente du corps vitré (Desmarres) sont accusées sans qu'il ait eu la moindre réaction à la suite de l'opération (Berlin). Un espace de trois semaines à deux mois et demi a suffi le plus souvent pour voir se confirmer cette terminaison fatale, dans les cas où la simplicité des phénomènes qui avaient suivi de près l'opération faisaient augurer le plus heureux succès.

Ces considérations sur les résultats définitifs que donne, au point de vue de la conservation de la vision, l'extraction des corps étrangers perdu dans le corps vitré, nous font voir que cette opération, dont on ne saurait nier le magnifique succès dans des cas malheureusement trop rares, est fort infidèle; que dans l'immense majorité des cas, si l'on atteint le but opératoire que l'on se propose, l'extraction du corps étranger, le but thérapeutique, la conservation de la vision fait défaut ou n'est que fort incomplètement rempli. Nous voyons que l'issue du corps étranger non seulement ne met pas le globe oculaire à l'abri de l'atrophie qui s'en est emparée presque dans la moitié des cas, mais que les menaces persistantes d'ophtalmie sympathique contraignent parfois le chirurgien à recourir à l'énuclation de l'œil ou à la névrotomie; enfin, que dans les cas les plus favorables eux-mêmes, il faut attendre des mois avant de se prononcer sur la validité du résultat acquis, l'expérience ayant démontré que si la restauration de la vision devient dans quelques cas rares plus complète avec le temps, il est beaucoup plus fréquent de voir l'iridocyclite consécutive et la phtisie oculaire détruire les résultats d'une opération conduite avec un apparent succès. Nous regrettons, par conséquent, d'avoir à formuler une réserve sur l'observation communiquée par M. Galezowski, dont le malade, opéré depuis dix-huit jours seulement lorsqu'il fut présenté, n'était point encore à l'abri des complications redoutables.

Peut-on espérer que les récents perfectionnements du manuel opératoire appelleront sur cette opération, dans l'avenir, un jugement plus favorable? C'est ce que nous allons rechercher en examinant le procédé, d'invention récente, auquel

M. Galezowski a eu recours et auquel il a dû son succès.

III. — *L'extraction des corps étrangers perdus dans le corps vitré envisagée au point de vue du manuel opératoire et spécialement de l'emploi des aimants dans cette opération.*

Ce n'est que dans un très petit nombre de cas que le procédé par lequel le corps étranger fut extrait s'est imposé à l'opérateur presque à son insu. Ce fut ainsi que Berlin, en procédant à l'énucléation de l'œil blessé, découvrit la pointe du corps étranger qui avait traversé la sclérotique vers le pôle postérieur de l'œil et qu'il en pratiqua l'extraction. Ce même chirurgien, incisant, dans un autre cas, un gonflement inflammatoire qui soulevait la conjonctive dans la région équatoriale de l'œil, y découvrit un fragment de capsule qui après avoir pénétré à travers la cornée, l'iris, le cristallin et le corps vitré, était ressorti de l'œil en traversant la sclérotique, mais avait été arrêté par le tendon du muscle droit supérieur de l'œil. Spencer Wylson, en pratiquant une iridectomie antiphlogistique sur un malade qui avait reçu un grain de plomb dans l'œil, retira l'agent vulnérant qui, après s'être infléchi, sur le pôle postérieur de l'œil était venu s'amortir, puis s'enkyster contre l'iris.

Dans quelques autres observations, où le corps était absolument inclus dans le corps vitré, la voie d'extraction était toute tracée : c'était la plaie d'introduction restée béante dont l'exploration fit reconnaître l'existence et la situation du corps étranger, et au travers de laquelle il put être extrait (Knapp et Berlin, trois cas). Dans un cas, M'Keown dut agrandir l'orifice traumatique pour pouvoir enlever le fragment d'acier et le cristallin qui était opaque.

Mais presque toujours les chirurgiens ont dû se frayer une voie pour arriver jusqu'au corps vulnérant. Ce premier temps de l'opération a beaucoup varié, suivant les conditions de la blessure et aussi suivant les opérateurs.

De Græfe, dans la première opération de cette nature qui ait été publiée, enleva tout d'abord le cristallin par son procédé d'extraction de la cataracte, ce qui lui permit de voir et de saisir le corps étranger avec des pinces introduites par son

incision cornéenne. Cette voie d'extraction n'est plus considérée actuellement que comme un procédé de nécessité réservé aux cas où le cristallin a été frappé d'opacité. Il a été depuis lors mis en usage trois fois seulement, par Critchett, Berlin et par Hirschberg, et dans les deux derniers cas l'œil s'est perdu.

Même alors que la cataracte traumatique masquait le corps étranger ou rendait les manœuvres de recherches difficiles, on a parfois préféré avoir recours au second mode d'extraction, à la voie scléroticale. Ainsi Schœler, dans le cas qui fut couronné d'un aussi magnifique succès, commença par pratiquer l'opération de la cataracte; et ce ne fut qu'après, lorsque la transparence rendue aux milieux lui eut permis de voir le corps flottant dans le corps vitré qu'il alla à sa recherche par une incision scléroticale. Prout, quoique le cristallin fût opaque en grande partie, se servit de la même voie pour chercher et saisir l'éclat de ciseau qui avait pénétré dans l'œil, puis il enleva à la curette tout ce qu'il put enlever du cristallin.

Somme toute, dans l'immense majorité des cas, dans 20 observations sur 30, on pratiqua sur la sclérotique, le plus près du point où l'on supposait que le corps étranger se trouvait placé, une incision pour servir de voie d'introduction aux instruments. Mais cette incision peut être dirigée de diverses façons. Avant que Berlin eût employé une section parallèle au bord de la cornée, située à quelques millimètres en arrière de celui-ci, Desmarres avait pratiqué sur la sclérotique une incision longitudinalement dirigée, suivant un des méridiens, parallèle par conséquent aux bords des muscles droits de l'œil qui l'avoisinent. Si le premier procédé a été suivi par M'Keown, et par Prout dans ces derniers temps, le dernier a pour lui le plus grand nombre des opérations récentes, celles de Hirschberg, de Knapp, de Galezowski. Knapp, particulièrement, prit vivement sa défense en faisant observer que l'incision longitudinale a l'avantage de ne point intéresser en travers les fibres radiées de la rétine et les principaux vaisseaux de la choroïde et qu'elle permet une mise au

contact plus exacte des lèvres de l'incision après l'extraction. Il nous semble, d'après les observations, qu'elle expose moins que l'incision parallèle à la cornée à l'issue d'une grande quantité de corps vitré, mais qu'elle donne une voie un peu moins aisée pour les recherches; dans plusieurs cas il fut nécessaire de faire bâiller ses lèvres avec des pinces pour extraire le corps étranger. Aussi, dans son plus récent travail, Knapp a-t-il transformé cette incision longitudinale en une petite section à lambeaux qu'il juge plus propre à faciliter l'introduction des instruments et l'extraction. Nous dirons tout à l'heure, en effet, que surtout avec l'aimant il arrivait parfois que le corps étranger métallique, quoique déplacé, était arrêté au niveau de l'incision scléroticale par le contact d'une des lèvres de celle-ci.

Jusqu'au moment où M'Keown eut l'ingénieuse idée de mettre en usage l'attraction magnétique pour extraire les parcelles de fer ou d'acier introduites dans le corps vitré, les explorations et la saisie du corps étranger avaient été faites avec des pinces fines (pinces à iridectomie, pince d'Assalini, pince à capsule) avec des crochets mousses ou avec la curette; souvent avec ces divers instruments successivement. Quoique les opérateurs aient cherché à déterminer par l'examen ophtalmoscopique avec le plus de précision possible le point où siégeait le corps étranger, quoiqu'ils se soient aidés de l'éclairage antérieur au cours de l'opération dans tous les cas où celui-ci permettait de percevoir directement le reflet métallique qui traduisait sa présence, ces recherches longues et difficiles étaient souvent conduites un peu au hasard; aussi presque toujours a-t-il fallu des tentatives nombreuses, le corps étranger saisi, déplacé, était parfois perdu de vue et échappait définitivement à l'opérateur comme cela est arrivé deux fois à R. Berlin, qui dut laisser les opérations inachevées. Ces recherches multipliées n'étaient pas sans influence sur l'inflammation oculaire consécutive et sur l'insuccès fonctionnel de l'opération, même alors qu'elle avait pu être conduite à bonne fin.

Certains chirurgiens eurent recours dans les conditions

difficiles à d'avantageuses modifications de l'opération et leur conduite pourrait être imitée dans des cas analogues. Desmarres ne pouvant saisir le corps étranger lui-même, enroula autour de ses pinces un tractus néomembraneux qui traversait le corps vitré et dont l'extrémité aboutissait au fragment de capsule qu'il cherchait à enlever : la traction qu'il exerça sur ces adhérences amena au dehors le corps étranger. Stevens, avant de tenter l'extraction, fit pénétrer dans le globe oculaire, à travers la sclérotique une fine aiguille, juste en avant d'un éclat d'acier qui s'était fixé sur la rétine près de l'équateur de l'œil, et dont il avait déterminé la situation à l'ophtalmoscope. Se guidant sur ce conducteur, il put arriver jusqu'au corps étranger qu'il obtint en excisant un petit lambeau de la rétine.

Quoique l'emploi de ces moyens et l'usage de ces instruments puisse et doive rendre encore bien des services, surtout lorsqu'il s'agira de fragments de capsules, de grains de plomb, de corps autres en un mot que les éclats de fer et d'acier, quoiqu'ils aient été mis à profit récemment encore par Bull et par Prout, il n'en est pas moins vrai que l'invention de M'Keown a fait faire un progrès considérable à cette question de thérapeutique oculaire.

L'on sait que Fabrice de Hilden, sur les conseils de sa femme, s'était servi d'un aimant pour retirer une parcelle métallique qui avait pénétré dans la cornée; que Morgagni chercha, mais en vain, par ce moyen, à extraire d'un abcès de la cornée, un éclat de fer que celui-ci renfermait. Cooper (*The Lancet*, 1859) en introduisant un aimant dans la chambre antérieure en fit sortir un corps étranger analogue, et son exemple fut suivi par Rothmund en 1873. — D'autre part, Dixon avait eu l'idée de solliciter un éclat d'acier perdu dans le corps vitré au moyen d'un fort aimant approché de l'œil, et le déplacement du reflet métallique lui ayant démontré que c'était bien le corps étranger qu'il avait en vue, le chirurgien put l'extraire avec la pince d'Assalini. Mais personne avant M'Keown n'avait songé à substituer aux recherches faites dans le corps vitré avec des instruments l'action magnétique,

sollicitant le corps étranger à sortir de lui-même en quelque sorte des milieux de l'œil.

Ce ne fut pas à la légère et par hasard que l'opérateur irlandais se décida à se servir de l'aimant. Guidé par des considérations théoriques, il s'était livré depuis fort longtemps à des expérimentations sur des yeux d'animaux. Celles-ci lui démontrèrent que si l'aimant était impuissant à attirer un fragment de fer et d'acier au travers des parties encore saines du corps vitré, il possédait une force capable de lui faire traverser l'œil d'une extrémité à l'autre, lorsque le traumatisme en avait rompu les cloisons (*I found it would draw metal through broken-up vitreous from one side of the eye to the other*).

Hirschberg dit avoir répété dernièrement ces expériences (*X^e congrès des chirurgiens allemands.*)

L'innovation de M'Keown ne fut pas acceptée sans opposition : Knapp dans son premier travail sur l'extraction des corps étrangers du corps vitré lui fut peu favorable. Il paraît aujourd'hui un de ses partisans convaincus, et ses observations jointes à celles d'Hirschberg, de Fränkel, de M'Keown et de M. Galezowski, nous permettent de compter neuf cas dans lesquels l'attraction magnétique a été employée, dont huit avec succès opératoire, c'est-à-dire extraction du corps métallique.

Le matériel instrumental néanmoins n'est plus le même. M'Keown s'était servi d'un aimant simple, tantôt droit tantôt courbé en fer à cheval dont les branches se terminaient en pointes ; tantôt, enfin des pinces aimantées. Knapp et Hirschberg préfèrent avoir recours à l'électro-aimant. Ici encore les instruments et les constructeurs ont varié. Hirschberg a fait fabriquer par le constructeur d'instruments Dorffel un électro-aimant dont la force électromotrice est fournie par un simple élément zinc-charbon ; les fils s'entourent en spirale autour d'une tige de fer recourbée et se terminent par deux pointes d'inégales dimensions. Avec cet appareil, Hirschberg peut supporter des poids de 50 et de 100 grammes. Knapp a adopté l'usage d'un instrument analogue, que

quelques expériences lui ont fait préférer à l'aimant permanent imaginé par Grüning pour ce but. Ce dernier, construit sur le principe de la batterie magnétique par Reynders (de New-York), n'avait encore été mis en expérience que sur des yeux de porc (E. Gruening, *Magnet for the removal of particles of steel and iron from the interior of the eye* présenté à l'*Amer. Med. Associat.*, 3 juin 1880, analysé in *New-York Med. Records*, 1880, t. XVII, p. 651 ; et *New-York Med. Journal*, 1880, p. 484.

Ces auteurs, pour justifier la préférence qu'ils ont pour l'électro-aimant, allèguent sa plus grande puissance et la possibilité de développer et de suspendre instantanément sa force attractive. Ces raisons ne nous semblent pas valables : un aimant est toujours assez puissant pour attirer quelques milligrammes de fer ou d'acier, *si le corps qui les pèse est réellement libre dans le corps vitré;* dans le cas contraire, l'action magnétique la plus énergique serait impuissante. C'est ce que prouvent non seulement les expériences de M'Keown, mais l'examen de deux de nos faits, l'un dû à Knapp, l'autre à M. Galezowski. Dans l'un et l'autre, le corps étranger était maintenu contre la rétine par des adhérences inflammatoires dans le premier cas, enclavé dans son épaisseur dans le second. Dans l'un et l'autre, l'introduction répétée de l'aimant ne put l'entraîner qu'après que par quelques contacts directs on fut parvenu à détacher ses connexions et à le libérer.

Les autres observations prouvent surabondamment que l'aimant simple suffit à entraîner un corps étranger libre, et comme la simplicité, la finesse des instruments est la première des conditions requises quand il s'agit de manœuvres aussi délicates, il nous semble qu'il serait préférable de s'en tenir ainsi que M'Keown, Fränkel, M. Galezowski l'ont fait, à l'aimant simple, surtout à l'instrument élégant et léger construit par M. Collin, d'après les indications de ce dernier instrument qui, malgré son petit volume, peut aisément supporter un poids d'un gramme et même davantage.

Il ne faudrait pourtant pas croire que même à l'aide de

l'aimant l'extraction des parcelles de fer et d'acier du corps vitré soit chose facile. M. Galezowski dut s'y reprendre quatre fois, Hirschberg trois fois, Knapp plusieurs fois également avant d'entendre le bruit de cliquetis métallique (bruit qui manque parfois) annonçant que le corps étranger était venu se fixer sur l'aimant. Puis, nous l'avons dit, au moment où le corps étranger va franchir la plaie sclérotícale, s'il rencontre une de ses lèvres, il peut y rester accroché. Dans quelques cas il a fallu l'en retirer avec des pinces (Knapp). Dans un cas de Hirschberg même, l'action magnétique se montra insuffisante et l'on dut aller chercher le corps étranger avec des pinces après avoir extrait le cristallin opaque.

Ainsi l'attraction de l'aimant, tout en fournissant un utile secours aux autres méthodes d'extraction, peut être inefficace; elle est toujours insuffisante quand le corps étranger est fixé; elle ne s'applique qu'à un nombre de cas limités, ceux où le corps étranger est constitué par une parcelle de fer et d'acier. En revanche, elle paraît admirablement appropriée à ces derniers, lorsque le corps est libre, flottant dans l'humeur vitrée; surtout lorsque sa situation exacte ne pourrait être précisée, et que les recherches avec des pinces ou des crochets mousses risqueraient de dilacérer le corps vitré au hasard et sans résultat. Dans ce cas, c'est le corps étranger qui peut aller de lui-même se fixer sur l'aimant introduit dans le vitréum à une distance plus ou moins grande de lui.

Quelques mots en terminant sur le diagnostic du lieu de fixation du corps étranger. L'éclairage antérieur, l'examen ophtalmoscopique permettent presque toujours de préciser son siège. Quand le cristallin est opaque et qu'on ne peut avoir recours à ces explorations, on arrive à le reconnaître parfois par la sensibilité plus grande de la sclérotique et par l'injection du globe oculaire au point correspondant, mais ces dernières indications sont bien vagues et l'on ne peut guère fonder sur elles le choix du lieu où l'on doit opérer.

Un Américain, Thomas R. Pooley (de New-York), a récemment eu l'idée de faire servir la déviation de l'aiguille ai-

mantée à cette détermination (*On the detection of the presence and location of steel and iron foreing bodies in the eye by the indication of a magnetic needle*, in *Archives of Ophthalmology de Knapp et Hirschberg*, sept. 1880, p. 225). Il a surtout voulu mettre en lumière ce fait que la déviation de l'aiguille aimantée, dont on observe le maximum au point précis où la parcelle de fer est la plus voisine de la surface de l'œil, s'était accrue lorsque le corps étranger lui-même était transformé en un aimant. Pour atteindre ce but, il suffit d'approcher un très fort aimant du point où l'on suppose que le corps étranger est inclus et de l'y laisser quelque temps en permanence. Cette idée avait été suggérée à l'auteur par un précédent travail de M. Alfred Suree, publié en 1844, dans le *Medical Times and Gazette*. Il en a vérifié l'exactitude dans de nombreuses expériences, et bien que sa découverte soit déduite de considérations scientifiques un peu abstraites, il nous semble que dans le cas où un fragment d'acier ou de fer perdu dans le corps vitré ne serait pas accessible aux autres procédés d'investigation, on pourrait, pour en déterminer le siège, avoir recours à un des appareils délicats que Thomas R. Pooley a construits et dont nous ne pouvons malheureusement que mentionner la description et les effets.

Nous conclurons de cette longue analyse à laquelle nous a conduit la discussion du cas communiqué par M. Galezowski que, d'après les observations publiées, l'extraction des corps étrangers perdus dans le corps vitré peut et doit être tentée ;

Qu'elle peut être efficace, c'est-à-dire qu'elle peut conserver la vue de l'œil blessé — mais dans des cas forts rares ; mais que le plus souvent elle ne laisse qu'un degré restreint et même insuffisant de vision ;

Que son succès final et le rétablissement des fonctions dépendent : 1° de l'étendue des lésions immédiates des milieux et des membranes de l'œil ; — 2° des phénomènes inflammatoires qui se développent et évoluent dant l'œil sous l'influence de l'iritation produite par le séjour du corps étranger ; — 3° des troubles de même nature soit préexistant à l'extraction

du corps étranger et persistant après elle, soit tardivement développés qui se traduisent le plus souvent par une iridocyclite entraînant la perte de l'œil ;

Que même dans les cas où l'opération ne rétablit pas la vue, elle peut mettre le blessé à l'abri de l'ophtalmie sympathique ; mais que cette sauvegarde n'est pas absolue, et que souvent il a fallu avoir ultérieurement recours à l'énucléation ou à l'énervation de l'œil duquel on avait retiré le corps étranger ;

Que ces résultats malheureux sont en trop grand nombre, et que l'apparition des accidents qui marquent cette terminaison fatale est assez reculée souvent pour qu'il faille ne se prononcer qu'avec une extrême réserve sur le résultat d'une opération récente.

Enfin le manuel opératoire lui-même, au sujet duquel nous avons déjà présenté plus haut quelques conclusions, nous paraît avoir bénéficié de l'emploi de l'attraction magnétique exercée au travers d'une incision scléroticale, lorsque le corps étranger est de nature à se laisser attirer par un aimant.

L'observation du docteur Galezowski se trouvant reproduite *in extenso* dans ce rapport, nous n'avons plus qu'à vous proposer d'adresser à l'auteur les remerciements de la Société pour sa très intéressante communication.

DISCUSSION

M. Desprès. — Je dirai un mot pour appuyer la remarque de M. Berger, au sujet du peu de temps écoulé depuis l'opération faite au malade de M. Galezowski. Ce n'est pas dix-huit jours après l'extraction que l'on peut affirmer que la guérison existe.

Nous avons l'expérience de l'opération de la cataracte par la sclérotique, elle a donné de mauvais résultats.

J'ai vu un enfant qui avait une plaie de la sclérotique faite par un couteau ; il guérit sans complication ; la compression du globe oculaire était effectuée par la paupière supérieure gonflée. Deux-sept jours après l'accident on eût pu croire à la guérison, la vision était conservée, l'enfant lisait.

Mais les plaies de la sclérotique peuvent entraîner une perte de l'œil par l'atrophie.

Plus d'un an après, cet enfant avait une hémorragie intra-oculaire et en un mois l'œil s'atrophia.

Une plaie chirurgicale faite sur la sclérotique expose aux mêmes conséquences qu'une plaie accidentelle : il ne faut donc intéresser la sclérotique que dans le cas d'absolue nécessité, et ne le faire pour enlever un corps étranger que lorsqu'il menace d'amener une ophtalmie sympathique.

M. Giraud-Teulon. — Je commencerai par féliciter M. Berger de son excellent rapport et par dire que je m'associe à se conclusions.

C'est avec raison qu'il a recommandé le procédé de M. Paulet pour la recherche exacte du lieu où est le corps étranger, de sa direction.

J'ai assisté un confrère dans l'extraction d'un cysticerque de l'œil, on le voyait bien et quand on voulait le prendre avec la pince, il se trouvait que l'instrument en était à plusieurs millimètres, parce que l'on ne se rendait pas bien compte de la distance.

Quand le corps étranger est une paillette de fer, c'est un procédé excellent que de rechercher les données de l'aiguille aimantée.

Il est à regretter que dans ce cas particulier l'opérateur ait été obligé de faire des recherches avec sa pince, de racler la rétine; ces manœuvres exposent l'œil à des complications ; le procédé de M. Paulet eût dû être employé.

Il est nécessaire d'attendre un an et plus pour bien savoir quel sera l'état de la vision.

M. Gillette. — J'ai relaté dans l'*Union médicale* plusieurs cas extraits des journaux étrangers et du genre de celui de M. Galezowski.

Dans un cas, on pouvait redresser le corps étranger en approchant un électro-aimant de la cornée; le corps retombait quand on éloignait l'aimant.

Les résultats obtenus par les chirurgiens anglais dans l'extraction des corps étrangers de l'œil ne sont pas bons.

Si c'est la première fois qu'en France le procédé de l'aimant est employé pour l'extraction d'un corps étranger de l'œil, il a été déjà mis en pratique pour rechercher les corps étrangers d'autres régions. En 1850, au Gros-Caillou, M. Laucelier s'en est servi pour un corps étranger de la peau.

M. Berger. — Dans une observation de Schöller, de 1877, le corps étranger se déplaçait quand on approchait un aimant de l'œil, ce qui a permis l'enlever plus facilement.

On s'est servi encore de l'aimant pour déterminer la direction de corps étrangers placés dans les tissus ; par exemple, pour rechercher une aiguille placée sous la peau, on l'a aimantée en frictionnant la peau avec un aimant ; puis le corps étranger une fois aimanté on a pu, par la déviation de l'aiguille d'un galvanomètre connaître la direction du grand axe du corps étranger.

Les observations qui m'ont été faites par les honorables membres de la Société de chirurgie portent, comme on a pu voir, sur ce point que l'observation était encore trop récente pour qu'on puisse se prononcer d'une manière positive sur le résultat de l'opération.

Des modifications se sont produites, en effet, dans l'état de l'œil de notre blessé, mais elles n'ont aucun rapport avec mon opération car la plaie sclérotiçale est restée complètement fermée et cicatrisée, et la guérison des membranes internes de l'œil ne s'est point démentie. Ce qui est arrivé chez notre malade c'est l'opacification du cristallin, resté d'abord transparent pendant plus de quatre mois malgré la blessure due au morceau de fer, qui l'avait traversé de part en part, et qui s'est ensuite opacifié complètement et d'une manière assez rapide, car la cataracte n'avait commencé à se former que vers le commencement de septembre 1881, et en novembre de la même année j'ai pratiqué l'extraction de sa cataracte avec un plein succès.

Le malade a recouvré une acuité visuelle normale et

à l'aide des lunettes convexes de 15 *D*. il peut lire le n° 1 de l'échelle.

A l'examen ophtalmoscopique fait le 3 avril 1885, j'ai pu constater que la papille optique est complètement saine; dans la région temporale du fond de l'œil on aperçoit une large plaque exsudative d'une teinte bleu grisâtre, située sur le fond blanc de la sclérotique dénudée, et entourée d'amas nombreux pigmentaires. Cette tâche correspond au point ou était situé le morceau de fer, et où j'avais fait l'incision et la suture scléroticale. Le champ visuel dans la partie correspondante à cette tâche est complètement perdu, mais le scotome est éloigné de plus de quatre centimètres du point de fixation, ce qui fait que l'acuité visuelle centrale reste complètement intacte.

J'ai rapporté dans mon *Traité iconographique d'ophtalmoscopie* une figure en chromolithographie (fig. 2, pl. XVI), où la présence d'un corps étranger au milieu de la choroïde atrophiée et d'un amas pigmentaire avait entraîné une oblitération complète de l'artère centrale de la rétine, probablement par un processus thrombosique. Il est plus que probable, que si immédiatement après l'accident, on avait enlevé le corps étranger avec un aimant, les accidents thrombosiques ne seraient point arrivés, et la vue de cet œil aurait été conservée.

MODE OPÉRATOIRE POUR EXTRAIRE LE CORPS ÉTRANGER MÉTALLIQUE DE L'INTÉRIEUR DE L'ŒIL A L'AIDE D'UN AIMANT. — Cette question a été admirablement étudiée par M. Paul Berger dans le rapport qu'il a fait à la Société de chirurgie, et que nous avons reproduit plus haut. Après avoir passé en revue toutes les observations publiées par les auteurs et analysé successivement tous les modes opératoires, il fait cette déduction, que tantôt on s'est servi de la plaie d'introduction lorsqu'elle était béante, comme cela avait été fait par Berlin et Knapp; M'Kweon a dû dans un cas agrandir la plaie d'entrée.

Dans quelques cas rares, lorsque le cristallin est blessé et opacifié complètement du premier abord, on devra se servir

de la plaie cornéenne qu'on pratiquera pour extraire le cristallin, et introduire, à l'exemple de de Græfe, de Critchett et de Hirschberg les instruments extractifs à travers cette plaie.

Mais je dois ajouter que cette voie est la plus éloignée du corps étranger et par conséquent la moins commode pour son extraction ; on ne doit y avoir recours que dans des cas tout à fait exceptionnels. Et il est bien préférable d'agir à l'exemple de Schöller, en faisant d'abord l'extraction de la cataracte et cherchant ensuite à retirer le corps étranger à travers une incision faite exprès dans la sclérotique.

Mais la voie la plus favorable pour l'extraction des corps étrangers qui ont pénétré dans le corps vitré et se sont logés soit dans la rétine, comme cela a eu lieu dans mon cas, soit qu'il se trouve perdu au milieu de l'humeur vitrée, c'est la voie qu'on pratique dans la sclérotique.

C'est ainsi que nous avons procédé jusqu'à présent, et nous la considérons comme la seule pratique et exposant relativement moins à de grandes pertes du corps vitré. Mais quelle est la forme à donner à cette incision et quel est son point d'élection? Telles sont les questions que nous croyons nécessaire de résoudre dans ce travail.

1° *Quel est l'endroit qui doit être de préférence choisi pour l'incision sclérotícale*? C'est à tort, croyons-nous, que Berlin et Prout ont pratiqué une incision transversale dans la partie antérieure de la sclérotique, au voisinage et parallèlement au bord cornéen. En pratiquant une incision très près de la cornée et dans une direction transversale, on produit une grande et longue plaie qui intéresse dans tout son trajet le cercle ciliaire, et compromet ainsi très gravement la nutrition du globe oculaire tout entier. De là l'atrophie du globe oculaire doit être la conséquence.

La meilleure direction qu'on puisse donner dans les extractions des corps métalliques de l'œil à l'aide d'un aimant, est une plaie, faite parallèlement aux muscles droits, comme cela a été du reste très bien exposé par M. le Dr Berger. Il faut que la plaie soit portée le plus loin possible en arrière du

globe oculaire, et éloignée le plus possible de la région du cercle ciliaire. C'est la partie équatoriale du globe qui doit être, dans ces cas, choisie de préférence et c'est dans cette région que je pratique toujours mon incision. Elle doit être de préférence située au-dessus du diamètre horizontal, par conséquent entre le droit supérieur et le droit externe. L'incision doit avoir une étendue de un centimètre et quart à un centimètre et demi, ce qui permettra à l'aimant d'attirer facilement le morceau d'acier sans que la plaie, par coaptation, le retienne dans l'œil. Certainement, une plaie aussi étendue expose à une sortie trop grande du corps vitré, mais étant placée dans l'hémisphère supérieur, il y a moins à craindre une perte trop notable de ce liquide, qui se reproduit, du reste, assez facilement une fois que la plaie se trouve réunie.

L'incision doit être pratiquée avec le couteau de de Graefe; on fera d'abord une ponction perpendiculairement à la cornée, dans le point qui marque la limite postérieure de l'incision, et on fera ensuite l'incision elle-même en allant d'arrière en avant jusqu'à la limite antérieure. Dans cette incision on doit éviter d'entamer le cercle ciliaire autant que possible, mais il faut, d'autre part, chercher à s'éloigner le plus possible de la macula, car la rétraction que subit la choroïde après l'incision et le processus inflammatoire qui s'étend tout autour de la plaie, pourraient gagner la macula et compromettre le résultat définitif de l'opération. Le lieu d'élection que nous avons indiqué remplit dans ces cas les conditions nécessaires pour éviter ces complications.

Relativement à l'instrument qui doit être employé pour l'extraction du corps étranger, je partage complètement l'avis de M. Paul Berger, qu'il n'y a point nécessité d'avoir recours à des électro-aimants aussi puissants que ceux dont se sert M. Hirchsberg, et qui peuvent supporter 50 à 100 grammes. De simples sondes fortement aimantées *suffisent pour attirer*, comme dit Berger, *quelques milligrammes de fer ou d'acier, si le corps qui les pèse est réellement libre dans le corps vitré; dans le cas contraire, l'action magnétique la plus énergique*

serait impuissante. Nous avons montré[1] quelle est la forme à donner à la sonde qui doit servir à l'extraction de ces corps étrangers. Si après la première tentative le corps ne vient pas, il faudra alors promener la sonde sur le fond de l'œil lui-même, dans tous les sens, comme nous avons fait chez notre malade; alors on arrivera à déplacer le corps étranger, à le déchatonner, après quoi l'aimant pourra l'entraîner facilement au dehors.

Néanmoins les appareils magnétiques puissants, tels que celui de Hirschberg ou de Siméon Snell, peuvent être utilement employés dans certains cas spéciaux, lorsque le corps étranger est long et difficile à se détacher. Le docteur Siméon Snell[2] vante beaucoup l'appareil électro-magnétique; il l'a employé dans vingt et un cas, et, sur ce nombre, il n'a eu que deux insuccès.

L'application d'une suture sur la plaie scléroticale est indispensable; elle doit être faite avec une aiguille courbe, très fine, que l'on introduira sur un bord de la plaie de dehors en dedans, pour ressortir ensuite sur l'autre bord de dedans en dehors. Il est préférable de se servir ici des fils fins de catgut, car on peut les laisser sur place, sans qu'on ait besoin d'aller les retirer au bout de quelques jours.

Nous avons vu par les détails de son rapport que M. Paul Berger a émis des réserves sur les résultats définitifs de mon opération, car le fait était encore trop récent. Ces réserves, et les objections faites par MM. Giraud-Teulon et Desprès, tombent toutes seules devant les détails complémentaires de l'observation, que je rapporte ici.

OBSERVATION

Détails complémentaires sur l'état de la vue du malade L..., à qui j'ai retiré un corps étranger de la rétine.

M. L..., après l'extraction du corps étranger, ne souffrait

1. *Recueil d'ophtalmologie*, n° d'octobre 1885.

2. Siméon Snell, *The Magnet and Electro-magnet* in *Ophthalmologic* (*Brit. Med. Journ.*, nov. 1883).

plus, il continuait de se servir de son œil et avait repris son travail comme par le passé. Une fois tous les huit ou dix jours, il venait me voir à ma clinique; l'œil était toujours sain et ne présentait aucune trace d'irritation. Les milieux de l'œil étaient transparents, sauf la partie interne du cristallin, à l'endroit du passage du corps étranger, qui restait opaque et cette opacité s'étendait à travers la lentille, mais dans la partie assez éloignée de l'axe optique.

Le 20 septembre de la même année, le malade est venu se plaindre d'un trouble de la vue de l'œil blessé, qui s'est déclaré, dit-il, depuis huit jours; ce trouble a marché si rapidement, que le jour de sa visite il voyait à peine à compter les doigts. En l'examinant, j'ai constaté que c'était la cataracte qui s'était développée, elle était en apparence demi-molle, et presque complètement formée. Le champ visuel était conservé partout, excepté à la partie supéro-interne. J'ai proposé l'opération, le malade y a consenti de sorte que le 29 novembre 1881, j'ai fait l'extraction de la cataracte par en haut.

L'opération a parfaitement réussi, l'œil a guéri, et le malade voyait, à la date du 11 février 1882, par conséquent trois mois après l'opération, le n° 1 de l'échelle avec le verre convexe de 15 dioptries associé au verre cylindrique, de 2,25 dioptries, axe horizontal.

On voit par ces détails supplémentaires de l'observation, que la guérison des membranes internes de l'œil, que nous avons obtenue par l'extraction de la paillette de fer avec l'aimant s'est maintenue au bout d'un an, telle que nous l'avons annoncé à la Société de chirurgie, et s'il est survenu une cataracte quelques mois après la blessure, elle était à prévoir, car, il est rare de voir une cristalloïde blessée se cicatriser complètement. Tout au contraire, il arrive le plus habituellement que l'humeur aqueuse continue à s'infiltrer peu à peu à travers la plaie capsulaire dans les masses cristallines, et amène tôt ou tard leur opacification, et c'est ce qui a eu lieu chez notre malade.

En parlant de l'extraction des corps étrangers de l'humeur vitrée et de la rétine, nous avons souvent exprimé notre opinion sur l'état de la choroïde dans ces sortes de traumatisme. Il est rare en effet que cette membrane reste intacte dans

la grande majorité des cas, c'est dans la choroïde et la rétine que les corps métalliques se trouvent fixés, et par conséquent ce que nous avons dit relativement à l'extraction des corps étrangers de la rétine et du corps vitré se rapporte de tous points à la choroïde et nous n'avons pas besoin d'y revenir.

De tout ce long travail, que nous avons consacré à l'emploi de l'aimant dans l'extraction des morceaux de fer qui pénètrent dans l'œil, il résulte ce fait incontestable : que l'opération en elle-même est réellement utile; qu'elle peut, et doit être pratiquée toutes les fois que les milieux de l'œil ne sont pas très notablement altérés, et qu'il n'y a point de suppuration des membranes internes de l'œil.

Les instruments aimantés sont aussi très utiles dans l'extraction des corps étrangers fixés dans l'iris ou le cristallin, car à l'aide de ces instruments on peut aller hardiment à leur recherche sans crainte de les voir tomber derrière l'iris et se perdre dans le cercle ciliaire, ce qui amènerait inévitablement la fonte purulente du globe oculaire, comme je l'ai vu se produire dans plusieurs autres cas où l'aimant n'a pas été employé.

Quant aux corps étrangers de la cornée, les instruments ordinaires peuvent suffire généralement, mais il y a des cas dans lesquels l'éclat de fer est tellement rapproché de la membrane de Descemet qu'il peut pénétrer dans la chambre antérieure, si l'aiguille ou la pince dont on se sert pour l'extraire n'est pas aimantée et ne l'attire pas au dehors pendant l'opération. Dr GALEZOWSKI.

CHANCRE DE LA CONJONCTIVE

Par le Dr BAUDON (de Nice)

Le 18 août 1885, la femme C..., âgée de vingt-quatre ans, se présenta à ma clinique avec une tumeur de la conjonctive, siégeant principalement au-dessous de l'équateur de l'œil,

mais s'étendant cependant tout autour de la cornée, jusque dans l'espace sous-palpébral supérieur.

La cornée est saine et ne paraît pas même souffrir dans sa nutrition, quoiqu'elle soit entourée de toutes parts par un anneau dur, résistant, qui en bas atteint presque un centimètre d'épaisseur.

Les ganglions parotidiens et sous-maxillaires, de la grosseur d'un petit haricot, sont durs, mais peu douloureux — au nombre de quatre à cinq.

L'affection date d'un mois; la malade est mariée, elle a un enfant qu'elle dit bien portant. Le mari, paralysé, est à l'hôpital.

Cette tumeur est indolente ou à peu près, quoique la femme se plaigne de douleurs dans la région sus-orbitaire du même côté, sa production nouvelle est dure, mais sans avoir l'apparence ni la résistance de l'épithéliome. Elle est recouverte d'une sorte d'exsudat blanchâtre, qui n'a pas de tendance à se reproduire.

Pour établir la nature de cette tumeur, on ne pouvait penser qu'à l'épithéliome ou à un autre hétéroplasme, à la diphtérie ou à un chancre de la conjonctive.

Je rejetai la supposition de tumeur épithéliale, à cause du rapide développement de la tumeur, de l'âge de la malade et de l'apparition brusque des ganglions sous-maxillaires et parotidiens.

Je rejetai également la supposition d'une ophtalmie diphtéritique, à cause de la limitation exacte de la tumeur à la conjonctivite bulbaire et aussi à cause de l'absence de fausses membranes; la tumeur en effet était plutôt recouverte d'un exsudat sans consistance, très superficiel, peu étendu, plutôt que d'une fausse membrane.

Il suffit d'avoir vu une fois de ces ophtalmies diphtéritiques pour reconnaître qu'elles n'ont aucune ressemblance avec la maladie que nous avons sous les yeux.

Dans l'ophtalmie diphtéritique, il coule en abondance un liquide sanieux, abondant; chez notre malade il n'y a rien ou il n'y a que des larmes.

Malgré l'absence de commémoratifs, d'antécédents syphili-

tiques et d'accidents du côté des organes génitaux, je me rattache à l'idée d'un chancre de la conjonctive.

La brusque extension de la tumeur, l'apparition rapide des ganglions en rapport avec les lymphatiques de la région malade ne peuvent s'expliquer que par la syphilis.

Cependant, le 18 août, la femme ne porte aucune trace de syphilis. Pas le moindre exanthème, rien du côté de la gorge ou du cuir chevelu. — Rien du côté des organes génitaux; pas de ganglions dans les aines.

Quant au mari, je ne puis l'examiner, car il meurt du choléra à l'hôpital.

Assuré de mon diagnostic, j'institue le traitement en conséquence :

Pilules de protoiodure à 0gr,05 matin et soir, — insufflations de calomel sur la conjonctive tous les deux jours.

Le 15 octobre la tumeur a disparu, ce qui suffirait à établir que le diagnostic avait été juste.

Mais il fut corroboré par l'apparition de plaques muqueuses du côté de la gorge et même par l'enfant que je trouvai dans les premiers jours d'octobre couvert de plaques de pemphygus ulcérées.

Ces plaques muqueuses postérieures à la tumeur conjonctivale, qui a été dans ce cas l'accident primitif, lui survivent et feront l'objet d'un nouveau traitement.

Nice, le 20 octobre 1885.

Dr Baudon.

UNE FAMILLE D'HÉMÉRALOPES

Par le Dr Sedan (de Toulon)

La vulgarisation des faits curieux de la clinique oculaire a pris dans ces derniers temps une telle extension, qu'il devient de plus en plus difficile d'écrire du nouveau.

D'autre part les praticiens de la province ne sortent guère

des cas rebattus, aussi est-ce avec un véritable empressement que le fait ci-après exposé est soumis aux lecteurs du *Recueil d'ophtalmologie*.

Il y a environ deux mois, ordre me fut donné de visiter un officier d'artillerie, classé dans la réserve de cette arme, qui n'avait pu parfaire la période de manœuvres pour laquelle il avait été convoqué; la cause de son incapacité était libellée en ces termes : « Héméralopie congénitale ».

De l'enquête qui faisait partie du dossier il résultait que cet officier, ancien polytechnicien, sujet fort distingué, s'était vu dans l'impossibilité de se mouvoir de nuit dans les rues d'un village dans lequel il était cantonné.

Spontanément d'ailleurs et après cet incident qui révélait son véritable état, le sujet reconnut qu'il était atteint d'héméralopie depuis sa plus tendre enfance et qu'il n'avait jamais pu se conduire la nuit sans le secours d'une vive lueur.

Interrogé par nos soins, le sujet ne fit nulle difficulté de reconnaître qu'il était inapte au service, cela tout en manifestant de la manière la plus honorable ses regrets de ne pouvoir satisfaire aux obligations militaires.

L'examen de ses yeux fut fait avec les plus soigneuses précautions et cela à plusieurs reprises. Il fut impossible de constater autre chose qu'une parésie de l'accommodation, sans rétrécissement appréciable du champ visuel, sans trouble dans les perceptions colorées, et enfin sans trace de rétinite pigmentaire.

L'état de santé de notre observé est irréprochable; très fort, très vigoureux, n'ayant jamais habité les pays chauds, ni en particulier les tropiques, il n'a sûrement pas d'affection du foie, et l'état stationnaire et permanent de son héméralopie mérite d'être noté.

Il porte un verre négatif de —3. 5 et atteste que même après les rudes labeurs des années passées à l'École polytechnique, il ne s'est pas trouvé autrement fatigué du côté des yeux qu'il ne l'est aujourd'hui.

D'ailleurs rien, absolument rien à signaler d'intéressant dans sa vie qui puisse se rapporter à l'objet de notre étude.

Un staphylome postérieur, à peine sensible, bien que hors conteste, avait été signalé par l'un des oculistes distingués de la région.

Il ne s'est pas accru depuis ces dix dernières années et notre sujet a trente ans.

Sur le chapitre des commémoratifs familiaux, il s'est produit une véritable révélation.

Toute la famille de cet officier comprend des héméralopes du même genre et voici le tableau exact de la vue chez ses parents :

1re FAMILLE.

Aïeule (H.).	1er enfant, fille (H.)....	1er enfant, garçon (H.). 2e enfant, fille. 3e enfant, fille (H.). 4e enfant, fille.
	2e enfant, garçon (H.).	1er enfant, fille (H.). 2e enfant, garçon. 3e enfant, garçon (H.).
	3e enfant, garçon (H.).	1er enfant, garçon (H.). 2e enfant, garçon. 3e enfant, fille (H.).

Les héméralopes sont marqués H.

De ce tableau on pourrait déduire que la loi d'alternance paraît constante.

2e FAMILLE.

Aïeule (H.), sœur de la 1re.	1er enfant, garçon (H.).	1er enfant, garçon. 2e enfant, fille (H.). 3e enfant, fille (H.). 4e enfant, fille (H.). 5e enfant, fille (H.). 6e enfant, garçon. 7e enfant, garçon.	1er garçon (H.). 2e garçon (H.). 3e garçon (H.).
	2e enfant, fille.	1er enfant, garçon. 2e enfant, garçon.	

Ici les trois garçons y voient et les quatres filles sont héméralopes : l'une d'elles se marie et ses trois garçons sont héméralopes.

L'habitation de ces deux familles se répartit sur une région relativement étendue de notre département. Les recherches auxquelles a donné lieu la vérification des deux tableaux qui précèdent a permis de constater que dans la même partie se

trouvent d'autres familles où pour être moins générale, l'héméralopie n'en est pas moins connue et constatée.

Tenant à ne pas différer la publication de cette note, il ne paraît pas possible de pousser plus avant les investigations; toutefois la question est si intéressante que les lecteurs du *Recueil* peuvent être assurés de ne pas trop attendre la suite de cette étude.

Tous y est en effet curieux; il suffit de relire l'exposé intentionnellement succint de l'examen de l'œil de l'officier pour se convaincre que ce cas ne répond à aucun de ceux qui ont été publiées.

Sans faire ici un inutile étalage de bibliographie, on pourra s'en convaincre en consultant celle si complète du Dr Fontan publiée dans le *Recueil* d'octobre 1882 et celle plus récente du Dr Charpentier dans les *Archives d'ophtalmologie*, 1884, page 370.

On ne retrouve ni la cécité pour le bleu ou pour le rouge, ni les affections hépatiques, ni les tares constitutionnelles acquises ou congénitales, pas de consanguinité chez les ascendants, pas de limitation dans le périmètre visuel, pas de traces de rétinite pigmentaire, et malgré cela, avec le déclin du jour, une diminution de la vue sensible, rendant indispensable aux atteints l'habitation des grandes villes.

Trop avisé pour faire une théorie au sujet de la relation qui précède, bien mieux vaut la faire connaître à ceux qui ont été nos maîtres et nous aideront probablement dans nos recherches pour découvrir le fin mot de cette inexplicable affection rebelle à tous les traitements. SEDAN.

NOUVELLE CONTRIBUTION

A L'ÉTUDE DES IMAGES ENTOPTIQUES

Par le Dr DEEREN (de Courtrai).

Dans le travail sur le siège des images entoptiques qui a été publié au mois de mai dernier dans le *Recueil d'ophtal-*

mologie, j'ai écrit que la manière la plus favorable pour les voir et les étudier était de tamiser la lumière en regardant un ciel bleu ou une surface bien éclairée à travers une carte percée d'un trou d'épingle. J'ai poursuivi cette étude et je suis arrivé à un résultat inespéré, de telle manière que la symptomatologie des images entoptiques devra être complètement changée ; non seulement je puis étudier les mouches physiologiques pendant le jour, mais même pendant le jour dans une chambre obscure ou le soir au moyen de la flamme d'une lampe, d'un quinquet. Avant de passer à l'énumération des procédés que j'emploie, je dois d'abord rappeler que dans une deuxième étude sur le siège des images entoptiques qui a été publiée au mois de septembre dernier dans le *Recueil d'ophtalmologie*, j'ai corrigé la théorie de M. le professeur Donders et prouvé que leur siège mathématique était l'humeur aqueuse, la cornée ; qu'elles étaient grossies par le cristallin et qu'elles apparaissaient dans les conditions de l'éclairage ordinaire, quand le cristallin se sclérosait avec l'âge ou qu'il y avait commencement de cataracte, parce que la lumière qui devait traverser ce cristallin était tamisée. J'ai essayé si l'humeur aqueuse ne donne pas naissance aux mouches physiologiques et voici comment : Sur un œil emmétrope et ne présentant aucune altération pathologique, après avoir instillé quelques gouttes de cocaïne, j'ai pratiqué une petite ponction avec le couteau lancéolaire aux limites de la cornée et de la sclérotique, puis j'ai favorisé l'écoulement de l'humeur aqueuse, et quand la face postérieure de la cornée était bien appliquée contre l'iris, j'ai fait voir à l'œil opéré les images entoptiques, images que je lui avait fait connaître avant l'opération, au moyen d'un des plus petits trous d'un chapeau de Panama, et le malade les voyait mais moins nettement ; à trois reprises différentes j'ai laissé écouler l'humeur aqueuse et à chaque fois l'œil opéré pouvait distinguer les mouches physiologiques. J'en conclus donc que l'humeur aqueuse ne peut donner naissance aux images entoptiques et que l'unique siège mathématique est la cornée ; que les mouches physiologiques sont dues au passage des cellules

migratrices à travers le parenchyme de la cornée et qu'elles doivent être considérées comme étant la circulation lymphatique de la cornée même; c'est ce que j'avais déjà entrevu dans le premier travail sur le siège des images entoptiques qui a paru au mois de mai dans le *Recueil d'ophtalmologie*; cette manière d'envisager les images entoptiques comme n'étant autre chose que le courant lymphatique est encore corroborée par le fait que le courant lymphatique rappelle exactement la structure de la cornée. J'en arrive maintenant aux divers procédés que j'ai mis en usage pour mieux étudier les images entoptiques, que dorénavant j'appellerai le courant lymphatique de la cornée : quand, en plein jour, on emploie une carte percée non pas d'un trou d'épingle mais d'un petit trou d'une fine aiguille, on peut déjà mieux voir qu'avec un trou d'épingle; avec une fente sténopéique très petite, il y a encore un moyen dont on peut se servir; le procédé le plus parfait qui m'a très bien servi est le suivant: J'ai recours à un chapeau de Panama à large bord; ce bord présente toute une série d'ouvertures premièrement à trois centimètres du bord, puis une série d'ouvertures là où le bord du chapeau se continue avec la base; c'est la plus petite de l'une de ces ouvertures qui doit être appliquée tout contre un œil, l'autre œil étant fermé, en regardant ensuite un ciel bleu et en faisant en sorte que la vue à travers la petite ouverture s'exerce sur un mur éclairé obliquement par le soleil, on voit alors le courant lymphatique avec toute la netteté nécessaire; quand le temps est couvert on ne peut pas bien distinguer. La première fois je voyais d'abord une série de tubes à direction verticale ou oblique ou en arc de cercle à concavité en haut, leur dimension n'était pas la même; tous ces tubes faisaient d'abord un mouvement en haut, puis il y avait un temps de repos, puis les tubes descendaient; les tubes horizontaux ou obliques exécutaient quelquefois un mouvement de droite à gauche *et vice versa*, tous ces tubes disparaissaient après quelques mouvements de va-et-vient; le spectre perlé, ou perles, était nettement renfermé dans l'intérieur des tubes les plus rapprochés; pour les tubes

plus éloignés, cette même disposition n'était pas aussi évidente, cependant quand on regardait attentivement leur mouvement d'élévation et de descente on pouvait se convaincre que les perles étaient également dans l'intérieur des tubes; pour les tubes les plus grands on apercevait sur certains points de leur trajet quelques endroits clairs plus ou moins grands. Ensuite je pouvais voir un groupe de plaques plus ou moins grandes, les unes opaques, les autres obscures à la périphérie et claires au centre et toutes ces plaques étaient en communication au moyen de tubes plus ou moins grands, le groupe de plaques faisait des mouvements en haut et en bas beaucoup plus manifestes que ceux des tubes, et après quelques mouvements de va-et-vient il disparaissait et je voyais de nouveau apparaître les tubes, et après les tubes le groupe de plaques, etc. Comme on peut le voir, la description est tout autre que la description que l'on a toujours donnée des images entoptiques; on ne voit plus qu'un système de tubes et un système de plaques qui représentent complètement la structure de la cornée, les plaques surtout ressemblent aux corpuscules étoilés de la substance propre de la cornée. Quand on tient la tête immobile pendant des heures et des heures, le courant lymphatique continue ses mouvements propres à lui; si l'on remue fortement la tête et qu'à l'instant l'œil regarde à travers la plus petite ouverture du chapeau de Panama on voit que le courant lymphatique n'est ni accéléré ni diminué; le clignement des paupières, non plus, n'a pas d'action sur le courant lymphatique; tout au plus ai-je pu voir les larmes se déplacer et courir en avant sous forme de nuages plus ou moins clairs parce que je souffre d'un léger larmoiement dû à un rétrécissement des voies lacrymales. Quand on porte l'œil et le petit orifice en haut en même temps, on voit que le courant lymphatique grossi par le cristallin, se porte également en haut; ce fait s'explique parce que la cornée est un miroir convexe ellipsoïdal; la cornée représent l'objet d'un miroir convexe ordinaire et le courant lymphatique en est l'image; quand la cornée se porte en haut, le courant lymphatique en vertu des lois optiques qui régissent les miroirs

convexes doit également se porter en haut; somme toute, le courant lymphatique doit suivre tous les mouvements de la cornée.

Pour étudier le courant lymphatique le soir, avec une flamme de quinquet, on fait une très petite ouverture avec la pointe seulement d'une aiguille très fine dans un morceau de papier à écrire et on se tient à cinq centimètres de la flamme; le courant lymphatique est moins distinct. Je suis arrivé à un procédé nouveau pour étudier le courant lymphatique et que tout œil physiologique peut réaliser facilement. Voici de quelle manière : pour étudier le courant lymphatique le soir, ou pendant le jour dans une chambre obscure, on peut employer une flamme de quinquet, d'une bougie, etc., on se place à dix, vingt ou trente centimètres de la flamme, puis on couvre un œil et de l'autre œil on regarde la flamme, en prenant la précaution de rapprocher assez fortement la paupière supérieure et la paupière inférieure, de manière à avoir une fente très petite et à tamiser la lumière; si les paupières sont trop rapprochées, on les laisse un peu s'écarter et dans ces conditions on voit alors le courant lymphatique tout *illuminé*, on dirait le plus beau feu d'artifice que l'on puisse voir; quand on ouvre les paupières, le tout disparaît. Le courant lymphatique illuminé comme quand on l'examine à la lumière du jour avec un petit trou d'un chapeau de Panama, présente les *mêmes* tubes contenant les perles dans leur intérieur et le même groupe de plaques; les tubes comme les plaques font également les mêmes mouvements d'élévation et de descente et dans leur ensemble ressemblent à la structure de la cornée. Pour maintenir les deux paupières sous forme de fente étroite, le muscle orbiculaire se fatigue vite à tel point qu'au bout de cinq minutes, les paupières ne peuvent plus être rapprochées convenablement et alors on ne voit plus rien; au bout d'un peu de repos, on peut de nouveau voir le courant lymphatique illuminé; quand, en plein jour on rapproche les paupières on voit imparfaitement le courant lymphatique qui n'est jamais illuminé et disparaît également dès qu'on ouvre les paupières.

Le scotome scintillant partiel ou sous forme d'hémiopie verticale ne serait-il pas dû à la production du courant lymphatique illuminé par suite d'une gêne dans la circulation lymphatique. On sait que dans l'anémie produite par une alimentation insuffisante ou produite par des maladies diverses, le sang contient très peu de globules rouges et énormément de globules blancs; si les vaisseaux sanguins ne contiennent que des globules blancs, le système lymphatique doit être gorgé, d'où ralentissement du courant lymphatique et alors les efforts exagérés de l'accommodation peuvent, au bout d'un temps plus ou moins long, produire un scotome scintillant. Dans le premier travail sur le siège des images entoptiques, j'ai fait voir que la portion radiaire du muscle de l'accommodation s'insère, en avant, tout près du canal de Schlemm, et que ce canal est tapissé par un endothélium et charrie de la lymphe; l'accommodation doit donc pouvoir influencer la circulation lymphatique de la cornée, de la sclérotique et de la conjonctive.

Dans l'anémie on pourrait quelquefois avoir des indications en produisant le courant lymphatique illuminé, de même pour les abcès ou ulcères de peu d'étendue de la cornée. Voici comment M. Ranvier s'exprime à propos des cellules migratices (Voy. *Diagnostic et traitement des affections oculaires*, par M. Galezowski et Daguenet, p. 117).

« Les cellules migratrices, beaucoup plus petites que les cellules fixes, se rencontrent dans toute l'étendue du stroma de la cornée, mais surtout à la périphérie et dans les couches antérieures. Elles sont remarquables par leur aspect brillant, par les formes variées qu'elles affectent et dont elles changent à chaque instant et surtout par les mouvements de translation dont elles sont animées. C'est ainsi que sous le champ du microscope, on les voit tantôt cheminer en ligne droite, tantôt se dévier d'un côté ou de l'autre, tantôt s'arrêter et revenir sur elles-mêmes. » (Ranvier.)

Dr Deeren.

NOTE SUR UN CAS D'AMAUROSE TRAUMATIQUE

RECUEILLI A LA CLINIQUE DE M. LE Dr GALEZOWSKI

Par le Dr G. VILMAIN

Observation. — A..., jeune homme de vingt-quatre ans et demi, se présenta le 7 septembre 1885 à la clinique de M. le Dr Galezowski pour une amaurose complète de l'œil droit.

Il raconte que le 27 juillet 1885, faisant de l'escrime sans masque, avec une baguette, il reçut de son adversaire, un coup assez violent dans l'angle interne de l'œil droit. L'extrémité de la baguette frappa dans le sillon oculo-nasal un peu au-dessous de la région de la caroncule lacrymale, et coupa la peau sur le rebord tranchant de la cavité orbitaire.

Le blessé dit que sur le coup il eut la sensation d'une vive lumière suivie d'une obscurité complète. Il affirme que la cécité fut totale immédiatement, et qu'il la constata séance tenante en se couvrant l'œil gauche : il ne put rien voir de l'œil droit.

Une ecchymose sous-conjonctivale parut dans les heures qui suivirent; les paupières contusionnées s'œdématièrent, l'œil ne put s'ouvrir les jours suivants; puis à la suite d'applications de compresses froides et de sangsues tout rentra extérieurement dans l'ordre; la cécité seule resta aussi complète que le premier jour.

Le jour de son arrivée à la clinique, c'est-à-dire deux mois environ après l'accident, on ne constate rien d'anormal extérieurement, si ce n'est une petite plaie linéaire blanchâtre à l'endroit où a porté l'extrémité de la baguette. Aucune trace d'anesthésie dans toute la région oculaire; aucune sensation douloureuse anormale à la pression sur les points d'émergence des nerfs sus et sous-orbitaires. Du côté des voies lacrymales rien de particulier à signaler; pas de larmoiement, pas de déviation des points lacrymaux, pas de rétrécissement du canal nasal.

La conjonctive est saine; la cornée est parfaitement transparente, et ne présente aucune trace de blessure ancienne. L'iris est dilaté; la pupille immobile, le cristallin sans aucune opacité.

L'examen fonctionnel démontre une acuité visuelle nulle; le malade ne voit pas le bec de gaz qui sert à faire l'examen ophtalmoscopique.

A l'éclairage direct on ne voit pas trace de flocons, ou de membranules indiquant une ancienne hémorragie du corps vitré: ce milieu est tout à fait transparent.

La papille et la région de la macula seules offrent des lésions très nettes.

La papille est complètement blanche; il n'y a plus trace de vaisseaux capillaires; les bords sont nettement tranchés, ce qui éloigne toute idée de névrite optique au début; les vaisseaux centraux sont très minces, très rétrécis. En un mot la papille a tous les caractères d'une atrophie complète.

La région de la macula présente les traces d'une hémorragie ancienne. Au centre on voit une traînée blanchâtre horizontale à bords mal limités, commencement d'atrophie choroïdienne; à la périphérie un dépôt de pigment rouge brunâtre; enfin de ces diverses lésions partent des travées blanchâtres, assez transparentes, semées de points très petits, brillants, très réfringents; le tout paraissant situé dans la rétine et ressemblant à une dégénérescence graisseuse. Ces traînées assez difficiles à constater, se dirigent jusqu'au bord papillaire de ce côté.

En résumé les membranes profondes de l'œil présentent deux lésions, une atrophie papillaire complète et les restes d'une hémorragie de la région maculaire.

Les faits d'amaurose complète et subite à la suite d'un traumatisme sont bien connus et un certain nombre d'observations fort complètes ont été publiés sur ce sujet :

Dans un mémoire présenté à la Société de biologie en novembre 1879, notre excellent maître, M. le Dr Galezowski, distinguait trois variétés d'atrophies consécutives aux traumatismes

Les atrophies par névrite optique;

Les atrophies monoculaires;

Les atrophies traumatiques progressives.

C'est à la seconde variété qu'appartient le cas dont nous venons relater l'observation. Bien que nous n'ayons pas pu examiner le blessé de suite après l'accident, et voir les lésions

NOTE SUR UN CAS D'AMAUR[illegible]

RECUEILLI A LA CLINIQUE D[illegible]

Par le D[illegible]

OBSERVATION. — A..., [illegible] demi, se présenta le 7 [illegible] Dr Galezowski pour u[illegible]

Il raconte que le [illegible] masque, avec une [illegible] coup assez viole[illegible] trémité de la h[illegible] peu au-desso[illegible] coupa la pe[illegible]

Le bless[illegible] lumière [illegible] cécité f[illegible] tenan[illegible] l'œi[illegible]

[illegible]on [illegible]tée [illegible]cer- [illegible]ragie [illegible]aient [illegible]jour- [illegible]t indi- [illegible]trophie [illegible]ejà lésé et [illegible]ule expliquer la [illegible] dû déterminer deux [illegible]ontusion du globe oculaire [illegible] hémorragie par contre-coup [illegible], c'est-à-dire dans la région de la [illegible] altération du nerf. A l'appui de cette ma- [illegible]us relaterons succinctement un autre cas que [illegible]s d'observer à la clinique de la rue Dauphine.

[illegible]..., âgé de vingt-deux ans, se présente le 14 octobre 1885 [illegible] consultation, pour un trouble de la vue de l'œil droit. Il [illegible]reçu il y a cinq jours un coup de manche de fouet qui a porté sur la partie antérieure du globe oculaire sans toucher aux parois de l'orbite. Les milieux transparents ne présentent rien d'anormal; mais on constate à l'examen fonctionnel une lacune du champ visuel, située en haut et un peu en dedans. A l'ophtalmoscope on trouve un peu au-dessous de la région de la macula une hémorragie sous-rétinienne d'une surface double environ de celle de la papille, avec légère saillie de la rétine surtout en bas, où les bords de l'hémorragie sont nettement tranchés, tandis qu'en haut ils se perdent insensiblement dans le fond rouge de l'œil. La papille paraît saine ainsi que le reste du fond de l'œil.

Cette observation nous paraît absolument probante pour montrer, comme nous le disions plus haut, que chez notre malade amaurotique la cécité subite a été due à une lésion du nerf optique et non à l'hémorragie de la macula. Notre

vation montre bien en effet l'altération
ontusion du globe, à savoir l'hémorragie
étralement opposée, et ayant pour con-
une correspondante du champ visuel.

voir de doute à notre avis sur
e dans la région de la macula
ervation; elle n'aurait pas
te de la vision chez notre

ic, pour expliquer cette amaurose
présence des diverses hypothèses qui,
ans les cas analogues où l'examen ophtal-
pratiqué immédiatement après l'accident ne
ien, la cécité pourtant existait, et où l'atrophie sur-
ait plus ou moins longtemps après.

L'opinion qui prévaut aujourd'hui est celle que préconisait M. Galezowski dans l'article publié par lui dans la *Gazette hebdomadaire de médecine et de chirurgie* de 1880 et dans la communication, citée plus haut, à la Société de biologie : à savoir la lésion du nerf optique dans le trou optique par une esquille provenant des parois fracturées. C'est celle qui a été adoptée à la Société ophtalmologique de Heidelberg, à la session de 1881, où plusieurs cas d'amauroses traumatiques furent rapportés et expliqués de cette manière. C'est celle aussi qui fut acceptée à la Société ophtalmologique du Royaume-Uni en janvier 1882, où l'on écarta l'idée de névrite, comme cause de l'atrophie constatée dans l'observation rapportée.

C'est aussi l'opinion à laquelle nous nous rangeons, parce qu'elle présente la plus grande probabilité eu égard aux observations publiées dans lesquelles l'autopsie a été faite et a montré la fracture du trou optique (cas de suicide par coup de feu dans la bouche), et qu'elle rend le mieux compte des lésions atrophiques qui surviennent plus tard.

Malheureusement le malade que nous avons eu à observer est venu trop tard après son accident pour que nous ayons pu trouver encore des traces de lésions permettant de dia-

qui ont suivi immédiatement le coup reçu, cette observation est encore intéressante à cause de la double lésion constatée deux mois après l'accident. Il est probable, il est même certain, que tout d'abord on n'aurait trouvé que l'hémorragie de la macula et rien dans la papille dont les vaisseaux auraient eu encore leur calibre et leur volume normaux; car aujourd'hui nous ne voyons aucune trace de pigment pouvant indiquer une hémorragie péripapillaire ancienne. L'atrophie constatée plus tard n'est venue que peu à peu.

Dès ce moment le nerf optique lui-même était déjà lésé et c'est l'altération qu'il avait subie qui peut seule expliquer la perte subite de la vue. Le coup reçu a dû déterminer deux ordres de lésions, d'abord une contusion du globe oculaire suivie immédiatement d'une hémorragie par contre-coup dans la région opposée, c'est-à-dire dans la région de la macula; ensuite une altération du nerf. A l'appui de cette manière de voir nous relaterons succinctement un autre cas que nous venons d'observer à la clinique de la rue Dauphine.

B..., âgé de vingt-deux ans, se présente le 14 octobre 1885 à la consultation, pour un trouble de la vue de l'œil droit. Il a reçu il y a cinq jours un coup de manche de fouet qui a porté sur la partie antérieure du globe oculaire sans toucher aux parois de l'orbite. Les milieux transparents ne présentent rien d'anormal; mais on constate à l'examen fonctionnel une lacune du champ visuel, située en haut et un peu en dedans. A l'ophtalmoscope on trouve un peu au-dessous de la région de la macula une hémorragie sous-rétinienne d'une surface double environ de celle de la papille, avec légère saillie de la rétine surtout en bas, où les bords de l'hémorragie sont nettement tranchés, tandis qu'en haut ils se perdent insensiblement dans le fond rouge de l'œil. La papille paraît saine ainsi que le reste du fond de l'œil.

Cette observation nous paraît absolument probante pour montrer, comme nous le disions plus haut, que chez notre malade amaurotique la cécité subite a été due à une lésion du nerf optique et non à l'hémorragie de la macula. Notre

deuxième observation montre bien en effet l'altération unique due à la contusion du globe, à savoir l'hémorragie par contre-coup diamétralement opposée, et ayant pour conséquence unique une lacune correspondante du champ visuel et non une cécité complète.

Il ne saurait donc plus y avoir de doute à notre avis sur les conséquences de l'hémorragie dans la région de la macula signalée dans notre première observation; elle n'aurait pas pu expliquer séance tenante la perte de la vision chez notre blessé.

Nous nous trouvons donc, pour expliquer cette amaurose traumatique subite en présence des diverses hypothèses qui ont été données dans les cas analogues où l'examen ophtalmoscopique pratiqué immédiatement après l'accident ne décelait rien, la cécité pourtant existait, et où l'atrophie survenait plus ou moins longtemps après.

L'opinion qui prévaut aujourd'hui est celle que préconisait M. Galezowski dans l'article publié par lui dans la *Gazette hebdomadaire de médecine et de chirurgie* de 1880 et dans la communication, citée plus haut, à la Société de biologie : à savoir la lésion du nerf optique dans le trou optique par une esquille provenant des parois fracturées. C'est celle qui a été adoptée à la Société ophtalmologique de Heidelberg, à la session de 1881, où plusieurs cas d'amauroses traumatiques furent rapportés et expliqués de cette manière. C'est celle aussi qui fut acceptée à la Société ophtalmologique du Royaume-Uni en janvier 1882, où l'on écarta l'idée de névrite, comme cause de l'atrophie constatée dans l'observation rapportée.

C'est aussi l'opinion à laquelle nous nous rangeons, parce qu'elle présente la plus grande probabilité eu égard aux observations publiées dans lesquelles l'autopsie a été faite et a montré la fracture du trou optique (cas de suicide par coup de feu dans la bouche), et qu'elle rend le mieux compte des lésions atrophiques qui surviennent plus tard.

Malheureusement le malade que nous avons eu à observer est venu trop tard après son accident pour que nous ayons pu trouver encore des traces de lésions permettant de dia-

gnostiquer avec quelque probabilité une fracture de la paroi orbitaire avec irradiation jusqu'au trou optique; aussi notre observation ne présente pas de ce chef tout l'intérêt qu'elle aurait pu avoir.

Pourtant nous avons cru utile de la publier à cause de l'interprétation qu'on pourrait donner dans des cas analogues aux hémorragies par contre-coup. Nous croyons avoir démontré par notre deuxième observation que ces hémorragies n'entraînent pas la cécité d'une façon inévitable et que dans les cas d'amaurose traumatique immédiate, c'est dans une lésion très probable du nerf optique au niveau du trou optique qu'il faut chercher l'explication de la cécité.

Nous terminerons en rapprochant notre observation de celle si intéressante et si complète que M. le professeur Chauvel publia en 1882, dans la *Gazette hebdomadaire*, et dans laquelle il rapporte le cas d'une hémiopie horizontale traumatique survenue à la suite d'un coup de fleuret reçu dans la même région que chez notre malade. M. Chauvel pouvait se rattacher à l'idée d'une lésion directe du nerf par la pointe du fleuret qui aurait pénétré jusqu'à lui, tandis que dans notre observation il est impossible d'admettre cette hypothèse, à cause de la grosseur de la baguette qui a frappé notre malade.

Nous nous en tiendrons donc à l'explication qui nous paraît le plus plausible, à savoir la fracture de la paroi de l'orbite avec esquille ayant déchiré le nerf à son passage dans le trou optique.

Dr VILMAIN.

TRAITEMENT DE L'OPHTALMIE GRANULEUSE

PAR LE JÉQUIRITY[1]

Par N. BOUNTAH, médecin-oculiste au Caire

Les semences de jéquirity proviennent, comme on le sait, de l'*Abrus precatorius*, arbrisseau des Antilles, de l'Afrique et de l'Inde, que l'on désigne aussi sous le nom de liane réglisse. La plante de jéquirity est de la famille des Légumineuses.

Les graines sont globuleuses ou ovoïdes, de la grosseur d'un petit pois ; elles sont caractérisées très nettement par leur tégument, qui offre une très belle teinte rouge vif et présente une tache noire qui occupe environ le quart de sa surface. Ces graines, employées depuis plusieurs siècles, au Brésil, dans le traitement des maladies des yeux, ont été expérimentées dans ces derniers temps par le Dr Cardozo de Rio de Janeiro, qui a obtenu de bons résultats dans le traitement de l'ophtalmie granuleuse aiguë et chronique.

L'emploi de ces graines exige quelques précautions. M. Cardozo a trouvé pratique de se servir d'un extrait de jéquirity dont il fait dissoudre une dose déterminée ; il trempe, dans cette solution titrée, un petit pinceau qu'il promène sur la conjonctive. Cependant, mes expériences m'ont démontré que, non seulement il faut employer l'extrait, mais en plus, une infusion pour faire des lotions deux ou trois fois par jour sur les yeux atteints. Mon mode d'emploi est celui de M. Cardozo, en extrait et en infusion, et on pourra lire plus bas le résultat de mes observations. Mes expériences ont été faites d'abord sur un lapin et ensuite sur les malades.

La première expérience faite sur un lapin est la suivante.

1. Ce travail a été écrit l'année dernière, mais égaré à la poste, il nous est arrivé il y a un mois seulement. Toutefois nous l'insérons en laissant à son auteur la responsabilité des faits qu'il avance.

(*La Rédaction*).

Mon ami M. A. Mandofia, directeur de la Pharmacie égyptienne au Caire, a bien voulu me faire une préparation de jéquirity en infusion, d'après mes indications; je m'en suis servi pour y tremper un petit pinceau et le passer légèrement sur la conjonctive d'un lapin; après vingt-quatre heures l'apparition de l'ophtalmie purulente avait lieu et elle n'a pas tardé à devenir une ophtalmie des plus graves. Quelques jours après, l'ophtalmie s'est guérie. Dans l'expérience que j'ai faite sur le lapin je voulais m'assurer de la production de l'ophthalmie purulente.

Observation I. — Par l'extrait. — La graine de jéquirity m'a été donnée, d'après ma demande, par mon excellent ami M. Ernest Sickemberger, directeur gérant de la pharmacie allemande au Caire, mais l'extrait était préparé par son préparateur, M. Elie Cachia.

Omar Ibrahim, âgé de quarante-cinq ans, cultivateur, propriétaire, demeurant en province, vient à ma clinique pour la première fois, le 14 mars 1884, il souffre des yeux depuis six ans, selon son dire, et c'est depuis deux ans seulement qu'il ne voit plus et ne peut même distinguer, ni reconnaître personne.

En effet, j'examine et je trouve une ophtalmie granuleuse avec panus des plus graves qui couvrait presque toute la surface de la cornée. Je renverse donc les paupières et je les touche avec le pinceau imbibé dans la solution de jéquirity dont voici la formule :

Infusion de jéquirity.....	1 gramme.
Eau distillée.....	30 grammes.

et je dis à mon malade de revenir le lendemain.

15 mars. Mon malade revient, je constate l'apparition de l'ophtalmie purulente avec écoulement de pus muco-purulent, injection périkératique, avec douleurs périorbitaires.

C'est alors que je prescris l'extrait, en pommade, dont voici la formule :

Extrait de jéquirity.....	5 centigr.
Vaseline pure.....	12 grammes.
Huile d'amandes douces.....	6 —

et je lui en mets un peu à l'aide d'un pinceau, dans chaque œil, le matin; le soir cautérisation avec la solution de nitrate d'argent 0,50 p. 10; je lui ordonne en même temps de mettre sur ses yeux des compresses d'eau de camomille tiède plusieurs fois par jour.

16 mars. Augmentation de l'écoulement purulent, injection et douleurs très intenses avec chémosis; j'ordonne l'instillation d'atropine trois fois par jour : 0,05 p. 10; même traitement; la pommade de jéquirity et les cautérisations de nitrate d'argent.

17 mars. Application de huit sangsues à chaque tempe; même traitement que précédemment.

18 mars. Pas de chémosis, diminution de l'injection périkératique, pas de douleurs périorbitaires; le malade se sent mieux, je lui ordonne une purgation et la continuation du même traitement pendant dix jours.

29 mars. Le malade se sent amélioré, il commence à voir; l'écoulement du pus muco-purulent n'existe plus, pas d'injection périkératique, mais il y a un peu de larmoiement avec picotement et sensation de sable dans les yeux; même traitement pendant quinze jours sans l'atropine, le malade s'en va content.

17 avril. — Mon malade revient, il distingue les doigts à 60 centimètres, pannus diminué dans la partie inférieure de la cornée. Je fais remarquer une chose que le malade ne voyait pas lorsqu'il est venu chez moi, la première fois il était conduit par sa fille, tandis que maintenant il vient tout seul : même traitement de jéquirity et cautérisation au nitrate d'argent; atropine et ésérine alternativement deux fois par jour, compresses tièdes trois fois par jour.

Ce dernier traitement a duré vingt-cinq jours consécutifs, mon malade revient pour la dernière fois le 22 mai, je constate la guérison complète, cicatrisation des granulations, point de pannus, ni larmoiement, ni la moindre injection périkératique; je lui prescris une très faible dose de la pommade de jéquirity et le collyre au nitrate d'argent 0,05 pour 40 grammes

d'eau distillée, pas d'atropine ni d'ésérine et mon malade se considère guéri.

Bien entendu, la maladie était chronique puisqu'elle date de six ans. Ma seconde observation est un cas d'ophtalmie granuleuse datant de huit mois, sans pannus sur la cornée; le malade se plaint d'une gêne et d'un épaississement des paupières avec larmoiement.

Observation II. — M. R. P., peintre, âgé de vingt-huit ans, demeurant à Damanhour, près d'Alexandrie, vient me consulter pour la première fois au sujet de ses yeux. Depuis huit mois, dit-il, c'est la première fois que ses yeux souffrent.

J'examine et je constate une conjonctivite granuleuse, et sans perdre de temps je commence mon traitement :

Extrait de jéquirity.....	2 centigr.
Vaseline pure.....	10 grammes.
Huile d'amandes douces.....	6 —

A mettre deux fois par jour matin et soir.

C'était le 20 mars.

Trois jours après mon malade revient avec une ophtalmie purulente simple, très peu d'écoulement purulent, pas de chémosis, ni injection périkératique, je cautérise avec la solution de nitrate d'argent, et je lui prescris des lotions phéniquées trois à quatre fois par jour, et une fois la pommade au jéquirity pendant dix jours.

3 avril.— Mon jeune malade revient avec son ophtalmie purulente guérie, même traitement et collyre à l'atropine 0,05 pour 10 0, trois fois par jour.

24 avril. — Amélioration très prononcée dans les deux yeux, à peine s'il y a des granulations, absence complète de larmoiement, mon malade part guéri, car il n'est plus revenu.

J'ai encore trois autres malades que j'espère d'ici peu pouvoir guérir et je publierai ensuite les observations avec plus de détails. Sur cinq malades atteints de granulations, que j'ai actuellement en traitement avec le jéquirity, j'ai eu un seul cas d'insuccès, suite de l'ophtalmie purulente qui avait une

marche très rapide et que rien ne calmait ; tous les traitements sont demeurés inutiles ; l'histoire de ce cas sera relatée dans une prochaine publication.

N. Bountah (du Caire).

BIBLIOGRAPHIE

Causes et prévention de la cécité, par Fuchs. Ouvrage de 213 pages, traduit par le Dr Fieuzal. — La traduction de l'intéressant ouvrage de M. Fuchs sur la prévention de la cécité est faite très soigneusement par notre éminent confrère, le Dr Fieuzal, et elle comble une lacune qui existait dans la littérature française sur les conditions hygiéniques de la vue et les moyens de parer aux inconvénients résultant de mauvaises conditions d'éclairage dans les ateliers et les écoles, etc. Il analyse successivement toutes les maladies héréditaires ou acquises, constitutionnelles, traumatiques et épidémiques qui peuvent, de près ou de loin, prédisposer au développement de la cécité ou amener un affaiblissement progressif de la vue.

Le travail de M. Fuchs répond à toutes ces questions ; de plus, l'auteur a cherché à développer toutes les causes qui de près ou de loin peuvent avoir une influence fâcheuse sur l'affaiblissement de la vue, et tôt ou tard aboutir à la cécité. C'est un travail très consciencieux et plein de détails statistiques qui seront intéressants à consulter pour celui qui voudra faire une étude complète sur l'hygiène et la prophylaxie de la vue. Nous avons entre les mains l'ouvrage original, et nous devons reconnaître que le traducteur a parfaitement rendu la pensée de l'auteur en précisant très exactement tous les points qui sont en rapport de la pathogénie des affections constitutionnelles.

Des annotations originales que le traducteur a faites sur diverses questions de l'hygiène de la vue et sur les moyens préventifs contre le développement de certains troubles oculaires rendent l'ouvrage de M. Fuchs d'autant plus intéressant et plus utile que, dans son travail, l'auteur allemand a puisé très peu des renseignements dans la littérature française. M. Fieuzal les a ajoutés dans la traduction française.

Ainsi la note relative à la consommation des boissons en France est très instructive, elle montre quelles précautions et quels règle-

ments l'on devra prendre pour prévenir les conséquences fâcheuses résultant des excès alcooliques.

A ce propos, qu'il me soit permis de faire un reproche à l'ouvrage de M. Fuchs. L'auteur a consulté beaucoup de travaux récents publiés en Allemagne, mais il néglige complètement les auteurs français sur tous les points qui concernent la prévention de la cécité. Est-ce un parti pris ou un oubli? Connaissant la langue française, comme nous en avons pu juger nous-même au dernier congrès français d'ophtalmologie, il aurait pu tirer profit des travaux français, tels que par exemple ceux de Cuignet *Sur l'ophtalmie granuleuse d'Algérie* et les moyens de la combattre. Il ne s'est pas servi des mémoires très précieux qui se trouvent publiés depuis de longues années dans les *Annales d'oculistique*. Il n'a pas davantage signalé les discussions très intéressantes de la Société française d'hygiène et du Congrès international d'hygiène de Paris, de 1878, sur les rapports de l'éclairage avec la vision, question qui a été discutée avec beaucoup de développement par Javal, Trélat, Riant et moi-même.

M. Fieuzal a complété cette lacune en ajoutant des notices intéressantes sur tout ce qui concerne la prophylaxie de l'ophtalmie des nouveau-nés, de l'empoisonnement par le tabac, l'alcool, etc.

Le développement progressif de la myopie est très bien traité dans l'ouvrage de Fuchs. La question des bâtiments scolaires, la situation des fenêtres, l'éclairage naturel et artificiel, le mobilier scolaire, tout ce qui peut atténuer le développement de la myopie a été analysé très attentivement, et il faut dire que cette partie du travail de M. Fuchs est très complète et très instructive.

Nous ne pouvons, en terminant, que féliciter M. Fieuzal d'avoir, par sa traduction, mis à la portée du public médical français un ouvrage qui présente un très grand intérêt pour l'hygiène et la conservation de la vue. Dr GALEZOWSKI.

REVUE DES JOURNAUX

De l'action nuisible que peut exercer la cocaïne sur la cornée. Revue de la Presse : *Cocaïn, par le professeur* PFLÜGER de Berne (in *Centralblatt für praktische Augenheilkunde*), juillet 1885 et *Uber Schädliche Wirkungen des Cocains auf die Hornhaut*, par le Dr BUNGE, in *Klinische Monatsblätter für Augen-*

heilkunde, septembre 1885. — La première note discordante jetée dans le concert de louanges données à la cocaïne vint du Dr Galezowski qui, dans sa communication sur l'opération de la cataracte faite au congrès français de chirurgie, *en avril 1885*, termina en signalant l'action nuisible de la *cocaïne sur les nerfs cornéens* et les accidents qui pouvaient en *résulter*.

A cette époque plusieurs *opérés de la clinique de la rue Dauphine* présentèrent quelques *jours après l'opération une infiltration* diffuse du lambeau *cornéen*, *qui n'aboutit pas, il est vrai, à la* panophtalmie, mais qui guérit en laissant des *opacités compro*mettant singulièrement le résultat définitif. *En même temps notre* confrère et ami le Dr Despagnet, chef de clinique, *remarquait l'in*sensibilité prolongée que conservaient ses opérés [illegible] il nous fit constater à nous-même que [illegible] cornées infiltrées au moyen d'une sonde [illegible] réflexes beaucoup moindres que dans l'autre [illegible]. S'appuyant sur ces symptômes et sur [illegible] le Dr Galezowski [illegible] par le développement d'une [illegible] de l'action anesthésique [illegible] et il rapprocha les [illegible] [illegible]

[illegible]

[illegible]

[illegible]

[illegible]

jour. A cette date on vit en changeant le pansement une forte injection conjonctivale et péricornéenne. La cornée était trouble dans sa moitié inférieure. Jusqu'au 11 décembre se développa une kératite neuro-paralytique, partant du bord cornéen inférieur et remontant peu à peu. On put vérifier à l'éclairage latéral qu'il n'y avait ni iritis ni capsulite, par conséquent on put écarter toute idée d'infection. On put vérifier que la cornée et la conjonctive étaient tout à fait anesthésiées. La tension était T — 3. Sur la cornée on voyait des stries verticales, qui semblaient produites par des plissements de la membrane de Decemet. On appliqua comme traitement le courant continu, six éléments, zinc et charbon, ne produisirent d'effet qu'à la troisième séance. Peu à peu l'état s'améliora et le 22 décembre le malade fut renvoyé dans un état satisfaisant. L'auteur admet que chez cet individu où l'innervation était diminuée par l'état de sénilité, l'anesthésie par la cocaïne produisit un effet analogue à celui que l'on obtient expérimentalement par la section du trijumeau.

Huit jours après se présenta un cas analogue, mais moins accentué.

Un homme de quarante ans, borgne de l'œil droit, reçut il y a cinq ans une pelotte de neige sur l'œil gauche. Il en résulta une irido-choroïdite avec décollement partiel de la rétine. Le traitement employé réussit à lui conserver une acuité suffisante pour permettre un travail grossier. Au bout de trois ans se développa une cataracte choroïdienne. Le 23 novembre 1884, on lui fit une iridectomie sans cocaïne et le 15 décembre on procéda à l'extraction du cristallin après cocaïnisation. L'opération fut difficile et on dut laisser des masses corticales et des lambeaux capsulaires.

Au premier pansement trois jours après, l'œil était net; mais cinq jours après, bien qu'il n'y eut pas d'iritis et aucune complication du côté de la plaie, se produisit une injection péricornéenne, le tonus de l'œil s'abaissa et l'on vit sur la cornée une strie linéaire qu'on ne pouvait confondre avec les opacités en zone et en réseau que produit la kératite parenchymateuse, suite de l'extraction et de l'iridectomie; on avait plutôt l'impression d'une fissure dans la membrane de Descemet. L'opacité ne devint pas si intense que dans le premier cas; la sensibilité ne fut pas supprimée, mais seulement diminuée.

L'auteur conclut de ces deux observations que, dans certains cas, il se produit une anesthésie durable du trijumeau à la suite de l'emploi de la cocaïne, anesthésie qui finit par troubler la nution de la cornée.

II. Bunge après avoir vu appliquer la cocaïne sur un très grand nombre de sujets dans la clinique de Graffe à Halle, sans que rien

d'anormal se produisît, eût occasion de recueillir l'histoire de quelques accidents dus à son emploi.

Le 3 février 1885, on avait fait chez un malade des instillations énergiques de cocaïne pour le préparer à subir l'opération de la cataracte. Au moment d'opérer on constata que la cornée était devenue trouble à son centre dans une étendue de 4 millimètres et était dépouillée de son épithélium à ce niveau. Toute la cornée était devenue insensible au contact d'une sonde. On remit l'opération et vingt-quatre heures après, l'épithélium était régénéré. Après trois jours d'observation on fit l'extraction avec chloroformisation. Succès complet.

Peu de temps après le même accident se reproduisit sur deux yeux cocaïnisés pour l'opération de la cataracte.

Le 1er juillet 1885, une femme de cinquante-quatre ans vint demander à se faire opérer d'une cataracte complète à droite. Après qu'on eut désinfecté le champ opératoire au sublimé à $\frac{1}{2000}$ on lui instilla de cinq en cinq minutes une goutte de solution à 3 p. 100 de cocaïne de Merk. Après la deuxième goutte elle fut couchée sur le lit. Pendant qu'on procédait au lavage du cul-de-sac conjonctival se montra brusquement une lacune dans l'épithélium de la cornée, occupant exactement le centre et grande comme une pupille à demi dilatée. L'anesthésie était complète non seulement dans la partie privée d'épithélium, mais aussi dans tout le reste de la cornée. La pupille était à demi dilatée et contractile. L'opération fut différée; on mit de l'atropine dans l'œil et on appliqua le bandeau compressif. Le soir même la perte de l'épithélium était moindre; les bords n'en n'étaient plus taillés à pic, le trouble restant ressemblait à une légère buée. La conjonctive bulbaire et palpébrale inférieure était injectée, chémosique et donnait une sécrétion anormale. La sensibilité revenait. Le lendemain tout avait disparu et le 4 juillet on procéda à l'extraction sans cocaïne. La guérison fut normale.

On ne peut dans ce cas accuser l'action caustique de la solution de sublimé, car elle est employée journellement sans accident dans la clinique. On ne peut admettre d'autre explication que la paralysie nerveuse occasionnée par la cocaïne.

Plus tard sept autres opérés présentaient des accidents. Il n'y eut pas immédiatement après l'instillation de la cocaïne d'excoriation épithéliale, mais bien qu'on eût employé le pansement antiseptique, la guérison fut troublée par une infiltration de la cornée chez six malades et chez le septième par une kératite vésiculeuse très désagréable.

Dans ce dernier cas il s'agissait d'un homme robuste de soixante

ans chez qui on s'aperçut de la complication le sixième jour en changeant le pansement. Le mode d'emploi de la cocaïne avait été le même que précédemment; l'opération s'était bien passée et rien n'avait attiré l'attention jusque-là. Au sixième jour on vit de petites vésicules herpétiformes recouvrant les deux tiers inférieurs de la cornée et d'autant plus nombreuses et plus grosses qu'on remontait vers le centre. Au milieu de la deuxième semaine la cornée fut examinée de plus près : la sensibilité tactile y était diminuée, surtout entre les vésicules; leur nombre n'avait pas augmenté, mais leur volume; l'éclairage latéral montra que quelques-unes s'étaient crevées. La cornée était restée généralement transparente sauf quelques stries grisâtres rayonnant à travers le parenchyme à partir de la plaie vers le haut. L'iris et la conjonctive étaient indemnes. La tension oculaire ne fut prise que le dix-huitième jour; on la trouva un peu diminuée. Ce ne fut qu'à la cinquième semaine que la tendance à l'amélioration se caractérisa, c'est-à-dire que le tonus se releva, la sensibilité augmenta et les vésicules diminuèrent. A la fin de la sixième semaine le patient voyait Sn. C. avec $+ 3 \frac{1}{2}$ à 5 pieds.

Depuis l'emploi rigoureux de l'antisepsie la suppuration du lambeau avait disparu à la clinique de Halle. Aussi fut-on très surpris de voir dans six cas les résultats suivants :

Une femme de soixante-quinze ans, opérée le 25 février 1885, comptait le 3 avril avec peine les doigts à 6 pieds avec $+ 3 \frac{1}{2}$, tellement étaient épaisses les opacités striées qui avaient envahi sa cornée. Ces opacités avaient apparu le huitième jour après l'opération. Au lieu de diminuer elles augmentèrent de semaine en semaine, de telle façon qu'au commencement de juin la cornée était laiteuse. Par des essais répétés on put se convaincre que la cornée avait perdu de sa sensibilité. Le tonus de l'œil était légèrement diminué. Ces opacités parurent, contrairement à l'opinion émise par Pflüger, semblables à celles qui suivent les opérations. Elles étaient seulement plus épaisses et plus nombreuses. Elles remontaient au milieu de la cornée et se terminaient brusquement avant d'en atteindre le sommet. Le kératoscope permit de constater que la cornée était dépolie et présentait une série de petites élevures et de petites dépressions. Le processus n'aboutit pas à la formation de vésicules. Depuis juillet pas la moindre tendance à l'éclaircissement de la cornée et il est fort douteux que l'œil puisse jamais rendre de services.

Dans les cinq autres cas le pronostic ne paraît pas aussi sombre. La maladie de ces opérés n'est pas encore terminée et l'auteur promet de nous donner de nouveaux détails. Nous tiendrons les

lecteurs du *Recueil* au courant de ce qui sera publié sur ce sujet.

Dr BOUCHER.

Clinique ophtalmologique de la faculté de Pavie (Compte rendu des années scolaires 1882-1883 et 1883-1884 par le professeur R. RAMPOLDI, Milano, 1884). — Ce compte rendu se compose de deux parties : statistique et observations. Le nombre de malades soignés à la clinique a été de 594, et au dispensaire de 2465. Les opérations pratiquées à la clinique s'élèvent au nombre de 493, et de 239 au dispensaire. Nous ne pouvons pas rapporter ici tous les tableaux statistiques dressés par l'auteur; qu'il suffise de dire qu'ils font honneur à l'infatigable professeur de Pavie; sa statistique des opérations des cataractes est surtout des plus séduisantes.

Les observations cliniques sont les suivantes :

1° Aniridie congénitale chez un enfant de sept mois. L'enfant, très bien portant et de parents très robustes, avait les yeux complètement dépourvus d'iris; il présentait en outre deux petits points blancs sur les cristalloïdes antérieures, qu'on pouvait voir seulement à l'éclairage latéral. Photophobie intense;

2° Ulcères atoniques de la cornée, suite d'altération primitive probable du sympathique cervical. Enfant de quatorze ans, faible de constitution, adénites scrofuleuses au cou. Ulcère atonique de la cornée droite trois ans plus tard; guérison. Rechute un an plus tard. On observait en même temps une ouverture palpébrale plus grande qu'à gauche, par rétraction spasmodique de la paupière supérieure, protrusion du bulbe, dilatation de la pupille. Le cou, du même côté, laissait voir de nombreuses cicatrices, suite de scrofules, qui allaient de l'apophyse mastoïde jusqu'à la face sus-clavière. Hypertrophie du lobe médian de la glande thyroïde. L'augmentation de l'ouverture palpébrale, la dilatation de la pupille et la protrusion du bulbe font penser à l'auteur qu'une lésion du sympathique cervical consécutive aux cicatrices observées au cou, du même côté, sont la cause de ces phénomènes, aussi bien que des ulcères de la cornée.

Mais la chose qui rendait le cas encore plus intéressant, c'est que la plus légère excitation psychique du petit malade produisait les mêmes phénomènes qu'on observe dans la maladie de Basedow. Une rougeur soudaine du côté droit du cou se répandait sur la figure; l'hyperhémie se propageait aussi à l'autre côté du cou et de la tête, et bientôt une rosée de sueur se montrait sur ces mêmes endroits. Le langage de l'enfant devenait alors lent et interrompu, les artères du cou se mettaient à vibrer fortement, ce qui correspondait à une augmentation de l'action du cœur. A ce moment, un

bruit de souffle très clair accompagnait la systole du cœur. En même temps l'œil droit faisait une proéminence plus marquée, la dilatation pupillaire devenait plus apparente et la paupière supérieure était portée plus en haut.

3° Un nouveau cas d'infiltration lymphatique de la cornée. C'est une nouvelle observation à propos de ce sujet traité dans des travaux antérieurs, dont nous avons donné l'analyse ou la traduction, dans ce journal.

4° *Tuberculose primitive de la conjonctive.* — Le malade est un enfant de sept ans. Il présentait à l'œil gauche un ulcère qui occupait la moitié externe de la paupière inférieure, de forme ovoïde, avec le plus grand diamètre parallèle au bord libre de la paupière. Les bords formaient relief, étaient renflés et granuleux, d'une couleur gris rose; le fond de l'ulcère était recouvert d'une humeur gris jaunâtre.

On ne put saisir aucun signe de tuberculose à la poitrine; un oncle était mort poitrinaire, le père en avait tout l'aspect.

La recherche du bacille de la tuberculose dans les produits de l'ulcère fut infructueuse, l'examen microscopique des tissus qui le composaient démontra l'existence de nombreuses cellules géantes polinucléées dans les noyaux caractéristiques de la tuberculose. Une rechute avait eu lieu un mois après cette première excision, une deuxième fut pratiquée, après celle-ci le malade a été perdu de vue;

5° *Ténonite rhumatismale primitive.*

6° *Irido-cyclite séreuse consécutive à la teigne du cuir chevelu.* — Ce point d'interrogation est mis par l'auteur lui-même. C'était une irido-cyclite séreuse chronique dont on ne put trouver aucune cause. La maladie de l'œil datait de deux ans. L'individu avait été traité pendant quatorze mois pour une teigne du cuir chevelu. L'auteur déjà, dans un travail précédent, a publié deux cas analogues. Il ajoute: « La cinquième paire et le sympathique concourent dans l'état normal à entretenir les conditions nécessaires à la nutrition et, par conséquent, au bon fonctionnement de l'œil; or nous avons des faits non douteux qui prouvent le retentissement sur l'œil des affections primitives du sympathique. Pourquoi les irritations de longue durée produites par la teigne du cuir chevelu ne pourraient-elles pas atteindre les branches de la cinquième paire et avoir par voie réflexe une action sur l'œil ? »

7° Deux cas de sarcome mélanotique de la choroïde.

8° Atrophie progressive de la papille et maladie de Basedow.

9° Nistagmus oscillatoire latéral congénital avec un fort degré d'hypermétropie et asténopie symptomatique.

10° Trois cas de rétinite pigmentaire.

11° *Glaucome inflammatoire aigu.* — Le seul antécédent qu'on a pu trouver chez la malade c'est l'ozène consécutif à une rhinite chronique. L'auteur a déjà fait d'autres publications sur la relation possible entre la rhinite et le glaucome.

Parmi les observations recueillies au dispensaire, il y en a une très intéressante de tuberculose primitive de l'iris chez un enfant de six mois. Le diagnostic fut confirmé par l'examen histologique.

On trouve dans ces mêmes comptes rendus trois observations très intéressantes de blépharoplastie. Dr PARISOTTI.

Sur les sympathies existant entre l'œil et l'oreille, par le Dr BARGELLINI (*Bollettino d'oculistica*, anno VII, nos 8-9). — C'est un article intéressant à ce point de vue surtout, qu'il rapporte toutes les observations publiées jusqu'ici de maladies oculaires amenées par des maladies des oreilles. L'auteur s'est proposé d'appeler l'attention des ophtalmologistes sur ce sujet fort intéressant. Dr PARISOTTI.

Expériences sur l'action du chlorhydrate de pilocarpine sur l'amplitude d'accommodation (Dr FALCHI, *Bollettino d'oculistica*, anno VII, nos 8-9). — Les expériences ont été faites avec des injections sous-cutanées de cette préparation.

L'auteur passe en revue les résultats obtenus sur le même sujet par les expérimentateurs qui l'ont précédé. Tous les auteurs ont remarqué, à la suite de l'emploi de cette substance, soit par la voie hypodermique, soit par instillations dans le cul-de-sac de la conjonctive, myosis, spasme de l'accommodation et rapprochement du *punctum proximum*. Albertoni aurait trouvé le rapprochement du *punctum remotum* plus marqué que celui du *punctum proximum*.

D'après Lewin, l'injection sous-cutanée de chlorhydrate de pilocarpine donne du myosis au commencement, de la midryase ensuite et Jaarsma remarque que l'instillation dans le cul-de-sac de la conjonctive ne fait jamais perdre complètement à la pupille la propriété de réagir à la lumière. Il y a donc un désaccord entre les auteurs au sujet de l'influence de la pilocarpine sur la pupille; c'est ce qui a poussé M. Falchi à entreprendre ces expériences.

Les expériences ont été faites toutes à la même heure, à une lumière toujours la même, autant que possible, et dans les mêmes endroits. La quantité injectée était de 5 centimètres cubes d'une solution au 1 p. 100, l'âge des sujets choisis pour l'expérience était de onze, dix-huit, dix-neuf ans.

Les observations rapportées dans ce travail sont au nombre de onze, en voici les conclusions.

1° Le chlorhydrate de pilocarpine introduit dans l'organisme par injection sous-cutanée produit le myosis; aussitôt celui-ci disparu, il continue à donner une diminution de l'amplutitude et de l'étendue de l'accommodation, tandis que la pupille réagit parfaitement aux variations de lumière et que les autres effets du médicament, tels que salivation, sueur, sont diminués ou bien ont presque disparu.

2° Cette diminution de l'amplitude et de l'étendue de l'accommodation lorsque le myosis a déjà disparu est produite par l'*éloignement du punctum proximum* et le rapprochement *du punctum remotum.*

3° L'iris, après le myosis, s'est toujours trouvé très sensible aux variations de lumière. Dr PARISOTTI.

La Scopoléine (par le Dr PIERD'HOUY). — L'auteur appelle l'attention des ophtalmologistes sur ce nouveau mydriatique qu'on obtient de la *Scopola japonica.* Nous tenons à traduire textuellement ce qu'il en écrit.

« La scopoléine employée par moi sur des yeux sains et malades est brune, d'une consistance visqueuse, transparente lorsqu'on en fait une couche mince, presque insoluble dans l'eau distillée, légèrement soluble dans l'eau légèrement acidulée; il faut quatre gouttes d'acide nitrique pour une solution au $\frac{1}{500}$. Elle est peu soluble dans l'alcool et dans l'éther, très soluble dans le chloroforme. Les caractères de solubilité de la scopoléine préparée par Merk coïncident donc presque parfaitement avec ceux de la scopoléine d'Eijkman, bien que la forme des deux corps ne soit pas la même. Celle du dernier fut isolée au commencement sous forme de fins cristaux absolument blancs et puis sous celle d'une masse demi-cristalline légèrement jaunâtre qui ensuite prenait de plus en plus une forme cristallisée déterminée. Cependant les cristaux, à cause de leur minceur, ne se laissaient pas séparer mécaniquement de la matière visqueuse environnante. Certes Eijkman fut fort heureux de trouver une scopoléine cristallisée incolore, tandis que celle de Merk, qui possède toutefois les mêmes qualités et les mêmes réactions, ne l'est pas, ce qui n'empêche pas que les deux soient aussi bien des mydriatiques pour l'homme, sous forme de solution au $\frac{1}{60000}$.

» Les solutions acides de la scopoléine donnent des précipités avec les réactifs généraux employés pour l'étude des alcaloïdes.

» Les alcalis en précipitent la base à l'état amorphe. L'alcaloïde fond à la température de 60° C., et on obtient ainsi un liquide clair, non opaque, légèrement rougeâtre. En le chauffant avec de

l'acide sulfurique et en y ajoutant du bichromate de potasse, on a une odeur qui rappelle celle de la spirée et de l'aldéhyde benzoïque. Comme il s'agit d'une substance encore par trop impure, il ne fut guère possible d'établir la composition centésimale de C. H. Az. O; mais on est arrivé à la conviction que la scopoléine contient une tropéine, ou mieux encore un mélange de plusieurs tropéines, de jasciannine et de jascine, conviction corroborée par les expériences de physio-pathologie oculaire que nous allons exposer.

» Devant faire les expériences avec la scopoléine pure, je fis préparer comme terme de comparaison une solution d'atropine pure de Merk dans la proportion de son maximum de solubilité, savoir 5 centigrammes pour 24 grammes d'eau distillée, proportion qu'on garda la même pour la scopoléine, à laquelle on dut ajouter, ainsi qu'on l'a dit déjà, quelques gouttes d'acide nitrique; on obtint ainsi un liquide non filtré, très clair, de couleur de citron clair, inaltérable à la lumière, et qui se conserve intact depuis un mois, sans qu'il se forme de champignons à sa surface, ainsi qu'il arrive pour la cocaïne qui n'a pas été préparée avec de l'acide salicylique.

» Chez quatre individus sains, j'instillai l'atropine dans l'œil droit, la scopoléine dans le gauche, et j'ai pu observer toujours, à un degré plus ou moins grand, la même allure dans les phénomènes pupillaires et d'accommodation pour les deux substances. En règle générale, ce fut la scopoléine la première à donner une légère augmentation du diamètre vertical de la pupille, et une légère parésie de l'accommodation qui se trahissait par un faible écartement du *punctum proximum;* mais le premier phénomène commençait à se produire huit minutes après l'instillation, tandis que le second ne se présentait qu'un quart d'heure après.

» En moyenne, après quarante minutes, la scopoléine a donné le maximum relatif de mydriase et de parésie accommodative, c'est ce qui, pour l'atropine, eut lieu seulement après soixante minutes. Mais après une heure et quart on trouvait l'action de l'atropine plus forte que celle de la scopoléine, cela cependant pour quelques heures seulement, car douze heures plus tard on remarquait de nouveau une prédominance de la mydriase et de la parésie de l'accommodation, dans l'œil soumis à l'action de la scopoléine, prédominance qui se conserva encore pendant trois jours.

» Mais ce qui me gagna surtout à la cause de la scopoléine comme mydriatique, ce fut l'expérience que je fis en l'instilllant en même temps que l'ésérine. Un œil était soumis à la scopoléine et à l'ésérine, l'autre à celle-ci et à l'atropine (ésérine 0gr,05 pour 20 grammes d'eau). Vingt minutes après l'instillation des mydriatiques, on intro-

duisit l'ésérine, une goutte dans chaque œil. Quinze minutes plus tard, la pupille de l'œil où on avait mis de l'atropine se contracta et resta dans cet état pour un certain temps, bien que court. Dans l'œil où on avait instillé de la scopoléine, la pupille eut quelques oscillations, mais bien vite la mydriase prévalut.

» Ce fut alors que je passai à des essais sur les malades. Je ne puis pas encore m'étendre beaucoup sur ce sujet, quoique les tentatives aient été couronnées de très bons résultats; en effet, dans un cas d'iritis lente, où l'atropine et la duboisine faisaient surgir à chaque instillation des irritations bulbaires fâcheuses et des rougeurs de la figure, phénomènes qui manquaient alors seulement qu'on avait soin d'associer la cocaïne à l'atropine; la scopoléine seule, tout en donnant le bien-être d'une mydriase légère, ne causa jamais aux malades ces inconvénients. Je me suis servi sept jours de suite de la scopoléine dans un cas de spasme de l'accommodation, pour avoir une action plus légère, mais plus constante, plus longue et plus efficace que celle qu'on obtient par l'atropine; et je m'en suis servi avec avantage pour l'examen ophtalmoscopique, à cause de la vitesse avec laquelle se fait la mydriase. Je crois avoir été le premier oculiste qui ait parlé de ce nouveau mydriatique et je serai reconnaissant à ceux des confrères qui voudront se livrer à des expériences et m'obliger par leurs conseils. » (*Gazzetta medica italiana lombarda*, 1885.)

Dr Parisotti.

NÉCROLOGIE

Il y a quelques jours vient de s'éteindre à l'âge de quatre-vingt-huit ans un homme qui a pris une part importante au mouvement médical de 1820 à 1860. C'est l'éditeur J.-B. Baillière, qui a publié les travaux de tant d'auteurs, des savants pour la plupart aujourd'hui, et qui lui doivent d'avoir contribué à leur réputation. D'une activité peu commune, J.-B. Baillière laisse une maison des plus importantes, que ses fils dirigent déjà depuis plusieurs années.

Le Gérant : Félix Alcan.

Bourloton. — Imprimeries réunies, B.

DES OPHTALMIES

DE LA SYPHILIS HÉRÉDITAIRE TARDIVE

Leçon professée par le Dr Alfred Nouveau[1].

I. Kératite interstitielle (*kératite d'Hutchinson, kératite hérédo-syphilitique*, etc.).

C'est un fait avéré que les affections de la cornée sont absolument rares dans la syphilis acquise. Elles le sont à ce degré qu'elles ont été formellement révoquées en doute par certains auteurs en tant que lésions dérivant d'une influence spécifique.

Or, par un contraste aussi inexplicable que curieux, les affections de la cornée constituent au contraire un symptôme fréquent de la syphilis héréditaire.

Symptôme fréquent, ai-je dit. De cela voici la preuve :

Sur les 212 observations qui composent ma statistique, j'en trouve 88 où figure la kératite, soit au titre de lésion actuelle, soit au titre d'antécédent morbide et d'antécédent formellement dénoncé par des taches cornéales ou des altérations de transparence de la cornée.

Cette fréquence, au surplus, vous pouvez en juger, Messieurs, d'après ce dont vous avez été témoins dans nos salles cette année même. Sur les six derniers malades qui sont entrés dans le service pour des accidents de syphilis héréditaire tardive, nous avons constaté cinq fois des accidents de kératite, à savoir : trois fois au titre d'antécédent morbide, et deux fois comme lésion actuelle, en évolution.

Deux mots d'historique.

La lésion cornéale dont je vais vous parler n'est certes pas de découverte récente. Elle a été remarquée et signalée de vieille date sous des noms divers, tels que *cornéite scrofuleuse, kératite profonde, kératite diffuse, kératite interstitielle, kératite vasculaire interstitielle ponctuée*, etc.

Il ne se rattachait à cette lésion qu'un intérêt médiocre,

1. Extraite d'une série de leçons sur la syphilis héréditaire tardive.

lorsque tout à coup, vers 1859, une véritable agitation scientifique se produisit à son propos. A cette époque, en effet, Hutchinson vint faire cette déclaration aussi nouvelle qu'inattendue, à savoir : « qu'une variété de kératite, dite kératite interstitielle chronique, était presque toujours (voire toujours dans sa conviction) une conséquence directe de la syphilis héréditaire[1]. »

Inutile de dire qu'une telle assertion souleva immédiatement et a soulevé depuis lors nombre d'objections, voire plus que des objections, des controverses, des discussions, des oppositions violentes, et cela dans tous les pays.

En Angleterre, à la vérité, les idées d'Hutchinson, défendues par lui avec conviction et persévérance, trouvèrent d'emblée un accueil assez favorable. Mais partout ailleurs, elles rencontrèrent de nombreux adversaires. En France, tout particulièrement, elles ne réunirent à l'origine que bien peu d'adhérents. A preuve une discussion restée célèbre qui occupa en 1871 plusieurs séances de la Société de Chirurgie[2].

Aujourd'hui encore, malgré de nombreux travaux que je passerai sous silence, l'accord est loin d'être fait sur la question, ainsi que nous le verrons au cours de cet exposé. Mais toujours est-il que, si divers points et des plus importants restent en litige, un grand fait est mis actuellement hors de doute en ce qui nous concerne, à savoir : une relation pathogénique indéniable entre l'influence hérédo-spyhilitique et la variété d'affection cornéale décrite sous le nom de kératite interstitielle.

Cette variété de kératite a été décrite derechef, au cours de ces dernières années, sous des noms très divers. On l'a appelée : kératite *parenchymateuse*, parce qu'à l'inverse des kératites qui siègent à la superficie de la cornée, elle

1. «... Je ne serai pas absolu au point d'affirmer que la kératite interstitielle de forme typique ne se rencontre que chez les sujets atteints de syphilis héréditaire ; mais je ne cacherai pas que *c'est là ma conviction* » (Hutchinson, ouvrage cité, traduct. du Dr Hermet, p. 29).

2. *Bulletins de la Société de Chirurgie*, 1871, p. 247 et suiv.

pénètre plus profondément et intéresse le parenchyme même de la membrane; — kératite *diffuse*, parce que ses limites sont presque toujours mal arrêtées et plus ou moins vagues de contours; — kératite *pointillée*, en raison d'un aspect particulier qu'elle revêt souvent et que nous aurons bientôt à décrire; — kératite *interstitielle chronique*, en raison de sa longue durée; — kératite *hérédo-syphilitique*, eu égard à sa connexion habituelle avec une influence d'hérédité spécifique; — et enfin *kératite d'Hutchinson*, comme hommage à l'éminent médecin qui en a saisi les rapports pathogéniques avec la syphilis.

En quoi consiste essentiellement cette variété de kératite? — En ceci :

Un *processus d'opacification de la cornée*; — processus tantôt *résolutif*, et absolument résolutif, au point de disparaître sans laisser de traces; — et tantôt *désorganisateur* au point d'aboutir à des taies permanentes, voire à une opacité complète de la cornée.

Détaillons.

Toujours la maladie débute insidieusement, c'est-à-dire sans être annoncée par aucun trouble prodromique ou contemporain, surtout par aucun trouble d'une importance corrélative à celle de l'affection qui se prépare. Elle débute et s'établit sans douleur, sans réaction générale, sans réaction locale, notamment sans congestion notable de la conjonctive.

Quelquefois même elle peut rester latente et inaperçue pour un certain temps, alors que, siégeant sur les parties périphériques de la cornée, elle ne porte pas [illegible] à la vision. Cela, à vrai dire, n'est qu'exceptionnel.

Dans les cas usuels, où elle [illegible] par les parties centrales, elle reconnaît pour premier symptôme un trouble de la vision. Ce trouble est d'abord [illegible] insignifiant. Puis, l'augmente progressivement [illegible] de brouillard s'établit en permanence devant l'œil affecté.

A ce moment, si l'on vient à examiner la cornée par

loupe, par le procédé de l'éclairage oblique, on perçoit au niveau de la partie affectée le curieux aspect que voici : sur un fond légèrement opalescent, une série de *points grisâtres* extrêmement petits et tenus, qui occupent l'épaisseur même de la cornée.

D'une part, la membrane cornéale apparaît comme *ternie*, à la façon d'un verre à vitre sur lequel on aurait soufflé; — et, d'autre part, elle est criblée d'une foule de minuscules mouchetures, grises ou grisâtres, ce qui lui donne une apparence piquetée, granitique. Ce semis de points opaques qui incruste les lamelles cornéales a été comparé soit « aux fines molécules du brouillard », soit plus exactement à « de petits grains de *verre pilé* ».

A ce degré, qui compose la première période de la maladie, les choses restent quelque temps en l'état sans modifications bien importantes. Puis la nébulosité cornéale s'accentue; les grains de verre pilé semblent grossir et se rapprocher. D'autres foyers nuageux se constituent çà et là, et s'ajoutent aux précédents. Et c'est alors qu'entrent en scène divers symptômes de réaction locale, pour inaugurer la seconde période, dite période d'*opacification* inflammatoire.

Ce qui, en effet, constitue essentiellement cette phase nouvelle, où la maladie va atteindre son apogée, c'est la réunion des deux phénomènes suivants : d'une part, constitution d'une opacité absolue de la cornée, et, d'autre part, intervention d'un processus inflammatoire réactionnel.

Par ledouble fait de la confluence croissante et du développement extensif des foyers nébuleux, une grande partie de la cornée aboutit à devenir grisâtre ou gris bleuâtre, à perdre ce qui lui restait encore de transparence, puis à s'opacifier plus ou moins complètement, au point que la pupille et l'iris ne se distinguent plus que d'une façon confuse ou même, à un degré supérieur, ne se distinguent plus du tout. Cette opacité peut être générale et uniforme; plus habituellement elle est variable d'intensité sur les divers

segments de la membrane et prédominante vers les parties centrales.

A cette époque de la maladie, la cornée a tout à fait perdu son aspect physiologique. On la trouve convertie en une membrane opaque d'un ton variable, mais comparable le plus souvent à la teinte du verre dépoli. Quelquefois encore, en raison d'un double reflet à la fois grisâtre et bleuâtre, elle rappelle comme ton l'eau de savon des blanchisseuses.

Cet aspect du reste, comme nous allons le voir, est susceptible de variétés nombreuses et souvent même complètement modifié par la vascularisation excessive des tissus.

En même temps que la cornée s'affecte de la sorte, un moliment congestif s'établit à sa périphérie. C'est peu de chose d'abord, rien autre qu'un simple cercle périkératique, composé de vaisseaux radiés. Mais cela s'accroît. La vascularisation s'accentue et, en outre, empiète de proche en proche sur le tissu de la cornée. Puis, des arborisations capillaires très fines pénètrent l'épaisseur de cette membrane, en se dirigeant de la périphérie vers le centre.

De là, tout naturellement, aspect nouveau de la cornée, dû à l'infiltration de son parenchyme par l'élément vasculaire. Les teintes qu'elle revêt alors sont variables suivant le degré de la vascularisation. Ainsi :

Dans un premier degré, correspondant à une vascularisation moyenne, la cornée prend un ton rosé, dit teinte *saumon*.

Dans un second degré, répondant à une vascularisation plus intense, elle devient rouge (cornée *cerise*).

Dans un troisième, les vaisseaux sont tellement nombreux et tellement rapprochés les uns des autres qu'ils produisent une véritable illusion dont il faut être prévenu pour s'en défendre. Ils simulent une *tache de sang*. On croirait au premier abord avoir affaire à un épanchement sanguin interlamellaire; et, besoin est, pour éviter l'erreur, d'avoir recours à la loupe, qui dissocie cette apparence de tache et y fait reconnaître un lacis de capillaires dense et serré.

Ajoutons enfin qu'à cette période et dans cette forme intense de la maladie, la cornée est quelquefois affectée en surface, inégale, dépolie, « exfoliée comme si on l'avait piquée avec la pointe d'une aiguille », et légèrement érodée par le soulèvement de l'épithélium.

Il va sans dire que des troubles fonctionnels importants dérivent des lésions précédentes. Ce sont :

1° Tout naturellement, des *troubles visuels*, troubles proportionnés au degré d'altération survenue dans la transparence de la membrane, et variables depuis le simple obscurcissement de la vue jusqu'à l'abolition complète de la fonction. Quand la cornée n'est encore que modérément affectée et demi opaque, le malade reste capable de distinguer les gros objets, par exemple de percevoir et de compter les doigts de la main. Mais, lorsque la vascularisation est intense et l'opacité absolue, il y a *cécité* véritable.

2° Tous phénomènes d'excitation inflammatoire, n'ayant du reste rien de spécial et communs à toutes les ophthalmies, à savoir : photophobie ; — blépharospasme ; — épiphora ; — douleurs oculaires, orbitaires, péri-orbitaires ; — insomnie, agitation, état nerveux, quelquefois même léger état fébrile passager.

L'intensité de ces divers phénomènes est variable suivant le degré d'acuité des lésions. Elle n'est que moyenne en général et inférieure à ce qu'on observe dans nombre d'autres kératites, par exemple dans les kératites phlycténulaires ou ulcéreuses. Les douleurs, en particulier, ne sont jamais très vives, si ce n'est parfois au moment de la période d'acmé de la maladie. Le plus souvent, elles sont modérées. Il n'est même pas rare qu'elles soient tout à fait légères, presque nulles, et c'est alors, comme le font justement remarquer MM. de Wecker et Landolt[1] que « l'indolence de l'œil, contrastant avec un trouble notable dans la transparence de la cornée et la diminution ou l'abolition même de la vue, frappe l'obser-

1. *Traité complet d'ophthalmologie*, t. II, p. 142.

vateur et différencie sensiblement la maladie des autres infiltrations profondes et centrales de la cornée. »

Enfin, après un temps variable, mais qui — je puis le dire à l'avance — est toujours long, la maladie entre dans sa troisième période, dite de *terminaison*.

Que deviennent alors ses deux éléments constitutifs, vascularisation et infiltrat?

Pour la vascularisation, c'est un fait constant qu'à un moment donné elle subisse un processus régressif, consistant en une atrophie progressive et une disparition des vaisseaux de formation nouvelle. Cette disparition peut être intégrale ou rester incomplète; mais, dans ce dernier cas même, elle se produit toujours d'une façon suffisante pour que la cornée perde l'aspect arborisé qu'elle présentait au cours de la période précédente.

Quant à l'élément infiltrat, c'est une autre affaire. Deux cas inverses peuvent se produire.

Tantôt — et cela surtout sous l'influence d'un traitement approprié — il se produit une résorption véritable des infiltrats cornéaux. Progressivement, les taches s'atténuent, se réduisent d'étendue, s'éclaircissent. Il se peut qu'elles disparaissent presque complètement; il se peut même qu'elles disparaissent d'une façon absolue, au point que la cornée reprenne sa transparence physiologique.

Pour le dire immédiatement, cette résorption possible de taches et d'opacités cornéales du type le plus fortement accentué constitue en l'espèce une particularité des plus frappantes, des plus dignes d'attention, et je puis dire aussi des plus caractéristiques. En nombre de cas elle dépasse ce à quoi l'on pourrait s'attendre, ce qu'on aurait à espérer de la thérapeutique la plus active et la plus heureuse. Il n'est pas rare, de la sorte, qu'elle excède toutes prévisions. Ainsi, l'on a vu (et vous en avez un cas dans nos salles actuellement) des cornées absolument opaques s'éclaircir d'une façon presque complète. Notre petit malade du n° 17 de la salle Saint-Louis est entré ici, il y a quelques mois, avec des cor

nées *cerise* et en état de cécité absolue. Aujourd'hui il n'y a plus que des cornées légèrement nuageuses, à la façon d'une vitre ternie par l'haleine, et il peut lire les gros caractères; il nous a lu ce matin l'en-tête du *Petit Journal*. Or, lors de son entrée dans nos salles, personne certes n'eût osé présager un tel résultat, à moins d'avoir acquis l'expérience des amendements invraisemblables, des modifications extraordinaires dont est parfois susceptible cette variété de kératite hérédo-syphilitique.

Toutefois n'exagérons rien. S'il est possible, ce retour *ad integrum*, cet éclaircissement absolu d'une cornée opaque, est un fait assez rare. Il ne se produit guère, sauf exception, que dans les cas d'intensité moyenne. Quand l'affection a été plus grave, la résolution ne se fait le plus habituellement que d'une façon incomplète et partielle, en ce sens que, si le nuage cornéal se dissipe d'une façon générale, il subsiste cependant sous forme de petites taies partielles en un ou quelques points, au niveau des parties qui ont été le plus saturées par l'infiltrat.

Voilà pour les cas heureux.

Mais, d'autres fois, la régression des opacités cornéales ne se produit pas ou ne se produit que d'une façon incomplète. Loin de se résoudre, les infiltrats persistent et finissent par s'organiser à l'état de scléroses permanentes, irremédiables. La cornée reste alors définitivement nuageuse ou opaque suivant les cas, et cela, soit dans la plus grande partie de son étendue (ce qui est rare), soit plus habituellement dans un segment isolé, et de préférence dans ses parties centrales, au grand détriment des fonctions visuelles.

Ces opacités consécutives, vous les connaissez déjà, Messieurs, par ce qui précède; car j'ai dû vous les signaler au nombre des témoignages rétrospectifs pouvant concourir au diagnostic de la syphilis héréditaire dans un âge avancé. Elles constituent, en ce qui concerne notre sujet spécial, un élément séméiologique des plus importants. Il est donc essentiel que je vous les décrive en détail.

Elles se présentent sous les trois formes que peuvent affecter toutes les altérations de transparence de la cornée, quelle qu'en soit d'ailleurs l'origine, à savoir :

1° Sous forme de *leucomes*, c'est-à-dire de taches absolument opaques, blanches, imperméables à la lumière[1]; modalité heureusement rare en l'espèce;

2° Plus souvent sous forme d'*albugo*, consistant en une tache moins blanche, moins opaque, n'interceptant que d'une façon moins complète les rayons lumineux;

3° Bien plus habituellement, sous forme de *néphélion* ou de *taie*. On a affaire alors à un simple nuage cornéal, nuage translucide, grisâtre, gris-perle ou gris bleuâtre. C'est là, on peut le dire, l'aboutissant le plus commun de la kératite hérédo-syphilitique.

Les néphélions, que nous rencontrons d'une façon si fréquente sur nos malades, sont de petites taches sans forme bien déterminée et de diamètre très variable. Assez souvent ils sont comparables, comme configuration et comme étendue, à une graine de lin; mais il n'est pas rare d'en rencontrer de plus ténus ou inversement de plus étalés. — Comme siège, ils occupent tantôt le pôle cornéal (et inutile de dire alors combien ils sont préjudiciables à la vision), et tantôt la zone moyenne de la membrane; plus rarement, on les trouve rejetés à la périphérie.

Bien accentués, ils s'aperçoivent aisément, alors surtout qu'ils occupent le pôle cornéal où ils tranchent par leur teinte grisâtre sur le fond noir de la pupille. Mais, quand ils sont légers, presque transparents et restreints d'étendue, de même aussi quand ils affectent les segments périphériques, ils peuvent échapper à l'inspection. On ne les voit pas au premier coup d'œil; quelquefois même on ne les distingue pas encore à un examen plus attentif, et il est nécessaire de

1. Plusieurs fois j'ai vu des opacités complètes de ce genre présenter un aspect quelque peu singulier. L'opacité était absolue et masquait complètement les parties situées en arrière de la cornée; mais cette membrane n'offrait pas moins une sorte de demi-transparence bleuâtre ou même d'un bleu foncé, rappelant l'aspect de l'œil du poisson.

les rechercher par un procédé spécial pour les trouver. Ce procédé, c'est l'examen à la loupe avec l'éclairage oblique.

Précisons bien que cet examen spécial est indispensable dans tous les cas où l'on soupçonne une syphilis héréditaire tardive, et cela alors même que le malade n'accuse aucun trouble visuel. Car, je le répète, les taches cornéales constituent un élément important pour le diagnostic rétrospectif des cas de ce genre, et il est essentiel de ne pas laisser échapper un signe de cette valeur.

Telle se présente en clinique la kératite d'Hutchinson, dont la symptomatologie et l'évolution peuvent être résumées d'une façon schématique dans le tableau suivant :

Trois périodes :

I. Période initiale : cornée ternie et criblée d'un semis de verre pilé.

II. Seconde période, dite d'*opacification;* — beaucoup plus longue que la précédente et constituée par un double processus :

Opacification cornéale;

Injection vasculaire interstitielle.

A cette période, la cornée prend tel ou tel des aspects suivants : aspect du *verre dépoli ;* — aspect *saumon ;* — aspect *cerise;* — aspect de *tache hémorrhagique.*

III. Troisième période, constituée ou bien par la *régression* plus ou moins complète des opacités cornéales; — ou bien par la persistance de ces opacités sous forme de *leucome,* d'*albugo,* ou plus souvent de *néphélion.*

Mais, à coup sûr, l'exposé qui précède resterait incomplet — et surtout pratiquement incomplet — si je n'ajoutais actuellement quelques commentaires sur cette effrayante étape de *cécité* complète qui compose ou peut composer une des périodes de la maladie. Je m'explique.

Il se peut que la kératite hérédo-syphilitique n'affecte qu'un œil. Mais ce n'est pas le cas usuel. En général, au contraire, elle est binoculaire.

En général, aussi, elle n'est binoculaire que successivement. Il est exceptionnel, je crois, qu'elle intéresse les deux yeux du même coup, simultanément.

Elle peut enfin n'intéresser les deux yeux qu'à intervalles assez distants. Mais la règle, ou du moins le fait le plus commun, est qu'elle les affecte à échéances assez rapprochées. D'où cette conséquence, qu'à un moment donné de la maladie les deux yeux se trouvent simultanément dans la période d'opacification, et que le malade traverse pour un temps plus ou moins long une période de *cécité* et de cécité absolue. Rien de plus commun en l'espèce. Parcourez les observations de syphilis héréditaire tardive, et vous en rencontrerez bon nombre où figure, au chapitre des antécédents morbides, un commémoratif tel que celui-ci : « Le malade a souffert d'ophthalmies chroniques; il a même été complètement *aveugle*, à tel ou tel âge, pendant quelques semaines ou quelques mois, etc. »

Or, c'est là précisément le point sur lequel je veux appeler votre attention.

Ce n'est pas certes un accident de médiocre importance qu'une cécité survenant de la sorte, d'une façon inopinée, sur un enfant ou un adolescent. C'est là bien au contraire, et de toute évidence, un événement considérable, qui jette l'effroi dans une famille et qui n'est pas sans éveiller les plus légitimes appréhensions dans l'esprit du médecin. Or telle est précisément la situation qui ne manque jamais de se produire à un moment donné, alors que les deux cornées sont en période d'opacification. On attend bien quelque temps et non sans impatience les résultats de la médication prescrite; mais, ces résultats étant de leur nature lents et parfois très lents, l'inquiétude des familles fait bientôt place à ce qu'il n'est pas d'exagération à qualifier de crise d'affolemeut. C'est alors une véritable panique. Les parents éperdus réclament consultation sur consultation; ils veulent « essayer de tout », comme ils le disent; ils changent coup sur coup de médecins et de traitements, ils perdent la tête positivement, et se laissent entraîner à toutes les aventures thérapeutiques les plus

irrationnelles, les plus risquées, au total les plus dangereuses. Eh bien, il importe que le médecin soit prévenu à l'avance de cette situation, pour s'en rendre maître, la dominer et la diriger au grand bénéfice de son malade. Ce ne sera pas trop de toute son autorité pour maintenir le calme dans cette famille agitée, désorientée, et pour persister quand même dans la seule médication qui puisse mener les choses à bien, quoique inefficace en apparence pour l'instant. De la conduite, de l'attitude du médecin, dépend souvent, en pareille circonstance, le sort du malade.

Cette parenthèse accordée aux détails de la pratique, je reprends et achève mon sujet.

Relativement à l'*évolution* des accidents dont il me reste à vous parler, déjà vous connaissez le début particulièrement insidieux de la maladie. Au delà, les symptômes morbides évoluent en général d'une façon progressive et continue, à cela près de quelques exacerbations qui peuvent se produire de temps à autre. Mais ce qu'il y a de plus important à spécifier, c'est l'extrême lenteur avec laquelle procède habituellement la maladie, et c'est aussi, comme conséquence, la longue durée qu'elle affecte.

Cette *durée* n'est pas également répartie entre les diverses périodes de la maladie. La période de début est la plus courte, et de beaucoup; elle ne dépasse guère deux à trois ou quatre semaines. — La seconde, au contraire, est longue, très longue. Elle se compte par mois. Sa moyenne usuelle peut être évaluée à 3 ou 4 mois, avec un minimum de 2 et un maximum de 5, 6, 7, 8 et 9. — Longue aussi est la dernière étape, celle de résolution. Il faut bien, le plus souvent, 3, 4, 5, 6 mois et plus, pour que la cornée s'éclaircisse.

Additionnons ces trois moyennes, et nous arrivons à une durée totale de 6 à 10 mois, laquelle peut même s'élever à 12, 15 et 18 mois.

Disons que, du reste, cette durée est très inégale suivant les cas, et cela d'après des conditions diverses, telles qu'intensité de symptômes, complications associées, nature de la

médication, etc. Hutchinson cite un cas où la cornée s'est éclaircie en deux mois, et Galezowski en relate un autre qui n'a pas duré moins de deux ans.

Ceci m'amène à vous parler des *variétés* que comporte la maladie.

Ces variétés sont de plusieurs genres, à savoir :

I. *Variétés de degré*, c'est-à-dire d'intensité de symptômes. — Celles-ci sont banales et identiques à ce qu'on observe dans tous les états morbides. Il suffira de les signaler.

II. *Variétés de forme.* — Plus intéressantes, parce qu'elles sont relatives à des différences d'ensemble qui impriment à l'affection des physionomies parfois très diverses. Citons spécialement les deux suivantes :

1° Variété à *début aigu* et à *symptômes réactionnels* plus ou moins intenses. — Ici, début identique à celui d'une kératite inflammatoire, à savoir : injection scléro-cornéale, douleurs oculaires et périorbitaires, photophobie, larmoiement, etc., et, très rapidement, constitution de nébulosités cornéales. En un mot, allure d'une ophthalmie aiguë. — Puis, au delà, décroissance de ces divers phénomènes, et retour au type usuel.

2° Variété de forme contraire, que j'appellerai volontiers *torpide*, où les lésions cornéales se constituent pour ainsi dire à froid, presque en l'absence de tout processus congestif. Peu de vascularisation ; injection cornéale et péricornéale à peine développée ; allure chronique d'un bout à l'autre de la maladie.

Ces deux formes, vous le voyez, présentent de l'une à l'autre un contraste absolu.

III. Variétés *par complications* surajoutées.

Des complications diverses peuvent s'enter sur la kératite. Elles sont constituées surtout par des lésions d'iritis, de sclérite, de choroïdite, de rétinite, etc.

La plus commune est l'iritis, « complication grave, disent avec raison MM. Galezowski et Daguenet, parce que, d'abord elle dénote un caractère particulier de malignité, et,

second lieu, parce que l'absorption de l'atropine se faisant mal à travers une cornée remplie de produits infiltrés, il peut se former une synéchie postérieure totale, point de départ d'une irido-choroïdite ou d'une irido-cyclite fort redoutable. » — Il faut d'autant plus se méfier de cette complication spéciale qu'il est fort difficile de la surveiller et d'en surprendre le début, en raison des opacités cornéales qui masquent l'iris et la pupille.

D'autres fois, mais ceci est beaucoup plus rare, l'exagération du molimen inflammatoire a déterminé diverses complications vers la cornée, telles qu'érosions, ulcérations, ramollissement du tissu cornéal et staphylome consécutif.

Le *pronostic* est toujours sérieux, très sérieux même, en raison des reliquats possibles de l'affection, lesquels compromettent à des degrés divers les fonctions visuelles.

Il est bien vrai que nous disposons contre cette variété de kératite d'une thérapeutique assez active pour en conjurer les regrettables conséquences. Il n'est pas moins certain que cette thérapeutique a le droit de revendiquer à son avoir des succès éclatants. A ce point de vue même, besoin est de spécifier à nouveau un fait non moins considérable que surprenant. C'est que le traitement antisyphilitique est susceptible de produire ici des résultats qui tiennent presque du prodige. On l'a vu résoudre et quelquefois même résoudre sans reliquats des opacités cornéales absolues. Très positivement il a guéri des malades pour lesquels on n'eût osé espérer la guérison. Tout médecin qui a traité un certain nombre de kératites hérédo-syphilitiques conserve en souvenir un ou plusieurs cas « étonnants » dans lesquels il a vu, contre son attente, contre toute prévision rationnelle, des opacités cornéales aussi complètes que possible s'éclaircir et se dissiper absolument. J'ai dans mes notes une dizaine de faits de ce genre.

Vous voyez que je fais la part belle au traitement. Mais, cela dit, force m'est de reconnaître que les résultats n'en sont pas toujours aussi heureux, ni surtout aussi complètement heureux. Il est nombre de cas qui, en dépit d'une médication

énergiquement instituée et convenablement suivie, se montrent plus ou moins rebelles, traînent en longueur, subissent des recrudescences ou des rechutes, et aboutissent finalement à laisser à leur suite des nébulosités cornéales. Tel est également l'avis de MM. de Wecker et Landolt[1], et je crois pouvoir dire de la plupart des ophthalmologistes.

Il faut donc se garder de l'optimisme exagéré de certains auteurs pour lesquels l'affection ne comporterait qu'un pronostic relativement bénin, « en raison, disent-ils, de l'intensité d'action thérapeutique dont nous disposons contre elle ». La vérité n'est pas que le traitement spécifique guérit toujours, ni même en général la kératite hérédo-syphilitique, comme on le répète trop souvent. Ce qui est bien plus conforme aux résultats de la clinique, c'est de dire qu'en certains cas ce traitement exerce sur la maladie, même dans les formes les plus graves, une influence curative des plus puissantes, presque extraordinaire ; mais aussi qu'en nombre d'autres il n'aboutit à la résoudre que lentement, péniblement, et souvent même d'une façon plus ou moins incomplète.

Inutile d'ajouter d'ailleurs que le pronostic reste naturellement et forcément variable suivant des conditions multiples et diverses, telles que : forme de la maladie; — intensité des phénomènes d'opacification ; — siège central ou périphérique des infiltrats; — complications rétro-cornéales; — intervention précoce ou tardive de la médication spécifique, etc.

Faut-il rappeler, à ce dernier propos, une opinion avancée par quelques auteurs? On a dit qu'il n'y avait que faire en l'espèce du traitement spécifique, l'affection étant de celles qui guérissent seules et qu'on peut abandonner à l'expectation, tout au moins aux soins de l'hygiène. C'est là une de ces assertions paradoxales qui ne soutiennent pas l'examen. Certes il est bien possible que certains cas de kératite hérédo-syphilitique aient guéri « tout seuls », et je veux le croire

1. « ... Je suis frappé de constater combien de fois, en dépit du traitement le mieux dirigé, persistent des opacités nécessitant ultérieurement une intervention chirurgicale » (Ouvrage cité, p. 145).

puisqu'on prétend l'avoir observé. Mais combien a-t-on vu de ces cas? Dans quelles conditions ces cas se sont-ils produits? Dans quelles proportions se présentent-ils par rapport à ceux qui, loin de guérir *sponte suâ*, ne guérissent que lentement, difficilement et incomplètement, avec le secours d'une médication énergique? Tout cela, on a omis, — et pour cause, sans doute — de le spécifier. Somme toute, l'observation clinique est aussi contraire que possible à la prétendue « résolution spontanée » de la kératite hérédo-syphilitique. Et, d'autre part, il faut vraiment fermer les yeux de parti pris à l'évidence pour ne pas être frappé de l'influence curative manifeste, parfois surprenante, qu'exerce le traitement spécifique sur la maladie. Donc, n'insistons pas.

Un dernier élément de pronostic réside dans la possibilité de *rechutes* et de *récidives*.

Les récidives vraies ne sont pas très communes. Cependant on a vu plusieurs fois des sujets être affectés d'une première attaque de kératite, en guérir à des degrés variables, puis être repris d'une seconde invasion de la maladie quelques années plus tard.

Bien autrement fréquentes sont les rechutes. Celles-ci se présentent dans un nombre de cas considérable, et confèrent à la maladie une durée totale plus ou moins longue, singulièrement longue quelquefois, pouvant s'élever à plusieurs années. Deux exemples du genre.

Un de nos malades actuels, hérédo-syphilitique, a commencé à souffrir, vers l'âge de sept ans, d'une kératite interstitielle double, et n'a pas cessé *pendant cinq ans* de rester sujet à une série alternante d'améliorations incomplètes et d'exacerbations inattendues.

Un autre malade, que vous avez pu voir dans nos salles l'année dernière, a été pris à l'âge de treize ans d'une kératite interstitielle double, qui l'a rendu absolument aveugle pendant une dizaine de mois. Or, il n'a été — je ne dirai pas guéri, puisqu'il conserve des taies cornéales — mais délivré des symptômes inflammatoires de l'affection qu'à l'âge de dix-

neuf ans. Pendant *sept ans* il a souffert constamment des yeux, courant les hôpitaux et les dispensaires ophthalmologiques, tantôt amélioré d'une façon notable par tel ou tel traitement, et tantôt subissant des recrudescences plus ou moins graves. (*A suivre.*)

Dr FOURNIER.

SOINS PRÉLIMINAIRES A DONNER AUX MALADES

AVANT L'OPÉRATION DE LA CATARACTE

Par le Dr GALEZOWSKI

L'extraction de la cataracte était considérée de tout temps comme une opération dangereuse et qui pouvait exposer à des accidents plus ou moins sérieux, si on ne prenait pas de grandes précautions tant avant qu'après l'opération elle-même. Tous les chirurgiens anciens et modernes, Beer, Dupuytren, Roux, Velpeau, Nélaton et Desmarres recommandaient de s'occuper d'une manière toute particulière des malades qui devaient subir cette opération. D'après les conseils qui se trouvent consignés dans ces différents auteurs, il fallait préparer d'avance les malades à la supporter sans inconvénients. C'est ainsi que les uns recommandaient de les purger tous les jours pendant quinze ou vingt jours avant l'opération ; d'autres conseillaient de pratiquer une saignée générale quelque temps avant l'opération, lorsqu'il s'agissait des malades pléthoriques et sujets à une congestion vers la tête (Desmarres, Velpeau); d'autres enfin soumettaient leurs malades à un régime débilitant et à une diète sévère, croyant que de cette façon on rendait l'organisme moins pléthorique et moins apte à contracter des phlogoses dans des points blessés.

Tous ces traitements préparatoires n'étaient que les résultats d'une fausse appréciation de la cause des phlegmasies en général dans l'organisme. Aujourd'hui, grâce aux découvertes de Pasteur, nous savons que les accidents inflamma-

toires ne sont dus qu'à un empoisonnement de la plaie par des microbes ou par des processus morbides constitutionnels, provenant de la syphilis, de la goutte, du diabète, etc. Il n'y a donc nul avantage d'affaiblir les malades par un traitement débilitant; nous cherchons au contraire à les fortifier et à les tonifier, nous les préparons à cette opération en les soumettant à un régime tonique et reconstituant, surtout ceux qui ont été affaiblis et débilités par des maladies antérieures. Un état de faiblesse générale de l'individu et l'anémie peut être une des causes d'insuccès de l'opération.

Nous pensons qu'il est toujours utile de s'enquérir auprès des personnes cataractées si elles ne sortent pas d'une maladie générale grave quelconque, telle que fièvre typhoïde, rhumatisme articulaire aigu, angine, coliques hépatiques ou néphritiques, affection de la vessie, etc. Dans le cas affirmatif on doit reculer la période de l'opération pour un ou deux mois, et les soumettre pendant cette période à un régime fortifiant, les faire respirer l'air de la campagne ou des montagnes; ce n'est que lorsqu'une modification réellement favorable sera obtenue dans l'état général de santé, que l'on procédera à l'opération avec toutes les chances de succès.

Les affections générales de l'organisme, qui réclament des soins préliminaires avant l'opération de la cataracte, sont les suivants :

a. Les *affections des voies urinaires* se rencontrent assez souvent chez les cataractés et plus particulièrement chez les hommes. Le catarrhe de la vessie, l'hyperthrophie de la prostate et les calculs urinaires sont des accidents goutteux aussi bien que la cataracte; si on les néglige juste au moment où l'organisme a besoin de toute sa force pour réparer les lésions occasionnées par une opération, on s'expose à des complications tout aussi sérieuses du côté de l'organe opéré que du côté de l'appareil urinaire lui-même.

Certainement, de pareilles complications ne constituent qu'une exception, mais il faut les avoir présentes à l'esprit et chercher à les prévenir s'il y a possibilité.

Cette manière d'agir me paraît de toute nécessité, et je dois

dire que, pour ma part, j'ai pu attribuer un certain nombre d'accidents post-opératoires, d'une manière non douteuse, à un affaiblissement général de l'organisme et à des phénomènes fébriles provenant de la rétention urineuse suivie d'accidents toxiques généraux.

Ces accidents peuvent atteindre subitement les proportions de la plus haute gravité. Guyon[1], dans son remarquable traité clinique qu'il vient de publier, dit avec raison : « Lorsque la rétention urineuse est complète, à l'impossibilité d'uriner se joignent les angoisses physiques et morales que déterminent les efforts inutilement tentés pour accomplir la miction (p. 66). Dans la rétention chronique, le symptôme de fièvre et beaucoup d'autres témoignent de l'empoisonnement urinaire. »

Et plus loin, Guyon : « L'intoxication urineuse se manifeste soit par les accidents nerveux qui caractérisent l'empoisonnement urémique, soit par l'apparition des symptômes fébriles » (p. 68). « C'est par l'entraînement le plus complet aux fonctions de l'appareil digestif, buccal, stomacal et intestinal que se manifeste l'empoisonnement urineux » (p. [illegible]).

Ces renseignements sont très précieux. Ils nous montrent combien est grave [illegible] des voies urinaires. Une opération de cataracte [illegible] peut aggraver [illegible] plus désastreuses [illegible] pourquoi [illegible] des voies urinaires [illegible] opération de la cataracte [illegible] la vessie [illegible] la cataracte.

En 1883, [illegible] préférer [illegible] fesseur [illegible]

[1] [illegible] 6 [illegible]

guérison de l'affection urinaire que nous l'avons opéré et guéri de la cataracte.

Nous avons eu à notre clinique un malade que nous avons opéré de la cataracte dans les meilleures conditions ; l'extraction était faite par un lambeau périphérique avec excision de l'iris. Tout allait bien, lorsque la nuit qui suivit l'opération, le malade fut pris d'accidents généraux des plus graves, avec un violent accès de fièvre ; le lendemain, nous avons trouvé qu'il avait les traits tirés, la respiration pénible, les extrémités froides, le claquement par moment des dents et un frémissement général dans les membres ; l'anxiété et l'angoisse étaient extrêmes.

En cherchant la cause de ces accidents, nous l'avons trouvée dans la distention de la vessie. Le malade avait une rétention d'urine et souffrait déjà depuis plusieurs jours de la vessie, mais il ne nous a rien dit. Le catétérisme pratiqué par le Dr Chevalier, alors notre assistant, a fait cesser peu à peu tous ces accidents, mais pendant ce temps la cornée se nécrosa et l'œil se perdit par un phlegmon consécutif.

b. L'*alcoolisme* est une des plus grandes calamités de notre siècle ; pendant longtemps il ne constituait qu'un triste privilège du sexe masculin. Aujourd'hui, comme le remarque avec raison notre éminent confrère Legrand du Saulle, l'alcoolisme se répand avec une rapidité effrayante dans le sexe féminin, aussi bien dans la classe pauvre que dans la classe bourgeoise.

Et nous savons par notre propre expérience que par les assertions de nos éminents maîtres, Verneuil et Richet, combien est désastreuse l'influence de l'alcoolisme sur les tissus dans les opérations même les plus simples.

Que de fois n'ai-je pas vu une opération d'extraction de la cataracte, faite très régulièrement, donner néanmoins lieu chez les alcooliques à des accidents des plus graves du delirium tremens aigu dans les premières vingt-quatre ou quarante-huit heures qui suivirent l'opération ; d'où il s'en suivrait une suppuration du lambeau cornéen et une panophthalmie avec toutes ses conséquences.

Les cas d'alcoolisme grave ne sont malheureusement pas

trop rares, et quoique on n'ait pas toujours l'occasion d'opérer les malades arrivés à un haut degré d'empoisonnement, il n'en est pas moins vrai qu'on a très souvent affaire à des personnes qui abusent démesurément des boissons alcooliques, et chez lesquels tous les tissus de l'organisme ont subi une certaine atteinte. Et il est de notre devoir de s'enquérir d'une manière très attentive de l'existence de cet état morbide et de le combattre d'une manière très énergique pendant au moins deux mois avant de soumettre l'individu à l'opération de la cataracte.

Les moyens les plus efficaces contre l'alcoolisme, sont incontestablement les bains tièdes et prolongés, les sudorifiques et les diurétiques, comme les conseille avec raison le Dr Legrand du Saule. Par ces moyens on débarrasse, plus facilement que par toute autre médication, le sang de principes toxiques et de tous les carbures qui y sont entrés avec l'alcool.

C'est pour cela que nous conseillons à nos malades de boire des tisanes de salsepareille, de bourrache ou de tilleul, de cinq à six tasses par jour. Nous leur prescrivons des potions diurétiques, contenant de la scylle et du nitrate de potasse. Contre les dyspepsies, qui sont si fréquentes chez les alcooliques, nous donnons par moment des vomitifs.

Pour faciliter la transpiration et l'élimination de l'alcool, nous avons souvent recours, et avec avantage, aux injections hypodermiques de la pilocarpine à la dose suivante :

Nitrate neutre de pilocarpine.....	0gr,50
Eau distillée.....	10 gr.

En injecter sous la peau de huit à quinze gouttes tous les jours ou tous les deux jours[1].

L'abstention complète et absolue des alcooliques est une condition indispensable pour la guérison de l'alcoolisme. Si on joint à ce traitement un régime nutritif, substantiel, quelquefois un régime lacté, on aura là des moyens bien effi-

1. Galezowski, *Des cataractes et de leur traitement*, Paris, 1885.

caces pour venir à bout très promptement d'un état morbide alcoolique grave, et assurer ainsi d'une manière presque certaine le résultat définitif et satisfaisant de l'opération de la cataracte.

c. La *glycosurie* a une très grande influence, comme nous l'avons déjà démontré ailleurs, sur le développement de la cataracte, de même qu'elle joue un rôle important dans la cicatrisation plus ou moins lente et plus ou moins régulière des plaies cornéennes, faites par l'extraction de la cataracte. Le résultat de l'opération dépend certainement de la plus ou moins grande abondance du sucre dans les urines.

Desmarres père avait posé comme règle générale d'examiner les urines, au point de vue du glucose, de tous les malades qui devaient subir l'opération de la cataracte. Cette règle, nous l'avons suivie presque toujours, et dès que nous constatons la présence de glucose au-dessus de 5 grammes par litre, nous conseillons au malade de se soumettre à un régime anti-diabétique pendant un mois ou six semaines, et nous ne pratiquons l'opération qu'après ce traitement préparatoire. L'usage des viandes salées et fumées, de gras de viandes, des choux, comme le conseille le professeur Germain Sée, du pain et des pâtes de gluten[1], nous paraît dans ces cas de la plus grande utilité non seulement pendant la période préparatoire, mais aussi pendant tout le temps que durera l'opération et les soins consécutifs.

Le bromure de potassium, administré à l'intérieur sous forme de poudre, à la dose de 2 à 3 grammes par jour, peut aussi agir favorablement contre le glycose et préparer le succès de l'opération de la cataracte.

d. Dans une *albuminurie*, notre action thérapeutique est moins efficace, néanmoins en soumettant les malades à un régime lacté, en leur administrant l'iodure de potassium et quelquefois le sulfate de quinine, si la cause est paludéenne, on parvient quelquefois à modifier l'organisme

1. On peut se procurer le pain, les pâtes de gluten sous toutes les formes, à la maison spéciale, rue des Grands-Augustins.

d'une manière favorable, et dans un temps relativement assez court.

L'emploi méthodique de *terpine*, que le professeur Sée a recommandé, peut modifier favorablement la sécrétion rénale des albuminuriques.

e. La *goutte* est incontestablement une des causes les plus fréquentes de la cataracte elle-même, comme nous l'avons déjà démontré par des recherches statistiques. Lorsqu'elle est dans un état latent, elle ne compromet pas l'opération et peut être négligée.

Mais il n'en est pas de même lorsque la goutte se traduit par des accès plus ou moins violents, soit du côté de l'œil soit du côté d'un autre organe quelconque, tel que la névralgie sciatique, le lumbago, l'arthrite du genou et de l'orteil, etc. Ces accidents deviennent quelquefois tellement violents, que s'ils se déclarent pendant la période des sept ou huit jours qui suivent l'opération de la cataracte, ils peuvent amener des complications du côté de la cornée, de l'iris ou de la sclérotique et compromettre ainsi l'opération.

C'est pourquoi nous conseillons aux malades goutteux, qui doivent se faire opérer de la cataracte, de se soumettre, pendant quelques semaines avant l'opération, à un régime antigoutteux. Une abstinence complète des alcooliques constitue la première condition hygiénique des goutteux. De plus, nous recommandons avec notre éminent maître, le professeur Sée, l'emploi méthodique du salicylate de soude, d'abord pendant trois jours de chaque mois, à la dose de 4 grammes par jour, ensuite pendant douze jours, de 2 grammes par jour.

Si les accidents goutteux surviennent du côté de l'iris ou de la sclérotique : *Iritis ou sclérite*, il faut les combattre par des moyens appropriés et ne pratiquer l'extraction de la cataracte que lorsque les accidents inflammatoires auront complètement cessé.

f. Les *névralgies* de la cinquième paire et les migraines ophtalmiques sont souvent des accidents de nature goutteuse et exigent un traitement spécial avant l'opération de la cata-

racte. Mais comme ces douleurs viennent par crises plus ou moins éloignées, les malades souvent ne s'en inquiètent point et n'en informent point le chirurgien. Elles éclatent par moments et avec une très grande violence après que l'on a pratiqué l'opération sur l'œil, et peuvent jusqu'à un certain point réagir contre la cicatrisation régulière de la plaie.

Certainement on n'est pas toujours maître des névralgies, mais on peut les améliorer notablement en agissant contre la cause du mal. Lorsqu'elles sont de nature goutteuse ou arthritique, les préparations antigoutteuses, administrées pendant quelque temps, peuvent éloigner les crises. Dans d'autre cas, elles pourront s'améliorer ou guérir complètement par l'extraction d'une dent cariée ou par une administration méthodique de sulfate de quinine, ou des narcotiques, tels que la *cicutine*, la *narcéïne*, la *morphine*, etc.

En supposant même que tous ces moyens ne préviennent pas les crises névralgiques, il sera très important de les connaître d'avance pour éviter après l'opération l'application des compresses froides sur l'œil qui pourraient provoquer des névralgies. L'opération de la cataracte devra être absolument reculée à une époque plus ou moins éloignée, si le malade se trouve dans une période de crises névralgiques; on attendra le moment où il se trouvera guéri ou soulagé de ses crises.

g. La *constitution syphilitique* de l'individu peut compromettre le résultat de l'opération de la cataracte, si on n'y prend pas garde. Il arrive bien souvent qu'un individu est bien portant, il n'a point de maladie, sa santé est en apparence florissante; mais à peine a-t-il subi l'opération de la cataracte, que l'œil s'enflamme, l'iritis prend des proportions inquiétantes, la cornée subit une infiltration, la plaie ne se cicatrise pas. Et tous ces accidents sont dus à la syphilis latente. Il suffit alors de soumettre le malade à un traitement antisyphilitique mixte pour que toute inflammation cède et que l'œil guérisse.

Pour prévenir de pareils complications, il est urgent de prendre auprès des malades tous les renseignements les plus minutieux sur les antécédents syphilitiques, de rechercher

s'ils n'ont pas quelques éruptions sur le corps, quelques glandes au cou, s'ils ne portent pas quelques aphtes dans la bouche, s'ils ne se plaignent pas de maux de gorge chroniques. L'existence de l'une ou de l'autre de ces lésions peut nous guider dans la découverte de la syphilis constitutionnelle, qui doit être soignée énergiquement pendant deux ou trois mois par des préparations mercurielles et iodurées, avant que l'on prenne la résolution de pratiquer l'extraction de la cataracte.

Le professeur Verneuil a attiré le premier l'attention des chirurgiens sur l'influence pernicieuse qu'exerçait la syphilis dans les opérations chirurgicales. De mon côté, j'ai démontré, un des premiers, que les accidents syphilitiques jouent un grand rôle dans les accidents qui surviennent du côté de la cornée ou de l'iris après l'opération de la cataracte.

Prévenir ces accidents en faisant subir préalablement aux cataractés un traitement antisyphilitique approprié, tel est le rôle qui incombe à un chirurgien sagace et prévoyant, et il n'est pas douteux qu'en agissant de cette façon, il évitera plus d'une fois les accidents inflammatoires, et assurera ainsi le succès de l'extraction de la cataracte.

h. La *grossesse* peut-elle être une contre-indication pour l'extraction de la cataracte? C'est une question que l'on doit se poser en présence d'une cataracte qui aura pu se développer soit spontanément, soit accidentellement, chez une femme enceinte.

Nous ne pouvons y répondre qu'en examinant les conditions toutes spéciales et toutes particulières dans lesquelles ces cataractes auront pu se développer.

Dans la majorité des cas, les cataractes ne viennent qu'après cinquante ans, âge qui est incompatible avec la grossesse; mais il y a des exceptions, rares il est vrai, à cette règle, et nous voyons des cataractes choroïdiennes, constitutionnelles et héréditaires, se développer à tout âge.

Si la cataracte gravidique n'existe que dans un seul œil, et que l'autre soit relativement bon, on doit refuser, d'une manière absolue, l'opération, et ne la pratiquer que plusieurs

mois après l'accouchement. Je pense qu'on agira ainsi très sagement, en faisant éviter à la femme enceinte des émotions qui pourraient quelquefois réagir défavorablement sur le fœtus ainsi que sur le moral de la mère elle-même.

Mais il n'en est pas de même s'il s'agit d'une cataracte complètement formée aux deux yeux, et dont l'évolution aura été précipitée par l'état gravidique lui-même. Il est dans ces cas de notre devoir de rendre la vue à une femme, dont l'état de grossesse est d'autant plus malheureux, qu'il est aggravé par une des plus grandes infirmités : la cécité. On n'aura, dans ce cas, d'autre précaution que de soigner et d'adoucir les phénomènes morbides de la grossesse, tels que vomissements, nausées, malaise général, s'ils sont très prononcés.

Les cataractes traumatiques qui surviennent chez la femme enceinte ne souffrent pas de retard, et nous sommes obligés d'intervenir soit immédiatement après l'accident, soit peu de jours après ; car le gonflement des couches corticales qui suit le traumatisme est quelquefois tellement intense qu'il peut entraîner une compression intra-oculaire très vive et des accidents glaucomateux, si on n'intervient pas à temps.

Je crois utile de rapporter ici l'observation suivante, toute récente, relative à une jeune femme, enceinte de sept mois, blessée d'un œil, à qui j'ai dû extraire la cataracte immédiatement après l'accident.

OBSERVATION

Cataracte traumatique de l'œil gauche chez une femme enceinte de sept mois. Extraction immédiate. Guérison.

Madame V..., âgée de vingt et un ans, demeurant à Asnières, se présente à la consultation de la rue Dauphine le 8 mai 1885 et se trouve inscrite au numéro 103,972. Elle est enceinte de six mois, sa grossesse est très régulière, sa santé est parfaite, sa vue est bonne. Le 6 mai elle reçoit, en passant dans une cour, un vasistas sur l'œil gauche, et il en résulte une blessure assez profonde de la paupière supérieure à sa moitié externe et tout près du bord sourcilier. De plus,

le vasistas a atteint la cornée, l'iris et le cristallin. Au centre de la cornée on constate une plaie verticale, longue de 8 millimètres, avec les rebords frangés et déchirés. L'iris est déchiré à sa partie supérieure, et en partie engagé dans la plaie cornéenne. Le cristallin est trouble, et un léger magma blanchâtre apparaît dans la chambre antérieure. Le globe de l'œil est injecté, la paupière supérieure est très enflée; la malade souffre beaucoup, mais ce qui la préoccupe surtout, c'est la crainte de donner une maladie de l'œil à l'enfant qu'elle porte dans son sein. Nous l'avons rassuré complètement à cet égard et nous avons pu affirmer, qu'à la période aussi avancée de sa grossesse, les yeux de l'enfant étaient déjà complètement formés et qu'il n'y avait rien à craindre à cet égard. Nous prescrivîmes un traitement antiphlogistique : sangsues à la tempe, compression de l'œil avec un bandage et la glace en permanence. Quelques gouttes d'éserine en instillation dans l'œil et la pommade de vaseline, tels sont les moyens qui ont pu calmer l'irritation. Le 29 mai suivant, dès que les accidents inflammatoires se sont calmés, nous avons pratiqué l'extraction linéaire de la cataracte molle, par une plaie linéaire, faite au bord externe de la cornée à l'aide du couteau lancéolaire coudé. Le magma cristallinien ramolli sortit sans la moindre difficulté, et la pupille resta libre et noire dans son tiers externe. Au milieu et un peu vers le bord interne on apercevait cependant un exsudat blanchâtre adhérant à la cornée et à l'iris, que l'on ne pouvait pas détacher. La plaie s'est guérie parfaitement par première intention et la malade voyait assez bien de cet œil, quoiqu'il reste encore une portion de la capsule opaque dans la pupille, que l'on devra débrider lorsque la malade sera accouchée.

Nous devons ajouter, pour terminer cette observation, que cette opération ainsi que l'accident lui-même n'a pas eu d'influence fâcheuse sur la marche de la grossesse qui s'est faite au mois d'août dans les conditions les plus favorables.

i. La *période de ménopause* est ordinairement peu favorable pour l'extraction de la cataracte, car il se produit à ce moment des poussées congestives du côté de la tête et plus particulièrement du côté des yeux. Dans un autre travail[1], nous avons décrit les différentes formes d'altération de la vue qui

1. Galezowski, *Troubles visuels consécutifs à la menstruation irrégulière et à la ménopause*, Paris, 1876. *Recueil d'ophtalmologie.*

se développent pendant la période de la ménopause; ce sont notamment des kératites ponctuées, des iritis, des choroïdites atrophiques, des flocons du corps vitré et des névrites optiques.

De pareils désordres pourront encore plus facilement se manifester dans un œil qui subit un traumatisme aussi grave qu'est l'extraction de la cataracte, c'est pourquoi il sera prudent de retarder l'opération, si cela est possible, d'un an ou deux après la cessation de la menstruation, de soigner pendant ce temps la santé générale, et de combattre par des dérivatifs de toute sorte des poussées congestives qui pourraient se produire du côté de l'organe de la vue.

Il en est de même de l'époque de l'établissement des menstrues chez les jeunes filles. A ce moment l'organisme tout entier de l'enfant se trouve affaibli, toutes les fonctions subissent une très grande perturbation et il serait imprudent de pratiquer, à ce moment-là, une opération de la cataracte, car elle pourrait être suivie d'accidents inflammatoires graves soit du côté de l'iris, soit du côté de la cornée, et amènerait des leucomes adhérents, des cataractes secondaires et exsudatives et quelquefois même un phlegmon de l'œil.

Du reste, les cataractes de ces jeunes filles se développent habituellement pendant plusieurs années, souvent elles viennent de naissance, et n'existent que dans un seul œil; il n'y a par conséquent aucune nécessité de choisir pour l'opération une époque aussi dangereuse que l'est justement la période de la formation de la femme. Le chirurgien sera toujours libre de pratiquer l'extraction de cette cataracte quelques années avant ou après l'âge critique de l'enfant.

Il est aussi de la plus haute importance de ne pas pratiquer cette opération pendant la période de la menstruation, de crainte de provoquer des accidents inflammatoires du côté de la plaie, car à ce moment l'organisme de la femme est souffrant et supporte mal tous les traumatismes.

Selon moi, le moment le plus favorable à cet égard est la fin de l'époque critique, cinq ou six jours après la terminaison de l'évacuation menstruelle.

j. La *saison* peut-elle avoir une influence quelconque sur l'issue de l'opération, et ne doit-on pas la préférence choisir pour cela le printemps ou l'automne? Telle est la question qu'on adresse très souvent au chirurgien, car on a généralement la conviction que les saisons ont une certaine influence sur le résultat de l'opération de la cataracte.

Sous ce rapport je n'hésite pas à déclarer, d'une manière absolue, que les saisons froides ou chaudes, humides ou sèches, n'ont pas d'influence sérieuse sur le résultat de l'opération. Mes propres statistiques m'ont démontré qu'il n'y a pas de différence entre les résultats obtenus en hiver ou au printemps.

Mais il n'est pas non plus douteux qu'il y a des périodes toutes particulières morbides, dans les grandes villes, pendant lesquelles toute opération, même la plus petite, peut être suivie d'accidents inflammatoires graves. Ce sont, habituellement, des périodes morbides où l'érysipèle, la fièvre puerpérale, l'infection purulente font leurs ravages dans les hôpitaux.

L'opération de la cataracte, pratiquée dans des moments pareils, peut être suivie d'accidents inflammatoires graves, et pour les éviter, on devra ou remettre l'extraction de la cataracte à une époque plus favorable, ou bien on devra s'entourer de précautions toutes particulières. Si le malade appartient à une famille aisée, on lui conseillera d'aller s'installer dans une campagne, dans un bon air, où on pratiquera l'opération avec un succès certain.

Il n'est pas douteux que, au point de vue des résultats opératoires, la campagne présente plus de conditions favorables, pour la cicatrisation de la plaie, que les grandes villes et les grands centres populeux.

Dr Galezowski.

NOTE SUR UN CORPS ÉTRANGER DU CRISTALLIN

Par M. le Dr SEDAN (Toulon)

Il arrive, dans la pratique des maladies des yeux, d'avoir à intervenir non plus comme opérateur consultant, mais comme médecin légiste; c'est en cette qualité que le fait qui va être rapporté a été connu. — Les détails qu'il a permis de relever, les conséquences possibles de la présence d'un corps étranger dans le cristallin, la divergence absolue d'opinion du signataire de cette note avec des médecins éminents en oculistique, tout milite en faveur de la publicité à donner à la présente observation; — toutefois, et guidé en cela par un sentiment de haute déférence personnelle et scientifique pour les praticiens en cause, l'exposé et la discussion de ce cas seront suffisamment masqués pour qu'il soit impossible de reconnaître de qui il peut s'agir.

Le nommé G..., ouvrier en fer dans un atelier où le principe de la responsabilité des patrons en matière d'accident est admis, et a souvent été victorieusement invoqué, se blessa en repiquant un morceau d'acier. Il ne s'avisa pas tout de suite de la gravité de la lésion qu'il venait de subir, se borna à recouvrir son œil d'eau fraîche, et, visité par le médecin, fut rendu libre avec cette note : « Conjonctivite légère, trois jours de repos. » Au bout de ce délai, il revint se faire voir et on lui donna, avec la prescription de se laver souvent l'œil avec de l'eau fraîche, une nouvelle période d'inactivité de quatre jours.

Cependant, en faisant ces lavages, la femme du patient découvrit « sur le noir » une paillette brillante qui se voyait nettement et paraissait fixée « on ne sait comment », d'après les paroles même de la femme.

On signala immédiatement ce fait au médecin, qui répondit qu'il fallait mettre de l'atropine et donna un nouveau billet de quatre jours; mais à dater de ce moment la vue s'obscurcit légèrement, mais graduellement; de plus, l'entourage du

malade fut frappé « du nuage fumeux qui entourait la paillette toujours visible et qui venait se cacher quelquefois sous le vert de l'œil quand la prunelle se faisait petite » (*sic*).

Conduit à la consultation onze jours après l'accident, voici en quel état il fut trouvé le jour de mon premier examen.

Sur la cornée, environ à $0^m,002$ ou $0^m,003$ de son bord sclérotical et sur le diamètre perpendiculaire se voit à l'éclairage latéral une petite opacité cicatricielle, passage évident de la paillette. Celle-ci, insérée dans le cristallin obliquement, de bas en haut, d'avant en arrière, de droite à gauche, est libre d'environ $0^m,0015$ qui scintille dans le liquide de la chambre antérieure; tout autour se voit une opacification du cristallin qui va en se dégradant jusqu'au limbe éclairable.

D'ailleurs, l'œil est indolore, peu rouge ; perception visuelle fort diminuée, distingue les doigts à $0^m,50$ péniblement.

Bien que formellement décidé à une ablation par trop tardive, instruit par le passé, je refusai d'y procéder, faisant valoir que l'administration responsable pourrait se retrancher derrière l'intervention active d'un médecin étranger pour nier plus tard les droits du blessé et le renvoyai à ses médecins. Après six jours d'étude et d'examen, il fut décidé qu'on laisserait le corps en place et que, cataracte traumatique pour cataracte traumatique, il valait mieux ne pas faire courir à l'intéressé les dangers d'une extraction.

Cette décision si peu conforme à nos propres déclarations fit prendre peur au patient qui résolut de faire fixer sur l'heure, par deux consultants pris séparément, l'exposé de l'état de son œil, sauf à se servir de ces deux documents l'heure venue. Choisi pour faire l'un des deux examens, l'auteur de cette note établit que, pour être rare surtout à gauche, cette lésion était aujourd'hui parfaitement connue.

Toutes les questions relatives à la présence des corps étrangers du cristallin étant élucidées et, notamment, par les beaux travaux de mon collègue et ami Yvert et de notre maître le Dr Galezowski, il fit remarquer que les accidents de cataracte traumatique par imbibition étaient forcés, une partie du corps

étranger étant libre dans l'humeur aqueuse, l'autre servant de voie de pénétration au liquide; qu'il était d'expérience que l'ablation rapide d'un corps étranger dans ces conditions était le plus souvent suivie d'une résorption de l'infiltration partielle et forcément incomplète aux premières heures des parties constitutives du cristallin; que le maintien de ce corps, dès la première heure, constituait déjà une pratique opposée à celle des maîtres et de la science; que, de plus, la partie libre du corps étranger étant toute voisine du bord interne de l'iris, on pouvait admettre qu'une contraction violente de cette membrane pourrait, à un moment donné, accrocher ce bord aux aspérités de la paillette ou simplement l'érailler et causer ainsi des accidents d'iritis graves.

D'autre part, il crut devoir énumérer, en se basant sur les observations publiées et qu'il est inutile de citer tout au long, que l'on a constaté, dans de semblables cas, des accidents glaucomateux, des irido-choroïdites, des iritis simples ou à répétition et cela plus ou moins longtemps après l'accident; qu'il ne serait pas impossible, vu l'enfoncement incomplet du corps dans le cristallin, que celui-ci vienne à se détacher et tombe dans la chambre antérieure, ce qui, après tout, ne serait pas grand mal, si on pouvait voir la paillette et l'extraire, mais qui, autrement, pourrait provoquer des accidents formidables; que, d'ailleurs, le corps pourrait aussi bien tomber derrière l'iris, et déclarer là une panophtalmite, ou tout au moins une phtisie du globe consécutive à toute une série de complications; que si, contradictoirement à cet exposé, on examine les dangers de l'extraction, on ne tarde pas à reconnaître que la trousse d'instruments aimantés de Galezowski constitue, pour ces cas, un arsenal si complet et si portatif que, vraiment, il paraît pusillanime ou coupable de laisser un malade courir des dangers si graves pour une si petite intervention. D'ailleurs on ne saurait, pour justifier ce qui précède, se baser sur ce que l'aimant n'est pas très répandu et qu'il est considéré par certains comme infidèle et portant encore à l'étude; nous avons tous enlevé des corps étrangers à la pince, bien avant que les aises de la théra-

peutique chirurgicale nouvelle ne nous aient été révélées.

Comme conclusion, et avec toute la réserve qui comporte une contradiction, il n'est pas discutable que :

1° Une ablation immédiate eût pu très probablement sauver entièrement l'œil ;

2° La présence de ce corps, dans l'état où il est, a produit sûrement la cataracte traumatique et ses conséquences : il sera donc mis en cause avec utilité en cas d'accident à la suite de l'ablation future ;

3° Son maintien dans l'œil fait courir à celui-ci de grands dangers aussi bien pour le présent que pour l'avenir ; son émergence du cristallin tout près du bord pupillaire de l'iris constitue à lui seul la puissance des présomptions d'accidents ;

4° L'extraction, qui aurait pu probablement, au début, éviter les accidents et ne pas faire courir au blessé les chances futures d'une ablation de la cataracte traumatique, a pu et peut s'effectuer avec la plus grande facilité et sans faire courir aucun danger à l'œil. Cela doit toutefois être immédiat.

Nota. — Au moment d'envoyer cet article, j'apprends que le deuxième consultant arrive à des conclusions à peu près identiques et se base, lui aussi, sur les facilités que l'aimant apporte à ce genre d'opérations.

SEDAN.

BIBLIOGRAPHIE

Rapport entre l'ophtalmie et le rhumatisme des jointures. — Le Docteur Zatvornitski a publié, dans la *Revue ophtalmique* de la Russie, une note sur deux cas d'inflammation rhumatismale des jointures, survenue à la suite d'une ophthamie. Le premier cas est celui d'un jeune homme qui, étant atteint d'une grave uréthrite, porta la sécrétion uréthrale à ses yeux. Lorsque l'ophtalmie fut arrivée à son maximum d'intensité, le poignet s'enflamma d'une manière aiguë. Les yeux furent guéris par des applications

de nitrate d'argent et l'inflammation de la jointure, après s'être montrée pendant dix jours sous une forme aiguë, diminua graduellement, jusqu'à ce que le jeune homme put se servir de son bras.

Le deuxième cas est celui d'un enfant nouveau-né, chez lequel une ophtalmie a paru dans un œil. Par négligence et manque de soins, la maladie s'étendit à l'autre œil, et dura pendant six jours. Lorsque l'ophtalmie était à son point le plus aigu, on a remarqué que le coude et le poignet étaient enflés et enflammés, et peu de temps après, la cheville gauche devint malade. La température de l'enfant était 40° C. et il était très abattu. L'inflammation des jointures a duré dix jours, après lesquels elle s'est graduellement dissipée. On a fait la remarque que le premier cas seulement peut être considéré comme un exemple de rhumatisme blenorragique. Cette explication paraît certainement des plus plausibles. Mais ne peut-on expliquer le deuxième cas de la même façon?

Dr Alex. Boggs.

Un cas de pigmentation de l'œil résultant d'une teinture d'aniline. — M. Mackinlay a montré à la Société ophtalmologique de la Grande-Bretagne un spécimen vivant d'une pigmentation intense de la cornée et de la conjonctive occasionnée par une teinture d'aniline brunâtre. Le malade était un homme de quarante-quatre ans qui avait été employé dans des travaux de teinture pendant sept ans, travaillant dix heures et demie par jour. L'iris ne pouvait être vu qu'avec difficulté. La chevelure et la barbe étaient teintes de la même couleur. Il n'avait pas d'albuminurie. Il ne pouvait pas distinguer les couleurs verte, bleue ou noire, mais il pouvait assez bien assortir les nuances des laines pour la teinture.

Dr Alex. Boggs.

Un nouvel appareil destiné à mesurer la réfraction et l'acuité visuelle. *Ein Apparat zur Ermittelung von Refraction und Schschärfe*, par le Dr Ferd. Plehn de Berlin (*Archiv. für Augenheilkunde*, t. XV, fas. 3 et 4). — Pour remédier à la perte de temps qu'occasionne l'emploi des verres lorsqu'on veut mesurer chez un grand nombre de sujets la réfraction et l'acuité, l'auteur a fait construire un optomètre consistant en deux lentilles dont les foyers coïncident. Les rayons parallèles entrant dans l'œil vont se croiser au foyer commun et ressortent parallèles. C'est le zéro. Selon qu'on rapproche ou qu'on éloigne es lentilles, on rend les

rayons convergents ou divergents. On obtient ainsi toute la série des dioptries + ou —.

Pour la détermination de l'astigmatisme, l'auteur se sert de deux cylindres plans-convexes mobiles autour de leur centre, ou des lentilles sphériques et d'une fente sténopéique.

L'appareil est muni d'une graduation qui donne à chaque moment la valeur réfringente du système de lentilles.

Dr Boucher.

Un cas d'astigmatisme cristallinien après iridectomie. *Ein fall von Linzenastigmatismus nach Iridectomie*, par le Dr Schiotz de Christiania (*Archiv. für Augenheilkunde*, t. XV, fasc. 3 et 4, septembre 85). — Un homme de trente-trois ans subit l'énucléation de l'œil gauche pour un staphylome opaque total qui avait amené une iridocyclite sympathique de l'œil droit. On lui fit en même temps une iridectomie supérieure sur cet œil. Après guérison $V = \frac{20}{200}$, la pupille est libre, sauf de petites synéchies inférieures et quelques taches pigmentaires sur la cristalloïde antérieure.

Quatre ans après, le 22 décembre 1884, le malade a une nouvelle poussée inflammatoire qui est enrayée par l'atropine. On constate le coloboma supérieur de la pupille. Les bords de l'iris sont libres et sans enclavement des angles. La pupille se dilate régulièrement sous l'influence de l'atropine, sauf en bas, où existent deux petites synéchies. Sur la cristalloïde antérieure, dépôts pigmentaires brunâtres plus abondants dans la partie supérieure. La papille à l'image renversée présente une forme ovale à grand diamètre vertical et à l'image droite à grand diamètre horizontal. $V = \frac{20}{200}$. Mais le patient, en pressant sur le globe de l'œil avec le doigt, peut arriver à $V = \frac{20}{40}$. L'examen avec les verres d'essai montre un AS=5 à 6D. En mesurant la réfraction à l'ophtalmomètre de Schiötz-Javal, on trouve la cornée très régulièrement sphérique. La kératoscopie confirme ce résultat. L'optomètre de Javal donne : AS. 98°—5+2. En pratiquant la mensuration avec l'ophtalmomètre pendant que le malade presse sur son œil, on trouve pour la cornée : AS. 170° ±4. Comme la vue était excellente avant l'opération, l'auteur admet que l'astigmatisme s'est développé par suite d'une rétraction cicatricielle de la zonule de Zinn. Le malade corrige son astigmatisme cristallinien en faisant naître par la pression un astigmatisme cornéen compensateur.

Dr Boucher.

L'ésérine dans le traitement des ulcères de la cornée avec hypopion, par le Dr GUGLIELMELLI (*Bollettino d'oculistica*, anno VII, nos 10-11). — L'auteur, élève de M. Simi, vante dans cet article l'efficacité de l'ésérine contre les ulcères larges et profonds de la cornée avec hypopion. Il apporte deux observations qu'il a choisies parmi de bien nombreuses avec résultat très satisfaisant. Dans la première, la guérison fut obtenue en huit jours; l'ulcère était survenu à la suite de la rougeole. Dans la seconde, on avait, au sixième jour de l'emploi de l'ésérine, une amélioration véritable d'un vaste ulcère avec hypopion, suite de petite vérole. Dans tous les cas il faut associer la compression à l'ésérine. La formule employée par l'auteur est la même dont il a vu se servir M. Simi : 0,01-0,02 de sulfate neutre d'ésérine pour 3 grammes de vaséline. L'auteur dit que l'ésérine ne peut pas être appelée à remplacer complètement la paracentèse qui restera toujours le remède souverain dans les cas d'urgence; mais la paracentèse n'est pour lui qu'un remède symptomatique, tandis que l'ésérine agit d'une manière radicale contre la maladie.

Dr PARISOTTI.

Un cas de xérosis squammeux de la conjonctive bulbaire et de la cornée, par le Dr ALBERTOTTI. — L'auteur eut l'occasion d'examiner une partie de cornée atteinte de cette altération chez un enfant de constitution faible et dans un état de marasme très grave. A l'examen microscopique, on trouva que la membrane de Bowmann était détruite; les fibrilles des couches antérieures de la cornée étaient entrelacées, comme dans les staphylomes ordinaires, et parmi elles on voyait de nombreux éléments connectivaux jeunes. La membrane de Bowmann est remplacée par un tissu conjonctif fasciculaire où abondent les vaisseaux.

Ce tissu conjonctif se soulève en outre en forme de reliefs et de prolongements sur la face antérieure de la cornée. Ces reliefs et ces prolongements sont couverts d'épithélium pavimenteux ordinaire, quelques-uns d'entre eux sont simples, d'autres ramifiés au sommet ou à la base. Dr PARISOTTI.

Prolapsus de la rétine dans la chambre antérieure d'un œil porteur d'une luxation du cristallin dans le corps vitré. *Verfall der Netzhäut in die vordere Kammer bei in den Glaskörperraum luxirte Linse*, par le Dr BERGER de Grœtz (*Archiv. für Augenheilkunde*, t. XV, fasc. 3 et 4, septembre 85). — Le prolapsus de la rétine dans la chambre antérieure à la suite de blessure de l'œil ayant amené la sortie du cristallin et la perte d'une forte quantité d'humeur vitrée est bien connu. Mais nulle part on ne trouve

signalée cette lésion coïncidant avec l'intégrité des membranes enveloppantes de l'œil. Voici le fait :

Une femme de trente-cinq ans, sans antécédents pathologiques, reçut il y a dix-neuf ans un coup de fourche sur l'œil gauche. Quand les symptômes inflammatoires furent dissipés, elle s'aperçut que dans la prunelle de cet œil existait un corps blanc. Cette tache alla en s'accentuant dans les six dernières années et le corps blanc vint faire saillie dans la chambre antérieure. L'œil ne distingue que le jour de la nuit et est en léger strabisme divergent.

Rien d'anormal jusqu'à l'iris. La pupille est de dimension moyenne et réagit bien. Dans la pupille apparaît une membrane blanche, très plissée. Cette membrane, ainsi que l'iris, tremblote dans les mouvements de l'œil ou de la tête. En bas et en dedans on voit une petite portion noire. L'éclairage latéral et l'examen ophtalmoscopique font voir que cette membrane est la rétine décollée qui fait hernie dans la chambre antérieure et qui présente une déchirure en son milieu apparent. Cette membrane est mobile et sa saillie augmente lorsque le malade baisse la tête, et diminue lorsqu'il se couche sur le dos. Lorsqu'on dilate la pupille par l'atropine, la hernie augmente également pour se réduire en partie à la suite de l'instillation de l'ésérine. On ne peut reconnaître aucun vaisseau sur le décollement. En examinant à l'ophtalmoscope après dilatation de la pupille par l'atropine, on voit que, sauf une portion située en dedans et en bas, toute la rétine est décollée. La papille est masquée par le décollement.

A l'image droite, il faut employer +5D. pour voir la portion de rétine saine. On voit dans la portion supérieure du fond de l'œil une raie tendineuse, se dirigeant en haut, bordée de pigment, manquant par places. Cette cicatrice représente bien l'aspect d'une déchirure guérie de la choroïde. Une autre cicatrice de rupture se présente en bas et en dedans de la choroïde. Elle est horizontale et se divise vers la périphérie en deux branches. On voit encore quelques autres taches tendineuses plus petites, limitées par du pigment près des bords de la rétine décollée. On parvient à reconnaître quelques vaisseaux filiformes dans le décollement, bordés d'exsudations blanches. Un de ces vaisseaux croise la rupture supérieure de la choroïde. Dans la partie équatoriale de l'œil, la rétinite décollée présente des taches de pigment comme dans la rétinite pigmentaire. A la périphérie on remarque une série de taches blanc jaunâtre brillantes. Partout où l'on peut encore reconnaître la choroïde, elle présente des symptômes d'atrophie. Enfin dans la partie inférieure du corps vitré on voit le cristallin luxé et cataracté, caché en partie en dehors par un repli de la rétine.

Le bulbe est un peu ramolli; les perceptions lumineuses sont réduites à la distinction du jour et de la nuit.

Le diagnostic posé fut le suivant : Luxation du cristallin dans le corps vitré; décollement partiel de la rétine, prolapsus de cette membrane dans la chambre antérieure, ruptures multiples de la choroïde, atrophie de cette membrane. Bien entendu, aucune intervention thérapeutique n'était possible. Dr BOUCHER.

Bain et douche électriques, par le Dr DENTI (*Bollettino d'oculistica*, anno VII, nos 10-11). — Le Dr Denti donne dans cet article la description d'un nouvel appareil pour le bain et la douche électriques (une planche). L'auteur insiste sur la priorité qui lui appartient pour cet espèce de traitement.

Quatre observations pour le bain et trois pour la douche.

1° Atrophie toxique des deux papilles au début. V. OG $= \frac{1}{8}$; OD $= \frac{1}{16}$. Après quarante séances hydro-électriques V $= 1$ au moyen d'un verre convexe de $+$ 2D. La papille est devenue plus colorée.

2° Atrophie avancée des deux papilles (abus sexuels, abus d'alcool et de lecture) V $=$ OD $\frac{1}{40}$ — OG $\frac{1}{10}$. Début de la maladie il y a trois ans, bien des traitements essayés et restés inutiles. Après cinquante-quatre séances de bain hydro-électrique, on a remarqué un arrêt de la maladie. L'auteur déclare que c'est tout ce qu'il pouvait demander à sa méthode, qui n'a pas la prétention de régénérer les fibres nerveuses.

3° Atrophie de papille (syphilis il y a huit ans). La vue commence à se perdre depuis trois mois. Au commencement du traitement V $=$ OD $\frac{1}{20}$, OG $= \frac{1}{25}$. Après quinze séances de bain, V est devenu OD $= \frac{1}{10}$, OG $= \frac{1}{12}$. Le malade a repris son métier.

4° Atrophie de papille chez un fort fumeur. Avant le traitement V $=$ OD $\frac{1}{10}$, OG $= \frac{1}{6}$. Amélioration sensible après huit séances de bain. Cette amélioration est surtout accentuée au grand jour, qui était auparavant la condition la plus défavorable pour la vue du malade.

5° Paralysie de la 6me paire droite chez un individu âgé de soixante-dix ans. Guérison complète après dix-huit applications de douches sur le muscle paralysé.

6° Parésie de la 6me paire gauche; tous les traitements mis en usage ont été inutiles, amélioration sensible après ces applications de la douche.

7° Kératite strumeuse chez un enfant de neuf ans. Éclaircissement remarquable des deux cornées après quelques applications de douche. Dr PARISOTTI.

INDEX BIBLIOGRAPHIQUE[1]

RÉTINE. NERF OPTIQUE. CENTRES VISUELS

Fuchs. Die periphere Atrophie des Sehnerven. *Von Graefe's Arch.*, *XXXI.*, 1, p. 177.

Hogg, *J.* Colour-blindness in the mercantile marine. *Brit. Med. Jour.*, *Juin* 1885, pp. 1151-1163.

Nettleship, *E.* Clinical lectures on a case of micropsia with other symptoms, following a blow on the eye-ball. *Med. Times et Gaz.*, *Juillet*, 1885, p. 8.

Oughton, *T.* On the secondary nature of monocular relief. *Lancet*, *Juillet*, 1885, p. 8.

Parisotti et Despagnet. Fibrome du nerf optique. *Rec. d'Opht.*, *Avril* 1885, p. 218.

Schroeder, von. Beitrag zur Casuistik und Literatur der Amblyopia saturnina. *Von Graefe's Archiv.*, *XXXI.*, 1, p. 229.

Treitel. Ueber das positive centrale Scotom und über die Ursache der Sehstörung bei Erkrankungen der Netzhaut. *Von Graefe's Arch.*, *XXXI*, 1, p. 259.

Treitel. Zur Hemeralopie und Untersuchung des Lichtsinnes. *Von Graefe's Arch.*, *XXXI.*, 1, p. 139.

Wolfberg. Ueber die Prüfung des Lichtsinnes, eine physiologisch klinische Studie. *Von Graefe's Arch.*, *XXXI.*, 1, p. 1.

Deeren. Contribution à l'étude des images entoptiques. *Rec. d'Opth.*, *Mai*, 1885, p. 282.

Ancke. Beiträge zur Kenntniss von der Retinitis pigmentosa. *Centr. f. Aug.*, *Juin*, 1885, p. 167.

Berlin. Dr. Schubert und die Schiefschriftfrage. *Berl. Klin. Woch. Nr.* 21.

Hirschberg. Ueber Gelbsehen und Nachtblindheit der Ikterischen. *Berl. Klin. Woch. Nr.* 23.

Jones, *E. W.* Retinal hæmorrhage in malarial fevers. *N. Y. Med. Record*, *Juin*, 1885, p. 705.

Koelliker. Ueber markhaltige Nervenfasern der Netzhaut. Inaug.-Diss. *Zurich*, 1885.

Koenigstein. Parese des Sympathicus am Auge mit Cocain behandelt. *Anzeiger Ces. d. Aerzte. Vienna*, *No.* 10.

1. La plus grande partie de cet index a été faite d'après « *The ophtalmic review* ».

Macgregor, A. Glioma of retina, three cases in a family of five. *Med. Times and Gaz., Juillet*, 1885, p. 45.

Mc Gregor-Robertson, J. Operation for detachment of the retina (Wolfe's). *The Lancet, Juillet*, 1885, p. 55.

Oughton, T. On the secondary nature of monocular relief (*concluded*). *The Lancet, Juillet*, 1885, p. 62.

Rampoldi. Di talune malattie degli occhi in rapporto con l'elmintiasi intestinale. *Ann. di Ottalm., XIV.*, 2 *et* 3, p. 175.

Werner, L. Case of detachment of the retina, with chlosterine in the subretinal fluid. *Brit. Med. Jour., Août*, 1885, p. 244.

Bjerrum. Ueber den Helligkeitssinn. *Internat. Med. Congress. Copenhague*, p. 11.

Bull. Investigations on the perception of light and photoptometry. *Internat. Med. Congress, Copenhague*, p. 18.

Bull, C. S. Two cases of unilateral temporal hemianopsia. *New-York Med. Jour., Août* 1885, p. 150.

Holmgren. Le sens des couleurs. *Internat. Med. Congress, Copenhague*, p. 216.

Nettleship, E. Clinical lecture on a case of syphilitic optic neuritis. *Med. Times and Gaz., Août*, 1885, p. 276.

Wider. Ueber die Aetiologie der Retinitis pigmentosa. *Mitth a. d. Opht. Klin. Tübingen, II.*, 2.

Benson, A. H. On the causes of atrophy of the optic nerve other than glaucomatous. *Brit. Med. Jour., Octobre*, 1885, p. 685.

Deeren. Contribution à l'étude du siège des images entoptiques. *Rec. d'Opht.., Septembre*, 1885, p. 539.

Duyse, van. Deux cas d'erythropsie. *Revue générale d'Opht., IV.*, 6.

Darkschewitsch. Ueber die Bedeutung der Lintern Commissur des Gehirns. *Arch, f. Physiol., XXXVI.*, p. 539.

Filehne. Ueber den Entstehungsort des Lichtstaubes, der Starrblindheit und der Nachbilder. Zugleich ein Beitrag von der Lehre der chronischen Tabacksvergiftung. *Von Graefe's Arch., XXXI.*, 2, p. 1.

Griffith, A. H. The field of vision. *Med. Chron., Novembre*, 1885, p. 89.

Jatzow. Beitrag zur Kenntniss der retrobulbären Propagation der Choroidealsarcoms und zur Frage der Faserverlaufs im Sehnervengebiete. *Von Graefe's Arch., XXXI.*, 2, p. 205.

Johnson et Prudden. Myxo-Sarcoma of the optic nerve with hyaline degenaration. *Arch. of Opht., Juin, Septembre*, p. 151.

Landesberg. Atrophie des Sehnerven und Tabes dorsalis in Folge von Syphilis. *Berl. Klin. Woch., Nr.* 33.

Lehmann. Versuch einer Erklärung des Einflusses des Gesichts

winkels auf die Auffassung von Licht und Farbe bei directem Sehen. *Arch. f. Physiol.*, *XXXVI.*, p. 580.

Monakow, von. Einiges über die Ursprungscentren des N. opticus und über die Verbindung desselben mit der Sehsphäre. *Arch. f. Anat. and Physiol.*, 1885, *III. et IV.*

Remak. Ein Fall von excessiver Drusenbildung in der Papille bei atypischer Retinitis pigmentosa. *Centr. f. pr.*, *Août, Septembre*, 1885, p. 257.

Saundby, R. Note on optic neuritis in children. *Birmingham Med. Rev.*, *Novembre*, 1885, p. 222.

Schleich. Der Augengrund des Kaninchens und des Frosches als Hülfsmittel beim Unterricht im Ophtalmoscopiren. — Untersuchungen über die Grösse des blinden Flekes und seine raümlichen Beizuhungen zum Fixationspunkt. — Aneurysma arteriosovenosum, aneurysma circumscriptum et varix retinæ. *Mitth. a. d. Opht. Klin. Tübingn*, *II.*, 2.

Schnabel and Sachs. Partial embolism of the arteria centralis retinæ and its branches. *Arch. of. Opht.*, *Juin, Septembre*, p. 263.

Schweigger, C. On resection of the optic nerve. *Arch. of Opht. Juin, Septembre*, p. 223.

Wadsworth, O. F. Double optic neuritis and opthalmoplegia from lead poisoning, complicated by typhoid fever. *Boston Med. and Surg. Jour.*, *Octobre*, 1885, p. 340.

Dodds, W. J. On some central affections of vision. *Brain. Octobre*, 1885, p. 345.

Haab. Erkrankungen der Macula lutea. *Corresp. Bl. f. Schweiz. Aerzte.* 19, p. 476.

Hartley, R. N. Hæmorrhagic amblyopia cured by dilatation of the sphincter ani. *Med. Times and Gaz.*, *Novembre*, 1885, p. 733.

Hilbert. Zur Physiologie der Retina. *Pflüger's Arch.*, *XXXVII.*

Koenig. Zur Kritik einer Abhandlung von Hering : Ueber individuelle Verschiedenheiten des Farbensinns. *Centr. f. pr.*, *Août.*, *Septembre*, 1885, p. 260.

Manz. Ein Fall von periodischer Oculomotoriuslähmung. *Berl. Klin. Woch*, 40.

Parisotti et Melotti. Un cas d'atrophie des deux papilles par intoxication saturnine. *Rec. d'Opht.*, *Septembre*, 1885, p. 520.

Raehlmann. Ueber einige Beziehungen der Netzhaut-circulation zu allgemeinen, Störungen des Blutkreislaufes. *Virchow's Arch.*, 102, p. 184.

IRIS. CRISTALLIN. CORPS VITRÉ. CHOROÏDE

Birnbacher et Czermak. Beiträge zur pathologischen Anatomie

des Glaucoms. Vorläufige Mittheilung. *Von Graefe's Arch.*, *XXXI.*, 1, p. 297.

Brailey, W. A. On the advance of the periphery of the iris in glaucoma. *Brit. Med. Jour.*, *Mai*, 1885, p. 1088.

Cuignet. Cataracte traumatique sans ouverture de la cristalloïde. *Rec. d'Opth.*, *Avril*, 1885, p. 193.

Czermak. Zur Zonulafrage. *Von Graefe's Arch.*, *XXXI.*, 1, p. 79.

Galezowski. Des cataractes; leur fréquence relativement aux autres affections oculaires. *Rec. d'Opht.*, *Mai*, 1885, p. 257.

Addario. Su di un Nematode dell'occhio umano. *Annal. di Ottalm.*, *XIV.*, 2 et 3, p. 135.

Bucklin, C. A. Diagnosis of cataract without the aid of an ophtalmoscope. *N. Y. Med. Record, Juillet*, 1885. p. 11.

Duyse, van. Un cas de cysticerque du corps vitré. *Ann. d'Oculist.*, 1885, *Mai-Juin*, p. 260.

Gallenga. Studio clinico sul Glaucoma. *Annal. di Ottalm.*, *XIV.*, 2 et 3, p. 149.

Hirschberg. Ueber Glaskörperoperationen. *Deutsche Med. Woch. Nr.* 24.

Howe, G. Persistent pupillary membrane. With an illustration. *N. Y. Med. Record. Juillet*, 1885, p. 37.

Robinski. Untersuchung über die spindelförmigen Lücken der physiologischen und pathologischen Augenlinse. *Berl. Klin. Woch. Nr.* 23.

Schmidt-Rimpler. Zur Extraction centraler rudimentärer. Staare und dicker Nachstaare. *Centr.*, *f. Aug.*, *Juin* 1885, p. 161.

Higgens. C. Peculiar condition of the pupils in a boy. *The Lancet, Septembre*, 1885, p. 524.

Lee, C. G. Case of sympathetic ophtalmitis occurring forty seven years after injury. *Brit. Med. Jour.*, *Août.*, 1885, p. 397.

Meyer. De la maturation artificielle de la cataracte. *Internat. Med. Congress.*, *Copenhague*, p. 82.

Solomon, J. V. Clinical lecture on congenital cataract. *The Lancet, Août* 1885, p. 375.

Webster, D. Extration of a lens, dislocated into the vitreous. with the aid of Dr. C. R. Agnew's bident. *New-York Med. Record, Août*, 1885. p. 143.

Marshall, J. N. On the changes which take place in the pupil after death, and the action of atropine and other alkaloids on the dead eye. *The Lancet, Août*, 1885, p. 286.

Nordman, G. A. Case of Morgagnian cataract (fluid hypermature) with transparent fluid cortex. *Arch. of. Opht.*, *Juin-Septembre*, p. 258.

Pflüger. Metastatic sarcoma of the choroid. *Arch. of. Opht.*, *Juin-Septembre*, p. 185.

Boe. Quelques recherches sur la couche pigmentaire de l'iris et sur le soi-disant muscle dilatateur de la pupille. *Arch. d'Opht.*, *V.*, 4, p. 311.

Galezowski. Traitement médical de la cataracte. *Rec. d'Opht.*, *Juillet*, 1885, p. 393.

Hanemann. Ein casuistich-kritischer Beitrag zur Lehre von der Entstehung der Vorderkammer-absackungen. *Inaug.-Diss.*, *Munich*, 1885.

Jessop, W. H. On the Mydriasis produced by the local application of Cocaine to the eye. *Proceedings of the Roy. Soc. No.* 238, 1885.

Schick. Experimentelle Beiträge zur Lehre vom Flüssig keitswechsel im Auge, mit vorzugsweiser Berücksichtigung der Regeneration des Humor aqueus. *Von Graefe's Arch.*, *XXXI.*, 2. p. 35.

Treitel. Ein Fall von operativ geheilter Iristuberculose. *Berl. Klin. Woch.*, *Nr.* 28.

Vossius. Ein Fall von Tumor chorioideæ, welcher unter dem Bilde einer plastiscken Iridocyclitis zur Erblindung geführt hatte. *Von Graefe's Arch.*, *XXXI*, 2, p. 147.

Williams, H. W. Simple cataract extraction. *Boston Med. and Surg Jour.*, *Octobre*, 1885, p. 385.

Birnbacher. Ein Eisensplitter, der 25 Jahre in der Iris gesessen. *Centr. f. Aug.*, 1885, *Août.*, p. 228.

De Wecker. Les indications de l'extraction simple. *Paris*, *Delahaye et Decrosnier*.

Eversbusch. Vergleichende Studien über den feineren Bau der Iris der Saügethiere : Die Musculatur der Iris. *Zeitschr. f. vergl.*, *Août.*, *III.*, p. 33 et 145.

Falchi. Sulla lussazione del cristallino sotto la congiuntiva. *Ann. di Ottalm.*, *XIV.*, 4, p. 304.

Galezowski. Emploi des rondelles de gélatine pour l'occlusion de la plaie cornéenne après l'extraction de la cataracte. *Rec. d'Opht.*, *Octobre*, 1885, p. 577.

Gallenga. Dell'idroftalmia congenita. *Annali di Ottalm. XIV.*, 4, p. 322.

Manolescu. Aniridie apparente consécutive à l'inflammation de de la choroïde. *Arch. d'Opht.*, *V.*, p. 449.

Oettinger. Die künstliche Reifung des Staares. Inaug. Dis. *Breslau*, 1885.

Schmeichler. Klinische Pupillenstudien. *Wiener Med. Woch.* 40.

Walker, G. E. On the function of the ciliary body. *The Lancet*, *Novembre*, 1885, p. 989.

Wicherkiewicz. Ueber ein neues Verfahren unreife Staare zu operiren, nebst Beitrag zur Augenantisepsis. *Klin. Mon., Bl.-Novembre*, 1885, p. 478.

Williams, H. W. Simple cataract extraction, II, *Boston, Med. and Surg. Jour., Octobre*, 1885, p. 414.

CORNÉE. CONJONCTIVE. SCLÉROTIQUE.

Pfalz. Opthalmometrische Untersuchungen über Corneal-astigmatismus mit dem Opthalmometer von Javal und Schiötz augs, geführt in der Universitätsaugenklinik zu Königsberg. *Von Graefe's Arch., XXXI*, 1, p. 201.

Tweedy, J. The use of alum in purulent opthalmia. *Brit. Med. Jour., Juillet*, 1885, p. 16.

Chibret. De l'infection de l'œil; ses causes, son traitement. *Arch. d'Opht., N.*, 3, p. 246.

Craft, J. Cause of corneal opacity following instillations of cocaine. *N. Y. Med. Record, Juillet*, 1885, p. 12.

Derby, R. H. Contagious opthalmia in asylums and residential schools. *N. Y. Med. Record, Juin*, 1885, p. 650.

Dimmer. Ein Fall von Blasenbildung auf der Cornea, *Klin. Mon.-Bl., Juillet*, 1885, p. 312.

Jany. Ulcus corneæ rodens. Heilung. *Centr. f. Aug., Juin*, 1885, p. 162.

Martin. Études d'ophtalmométrie clinique. *Annal. d'Oculist.*, 1885, *Mai-Juin*, p. 223.

Rueckert. Ein Beitrag zur Lehre von den angeborenen Hornhauttrübungen. Inaug.-Diss. *Leipzig*, 1885.

Schultheiss. Ein Beitrag zur Lehre von den angeborenen Anomalien des Corneo-Scleralbordes und des vorderen Theiles des Uvealtractus. Inaug.-Diss. *Leipzig*, 1885.

Solomon, J. V. The use of alum in purulent ophtalmia. *Brit. Med. Jour., Juillet*, 1885, p. 101.

Abadie. Communication sur le traitement du staphylome partiel et progressif. *Internat. Med. Congress, Copenhague*, p. 32.

Bacumler. Pemphigus conjunctivæ und essentielle Schrumpfung. *Klin. Mon. Bl., Août*, 1885, p. 329.

Manton, W. P. The prophylactic treatment of ophtalmia neonatorum. *Boston, Med. und. Surg. Jour., Août*, 1885, p. 151.

Raehlmann. Ueber Trachom. Ueber amyloide Degeneration der Conjunctiva. *Itnernat. Med. Congress, Copenhague*, p. 51.

Contagious Ophtalmia in some of the Orphan Asylums and Residential Schools of New-York City. *Boston Med. and Surg. Jour., Août*, 1885, p. 135.

Adler. Electrolytische Behandlung ständiger Hornhaut-trübungen. *Anzeiger d. Ges. d. Aertze.*, *Vienna*, *N.* 27.

Andrews, *J. A.* Contagious conjunctivitis; its causes, prevention, and treatment. *N. Y. Med. Jour.*, *Octobre*, 1885, p. 449-480.

Debierre. Arthrite du coude dans le cours d'une ophtalmie purulente. *Revue générale d'Opht.*, *IV*, 7, p. 299.

Dujardin. Kératite trophique. *Rev. clin. d'Ocul.*, 8, p. 191.

Lee, *C. G.* Gumma of the ocular conjunctiva; cure, remarks. *The Lancet*, *Octobre*, 1885, p. 803.

Panas. Du choix du meilleur procédé d'extraction de la cataracte. *Arch. d'Opht. V*, 6, p. 299.

Panas. Considérations sur le traitement du kératocone, avec une observation nouvelle à l'appui. *Arch. d'Opht.*, *V.*, 4, p. 358.

Roi. Observation clinique de bacille de la tuberculose dans la cornée. *Revue clinique d'Ocul.*, *Nr.* 8, p. 185.

Stoehr. Ueber den Bau der Conjunctiva palpebrarum. *Physik. Med. Ges. Würzburg*, *Nr.* 2 *and* 3.

Andrews, *J. A.* Contagious conjunctivitis; its causes, prevention, and treatment (concluded). *N Y. Med. Jour.*, *Octobre*, 1885, p. 480.

Emmert. Keratitis dendritica exulcerans myotica. *Centr. f. pr.*, *Aug.*, *Octobre*, 1885, p. 302.

Flemming. Zur Casuistik der Skleralnaht. *Klin. Mon.-Bl.*, *Septembre*, 1885, p. 393.

Higgens, *C.* Conical cornea. *Brit. Med. Jour.*, *Novembre* 1885, p. 1014.

Hodges, *F. H.* Serpiginous ulceration of both corneæ; double iridectomy; recovery, with excellent vision in both eyes. *The Lancet*, *Septembre*, 1885, p. 573.

D. ACCOMMODATION. RÉFRACTION. MUSCLES ET NERFS DE L'ŒIL.

Dehenne. De l'avancement musculaire dans les paralysies oculaires. *Rec. d'Opht.*, *Avril*, 1885, p. 211.

Imbert. Nouveau procédé de vérification des verres cylindriques. *Annal. d'Oculist.*, 1885, *Mai-Juin*, p. 243.

Lang et *Barrett*. On the use of homatropine as a substitute for atropine in estimating errors of refraction of the eye. *Med. Times and Gaz.*, *Juillet*, 1885, p. 73.

Leroy. De la perception monoculaire des grandeurs ou des formes apparentes. *Arch. d'Opht. V*, 3, p. 216.

Randall, *B. A.* The refraction of the human eye. A critical study of the statistics obtained by examinations of the refraction, especially among school children. *Amer. Jour. Med. Sci.*, *Juillet*, 1885, p. 123.

Bjerrum. Ueber die Refraction bei Neugeborenen. *Internat. Med. Congress*, *Copenhague*, p. 207.

Caudron. Du ptosis congénital. *Revue générale d'Opth.*, *IV.*, 6, p. 241.

Nagel. Noch einmal die Loupenvergrösserung. *Mitth. a. d. Opht. Klin. Tübingen*, *II*, 2.

Schmidt-Rimpler. Ueber ophtalmoscopische Refractionsbestimmung. *Berl. Klin. Woch.*, 19.

Germann. Beitrag zur Kenntniss der Refractionswerhältnisse der Kinder im Saüglingsalter sowie im vorschulpflichtigén Alter *Von Graefe's Arch.*, XXXI, 2, p. 122.

Hansen-Grut. Latentes Schielen, besonders latente Divergenz. *Internat. Med. Congress, Copenhague*, p. 149.

Martin. Des inflammations de l'œil et de ses annexes occasionnées par l'astigmatisme. *Internat. Med. Congress, Copenhague*, p. 102.

Matthiessen. Ueber das Gesetz der Zunahme der Brechungsindices innerhalb der Krystallinsen der Saügethiere und Fische. *Von Graefe's Arch.*, XXXI, 2, p. 31.

Ulrich. Untersuchungen über den Zusammenhang von Convergenz und erworbener Myopie. *Klin. Mon. Bl.*, *Octobre*, 1885, p. 433.

Beselin, O. Examination of the refraction and basal line of the eyes, and of the dynamic relations of the lateral muscles in girls from five to eighteen years of age. *Arch. of Opht.*, *Juin-Septembre*, p. 200.

Deeren. Étude sur le mécanisme de l'accommodation. *Rec. d'Opht.*, *Octobre*, 1885, p. 611.

Landolt. La ténotomie de l'oblique inférieur. *Arch. d'Opht.*, *V.*, p. 402.

Lockwood, C. B. The anatomy of the muscles, ligaments, and fasciæ of the orbit, including an account of the capsule of Tenon, the cheek ligaments of the recti, and of the suspensory ligaments of the eye. *Jour. of Anat. and Phys.*, *Octobre*, 1885, p. 1.

PAUPIÈRES. VOIES LACYRMALES. ORBITE.

Fuchs, Prof. On congenital shortness of the eyelids. *Med. Times and Gaz.*, *Juin*, 1885, p. 776.

Solomon, J.-V. Clinical notes on tarsal tumour, *Lancet*, *Juillet*, 1885, p. 6.

Vieusse. Du traitement du trichiasis au moyen de cautérisations faites sur la paupière par le thermocautère. *Rec. d'Opht.*, *Avril*, 1885, p. 198.

Weeks. Eine Fall von Augenapfelabscess nach Meningitis. *Centr. f. Aug.*, *Mai*, 1885, p. 129.

Dimmer. Epicanthus und Entropium. *Klin. Mon.-Bl., Juillet*, 1885, p. 301.

Sattler, R. Pulsating proptosis and elastic tumour of the left orbit, consequent upon a trauma of the Skull; ligation of left common carotid. *N. Y. Med. Record, Juin*, 1885, p. 654, 681.

Solomon. J. V. Chancre of the eyelid in infants. *Brit. Med. Jour., Juillet*, 1885, p. 62.

Waldhauer. Ueber die Operation der Trichiasis. *Internat. Med. Congress, Copenhague*, p. 221.

Armaignac. De la dilatation et de l'irrigation des voies lacrymales dans la thérapeutique des affections de ces conduits. *Revue clinique d'Ocul.*, 7, p. 161.

Fuchs. Zur Physiologie und Pathologie des Lidschlusses. *Von Graefe's Arch., XXXI*, 2, p. 97.

Fulton, J. F. A case of acute primary inflammation of the lachrymal gland occurring twice in the same individual. *Arch. of Opht., Juin-Septembre*, p. 161.

Fulton, J. F. A case of severe orbital cellulitis, the result of the passage of Bowman's probe into the nasal duct. *Arch. of Opht., Juin-Septembre*, p. 164.

Hirschberg. Ueber den Zuzammenhang zwischen Epicanthus und Ophtalmoplegie. *Neurolog. Centralblatt.*, 13.

Sattler, R. Exophtalmus. *Arch. of Opht., Juin-Septembre*, p. 190.

Badal. Extraction de la glande lacrymale en totalité : portion orbitaire et portion palpébrale. Considérations anatomiques et physiologiques. *Arch. d'Opht., V.*, p. 386.

Mengin. Un lacrymotome interne. *Rec. d'Opht., Octobre*, 1885, p. 608.

Vincentüs. Mucocele od ectasia del labirinto dell'osso Etmoide. *Ann. di Ottalm., XIV*, 4, p. 275.

THÉRAPEUTIQUE. MÉLANGES DIVERS.

Angelucci. Une nouvelle théorie sur la vision. *Rec. d'Opht., Avril*, 1885, p. 220.

Collins, E. T. The hollow eye speculum and douche for the treatment of gonorrhœal ophtalmia. *Lancet, Juin* 1885, p. 1130.

Gradle, H. Nervous symptoms due to overlooked anomal of the eye and ear. *Boston Med. and Surg. Jour.. Mai*, 1885, p. 477.

Landesberg. Zur Kenntniss der transitorischen Psychosen nach Staaroperationen. *Centr. f. Aug., Mai*, 1885, p. 134.

Molard. Des troubles oculaires provoqués par le tænia. *Rec. d'Opht., Mai* 1885, p. 284.

Waldhauer. Zwei Fälle von cataracta punctata. *Von Graefe's Arch.*, *XXXI.*, 4, p. 249.

American Ophtalmological Society. Tweniy-first Annual Session. *N. Y. Med. Jour.*, *Juillet*, 1885, p. 103.

Arlt, V. Entwicklung des Microphtalmus und Anophtalmus congenitus. *Anzeiger. Ges. d. Aerzte.*, *Vienna. No.* 17.

Chibret. Transplantation de l'œil du lapin à l'homme. *Rev. gén. d'Opht.*, *IV.*, 5, p. 193.

Cohn. Ueber Pemphigus der Augen. *Breslauer avztl. Zeitschr. Nr.* 10.

Gayet et Masson. Essai sur l'atrophie du globe oculaire. *Arch. d'Opht.*, *V.*, 3, p. 295.

Jacobson. Albrecht von Graefe's Verdienste um die neuere Ophtalmologie Ans seinen Werken dargestellt. *Berlin*, 1885, *Hermann Peters*.

Juler, H. A Lecture on the use of the ophtalmoscope in medical diagnosis. *N. Y. Med. Record*, *Juin*, 1885, p. 673.

Kolbe. Zur Veigleichbarkeit der Pigmentfarbengleichungen. *Centr. f. Aug.*, *Juillet* 1885, p. 199.

Lucas, R. C. On gonorrhœal rheumatism in infants, the result of purulent ophtalmia. *Brit. Med. Jour.*, *Juillet*, 1885, p. 57.

Power, H. Address in ophtalmology and otology. Bristish Medical Association, Cardiff. *Brit. Med. Jour.*, *Août*, 1885, p. 206.

Rampoldi. La pellagra e il mal d'occhi. *Annal. di Ottalm.*, *XIV.*, 2 *and* 3, p. 99.

Rampoldi. Della Ambliopia nicotinica. *Ann. di Ottalm.*, *XIV.*, 2 *and* 3, p. 113.

Roberts, C. The prevention of blindness. *Brit. Med. Jour.*, *Juillet*, 1885, p. 125.

Accurate test-types. *New York Med. Record*, *Août*, 1885, p. 183.

Andrews, J. A. A new instrument for washing the upper cul-de-sac of the conjunctiva. With two illustrations. *New-York Med. Record*, *Août*, 1885, p. 251.

Andrews, J. A. Compressible tubes for applying ointments to the conjunctiva. *New-York Med. Record*, *Septembre* 1885, p. 277.

Baker, A. R. Headache and other reflex-nervous troubles as the result of eye-strain. *New-York Med. Record*, *Septembre*, 1885, p. 199.

Denti. Il bagno elettrico e la doccia elettrica applicati all'occhio. *Bullet, d'Ocul.*, *VII.*, 10 *and* 11.

Loppez. Encore le jéquirity. *Revue clinique d'Ocul.*, *Nr.* 6, p. 137.

Real-y-Beyro. Contribution à l'étude de l'embryologie de l'œil. *Rec. d'Opht.*, *Juillet* 1885, p. 402.

Rolland. Du phlegmon de l'œil. *Rec, d'Opht., Juillet*, 1885, p. 385.

Taylor, C. B. Clinical lectures on diseases of the eye. *The Lancet, Septembre* 1885, p. 421.

Wadsworth. O. F. Recent progress in ophtalmology. The pathogeny of sympathetic ophtalmia. *Boston Med. and Surg. Jour., Août* 1885, p. 176.

Birnbacher. Ueber die Anwendung der Sterilisation durch Hitze auf die oculistische Asepsis. *Centr. f. Aug.*, 1885, *Aug.*, p. 225.

Bradford, H. W. A case of enucleation with replacement of the human globe by that of a rabbit. *Boston Med. and Surg. Jour., Septembre*, 1885, p. 269.

Burnett, S. M. Ophtalmometry with the ophtalmometer of Javal and Schiötz, with an account of a case of kerato conus. *Arch. of Opht., Juin-Septembre*, p. 169.

Burnett, S. M. A case of great swelling of the eyelids and face, following an unsuccessful attempt to extract the upper canine tooth on the left side, abscess of the orbit; total blindness; atrophy of the disc; obliteration of the retinal vessels. *Arch. of Opht., Juin-Septembre*, p. 177.

Caudron. Emploi des applications chaudes prolongées dans le traitement de l'ophtalmie sympatique. *Revue générale d'Opht., IV*, 7, p. 289.

Dianoux. Des lésions oculaires dans le goître exophtalmique. *Internat. Med. Congress, Copenhague*, p. 113.

Deutschmann. Zur Pathogenese der sympathischen Ophtalmie-Ophtalmia migratoria. *Von Graefe's Arch., XXXI*, 2, p. 277.

De Vincontüs. Mucocele od ectasia del labirinto dell'osso Etmoide. *Annali di Ottalm., XIV*, 4, p. 275.

Ellinger. Die optischen Gesetze für Schrift und Schreiben. *Berl. Klin. Woch., Nr.*, 37.

Emerson, J. B. A schematic eye for studens of ophtalmoscopy. *N. Y. Med. Record., Oct.*, 1885, p. 398.

Emmert. Sublimat in der Augenheilkunde. *Deutsche Med. Woch., Nr.* 34, p. 586.

Hartridge, G. The examination of the cornea and lens by means of the ophtalmoscope, having behind it a strong convex lens. *Brit. Med. Jour., Octobre* 1885, p. 689.

Hennig. Beiträge zur Casuistik der perforirenden Augenverletzungen. Inaug.-Diss. *Greifswald*, 1885.

Hewetson, H. B. Antiseptic precautions during cataract and other operations on the eye by means of Mr. Mayo Robson's dry Eucatyptus-spary and dry-dressings. *Brit. Med. Jour., Octobre* 1885, p. 644.

Holmes, E. L. Evisceration of the globe. *Arch. of Opht., Juin-Septembre,* p. 167.

Howe, L. On the measurement of the degree of anæsthesia produced by cocaine. *Arch. of Opht., Juin-Septembre,* p. 243.

Hunter, G. The Place of Specialism in general practice, with reference to diseases of the eye, ear, and throat. *Edin. Med. Jour., Novembre,* 1885, p. 429.

Imbert. Théorie des Ophtalmotonomètres. *Arch. d'Opht., V.,* 4, p. 299.

Jessop, W. H. On the combined action of cocaine and atropine in iritis. *The Lancet, Octobre* 1885, p. 659.

Knapp, H. Nine successive cases in which the electro-magnet was used for the removal of fragments of iron from the interior of the eye. *Arch. of Opht., Juin-Septembre,* p. 302.

Knapp, H. A case of evisceration of the eyeball followed by orbital cellulitis (thrombosis); recovery; remarks. *Arch. of Opht., Juin-Septembre,* p. 309.

Laker, C. A new case of injury to the eye from a stroke of lightning. *Arch. of Opht., Juin-Septembre,* p. 181.

Lucas, R. C. Association of ophtalmia neonatorum with joint-disease. *Brit. Med. Jour., Octobre* 1885, p. 669.

Randall, A. A study of the eyes of medical students. *Trans. Pennsylvania State Med. Soc.,* 1885.

Valude. Contribution à l'étude des processus inflammatoires de l'œil. *Arch. d'Opht., Juillet-Août* 1885.

Vossius. Microchemische Untersuchungen über den Ursprung des Pigments in den melanotischen Tumoren des Auges. *Von Graefe's Arch., XXXI.,* 2, p. 161.

Zychon. De la goutte oculaire. *Rec. d'Opht., Juillet,* 1885, p. 415.

Baas. Bulbusstellung nach Cocaïngebrauch. *Klin, Mon. Bl. Octobre,* 1885, p. 456.

Bellarminoff. Ueber die ungünstige Wirkung des Cocaïns auf den Organismes bei locoles Anssendung auf die Schleimhaut des Auges. *Centr. f. pr., Août-Septembre,* 1885, p 269.

Bunge. Ueber sdhädliche Wirkungen des Cocaïns auf die Hornhaut. *Klin. Mon.-Bl., Septembre,* 1885, p. 402.

Cattell, J. M'Keen. The inertia of the eye and brain. *Brain, Octobre,* 1885, p. 295.

Chibret. La question de la transplantation de l'œil. *Rev. génér. d'Opht., Novembre,* 9, p. 385.

Eversbusch. Einige Bemerkrungen über die physiologische Wirkung des Cocaïns. *Centr. f. pr., Ang., Octobre,* 1885, p. 289.

TABLE DES MATIÈRES

PAR LETTRE ALPHABÉTIQUE

A

Abcès du globe de l'œil après une méningite..... 506
Accomodation (action du chlorhydrate de cocaïne sur l'amplitude d')..... 701
— Étude sur son mécanisme..... 611
— Et jeu de la pupille..... 566
Acide phénique; son emploi dans les affections purulentes de la conjonctive et de la cornée..... 299
Aimant (emploi de l') pour l'extraction des corps étrangers métalliques de l'œil..... 513, 584 641
Albuminate de cuivre citro-ammoniacal dans la thérapeutique oculaire.. 103
Amaurose causée par le bromure de potassium..... 113
— Suite de rétinite albuminurique..... 439
— Traumatique..... 685
Amblyopie unilatérale simulée..... 636
Anesthésie (de l') en chirurgie oculaire..... 80
— De la cornée dans l'herpès fébrile de cette membrane..... 129
Aniridie congénitale..... 565
Anomalie congénitale particulière de l'iris..... 441 632
— Congénitale du pôle postérieur des yeux..... 565
Antisepsie oculaire; sublimé..... 143
Appareil nouveau pour mesurer la réfraction..... 738
Artères de la rétine décrivant au-devant de la papille des circonvolutions circoïdes..... 570
Asepsie en oculistique..... 629
Asthénopie musculaire..... 177
Astigmatisme cornéen après l'opération de la cataracte amélioré par une opération..... 567
— Cristallinien après l'iridectomie..... 739
Atrophie des deux papilles par intoxication saturnine..... 520
— Des nerfs optiques (lésions anatomiques dans l')..... 87
Avancement capsulaire (de l')..... 69
— Musculaire dans les paralysies oculaires..... 211
Aveugles de la ville de Breslau..... 173

B

Baillère J. B.; sa mort..... 7
Bain d'œil électrique.....

Biographie de Noël Guéneau de Mussy..... 445
— De Guépin..... 626
— De Robin..... 639
Blépharospasme..... 635
Blépharoplastie et blépharoraphie..... 183
Blessure de l'œil par instrument piquant..... 440
Brûlure de la conjonctive par l'usage de l'iode et de mercure..... 634

C

Capsule de Ténon..... 67
Cataractes; leur fréquence relativement aux autres affections oculaires. 257
Cataracte. Son traitement..... 324
— Son traitement médical..... 393
— Son traitement chirurgical..... 457
— (Opération de la); troubles psychiques transitoires consécutifs..... 442
Cataractes (extraction des) centrales rudimentaires et des cataractes secondaires épaisses..... 507
Cataracte molle (aspiration)..... 90
— (Extraction de la) sans iridectomie..... 90
— Traumatique (de l'extraction de la)..... 89
— (de la). Son extraction linéaire inférieure et celle de la capsule..... 184
— Traumatique sans ouverture de la cristalloïde..... 193
— Double diabétique..... 115
— (Soins préliminaires avant l'opération de la)..... 721
Cécité, causes et prévention..... 693
Cercles colorés dans le glaucome, leur cause probable..... 313
Chaleur (de la) comme stérilisation pour l'asepsie oculaire..... 629
Chambre antérieure; cysticerque celluleux..... 366
Chancre de la conjonctive..... 190 672
Choroïde. — Histologie et système nerveux..... 29 333
Clinique ophtalmologique de la faculté de Pavie; compte rendu..... 699
Cocaïne (la) en oculistique..... 60, 63, 65, 178, 249 252
— Recherches cliniques sur son action en ophtalmologie..... 567
— Son action nuisible sur la cornée..... 694
— Quelques remarques sur l'hydro-chlorate..... 301
— (Action du chlorhydrate de) sur l'amplitude d'accomodation..... 701
Coloration subjective produite par la lumière palpébrale..... 502
Compte rendu de la clinique ophtalmologique de la Faculté de Pavie... 699
Congrès de Copenhague (compte rendu)..... 44
— Français de chirurgie (compte rendu)..... 294
Conjonctive (brûlure de la) par l'usage d'iode et de mercure..... 634
— (Chancre de la)..... 190 672
— (Dermoïde ou nœvus velu de la)..... 571
— (Épithélioma de la)..... 272
— (Pemphigus de la)..... 439 628
— (Traitement des affections inflammatoires de la)..... 634
— (Tuberculose de la)..... 146
Cornée (anesthésie de la) dans l'herpès fébrile de cette membrane..... 129
— (Cas de tâtouage involontaire de la)..... 631
— (Cas de formation de bulle sur la)..... 569
— (Des paracentèses de la) et des évacuations de l'humeur aqueuse..... 449
— (Fibrome de la)..... 575
— (Hémorragie dans la)..... 633

Cornée (Tuberculose de la)..... 147
— (Ulcère rongeant de la); guérison..... 507
Corps étrangers de l'iris..... 630
— Étrangers métalliques de l'œil. Extraction à l'aide d'un aimant..... 513, 584 641
— Étrangers du cristallin..... 734
Couleur des yeux dans l'espèce humaine, son hérédité..... 191
Couleurs (sur le sens des)..... 50
Cristallin (luxation spontanée du)..... 75
— (Corps étrangers du)..... 734
Croissants (conus) congénitaux de la sclérotique..... 241
Cyclites exsudatives..... 87
Cysticerque celluleux de la chambre antérieure..... 366

D

Délire après l'iridectomie dans le glaucome..... 509
Dermoïde ou nœvus velu de la conjonctive..... 571
Dilatation et irrigation des voies lacrymales..... 638
Diplopie monoculaire sans trouble des milieux..... 161
Douche électrique..... 742
Drainage (le) de la chambre antérieure..... 318
Dyschromatopsie dans les maladies de la rétine et du nerf optique..... 116

E

Éclat métallique de l'humeur vitrée extrait par l'électro-aimant..... 157
Ectropion cicatriciel (traitement de l')..... 123
— Inflammatoire, son traitement..... 187
Électriques (bains et douches)..... 742
Électro-aimant (emploi de l') dans l'extraction d'un corps métallique du corps vitré..... 157
— (l') dans la thérapeutique oculaire..... 303
Embolies de l'œil; contribution à leur étude..... 244
Embolies (des) de l'artère centrale de la rétine et de ses branches..... 314
— D'une branche de l'artère centrale de la rétine avec infarctus hémorragique..... 176
Embryologie de l'œil. — Contribution à son étude..... 349, 402 465
Entropion et épicanthus..... 568
Épicanthus et entropion..... 568
Épithélioma de la conjonctive bulbaire..... 272
Érysipèle de la face suivi de thrombose des vaisseaux rétiniens et perte de la vue..... 167
— Son influence sur le trachome..... 572
Érythropsie (de l')..... 242 307
Ésérine (l') dans les ulcères de la cornée..... 740
Éviscération et excentération de l'œil proposée pour remplacer l'énucléation..... 300
Extraction de cataracte suivie d'hémorragie..... 571
— D'un cristallin luxé par une nouvelle méthode..... 510

F

Fibrome du nerf optique..... 218
— De la cornée..... 575
Formulaire thérapeutique..... 640

G

Galvano-caustique (la) dans la thérapeutique oculaire..... 57
Gélatine (emploi des rondelles de) pour l'occlusion de la plaie cornéenne après l'extraction de la cataracte..... 577
Glaucome aigu chez un jeune sujet..... 299
— Amené par l'homotropine..... 119
— Cause probable des cercles coloriés qu'il produit..... 313
— Double..... 604
— (Étude anatomique du))..... 170
— Étude sur certaines altérations ophtalmoscopiques qu'il produit.... 566
— Foudroyant des yeux dans un cas de rétinite albuminurique..... 113
— (Traitement du) par la paracentèse scléroticale..... 160
Granulations traitées par le jéquirity..... 689
Greffes dermiques pour les blépharoplasties..... 183
Goutte (de la) oculaire..... 415 477, 542
Guéneau de Mussy (notice biographique)..... 445
Guépin. Biographie..... 626

H

Héméralopes (une famille d')..... 675
Hémorragie consécutive à une extraction de cataracte..... 571
— Dans la cornée..... 633
Herpès fébrile de la cornée..... 129
Hydatique (kyste) substitué à la glande lacrymale..... 136

I

Images entoptiques; contribution à leur étude..... 282, 539 678
Index bibliographique..... 369 743
Infection puerpérale; perte de la vision des deux yeux consécutive..... 306
Iridectomie dans le glaucome suivie de délire..... 509
— Et sclérotomie dans le décollement de la rétine..... 72
Iris. Un cas d'anomalie congénitale particulière..... 441 632
— (Paillette de fer ayant séjourné vingt-cinq ans dans l')..... 630
— (Sensibilité de l') considérée au point de vue de l'iridectomie..... 145
Iritis séreuse et varicelle syphilitique..... 442

J

Jéquirity (du); nouvelles considérations sur son emploi..... 238
— (Le) dans le traitement des granulations..... 689

K

Kératite (de la) interstitielle syphilitique..... 705
Kératocone pellucide, contribution à sa pathologie..... 179
Kérato-conjonctivite pour l'élimination de l'iodure de potassium absorbé avec le lait..... 121
Kyste de l'orbite, anatomie pathologique..... 510
— Hydatique substitué à la glande lacrymale..... 163
— Sébacé volumineux de l'orbite ayant amené une névro-rétinite..... 103

L

Lacrymales (dilatation et irrigation des voies)..... 638

Lacrymotome interne..... 608
Lame criblée; prolongements anormaux..... 142
Lunette électrique..... 120
Luxation du cristallin; extraction par une nouvelle méthode..... 510
— Spontanée du cristallin.....75 571

M

Macula; aspect particulier congénital..... 173
Maturation artificielle des cataractes..... 179
Mazzoni, sa mort..... 256
Mélanges colorés, leur comparaison..... 569
Microphtalmos congénital avec plusieurs vices de développement du cœur..... 573
Mort de Mazzoni..... 256
Myopie (de la)..... 511
— progressive (complication)..... 152
— Son mode d'accroissement..... 241 511
— Influence des verres concaves et de la convergence des axes visuels sur sa progression..... 171

N

Nécrologie..... 256, 639 704
Nerfs ciliaires (de l'état des) dans quelques affections de l'œil..... 106
— Optique (fibrome du)..... 218
— Optique (lésion anatomique dans l'atrophie du)..... 87
— Optique; sa résection..... 312
Névralgie; paralysie oculaire à rechute..... 161
Nécrose totale des deux cornées chez un individu héméralope depuis quatorze ans..... 367
Névro-rétinite et atrophie du nerf optique dans quelques maladies cérébro-spinales..... 316
Nouvelles..... 447

O

Œil (blessure de l') par instrument piquant..... 440
— (Contribution à la pathologie de l')..... 307
— (De la goutte de l')..... 415, 477 542
— (Phlegmon de l')..... 385
Ophtalmie catarrhale de forme intermittente..... 164
— Chez un nouveau-né suivie de rhumatisme blennorrhagique..... 300
— Virulente (de l')..... 158
— Et rhumatisme; rapports..... 000
Ophtalmo-blennorrhée des nouveau-nés..... 187
Ophtalmologie; ses progrès..... 562
Ophtalmoplégie nucléolaire..... 633
Optomètre et astigmomètre binoculaire..... 138
Orbite (fracture de l')..... 190
— (Kyste de l'); contribution à leur anatomie pathologique..... 510
— (Kyste sébacé de l')..... 103

P

Pansement avec les rondelles de gélatine antiseptique..... 577

Paracentèse scléroticale dans le glaucome..... 166
Paracentèses (des) de la cornée et des évacuations d'humeur aqueuse..... 449
Paralysie du nerf moteur oculaire commun d'origine nicotinique..... 98
Paralysies musculaires; leur traitement par l'avancement musculaire.... 211
Paupières (concrétion calcaire des)..... 121
— (Doux cas de tumeur des)..... 635
Paupière inférieure (tumeur sébacée de la)..... 321
Paupières (Sarcome mélanotique des)..... 126
— (Syphilis des)..... 77
Pemphigus de la conjonctive.....439 628
Perception visuelle (de la) par rapport au sens des couleurs..... 44
Périoptométrie; nécessité d'une mensuration commune..... 134
Phlegmon (du) de l'œil..... 385
Pigmentation de l'œil résultant d'une teinture d'aniline..... 738
Pilocarpine (la) dans l'inflammation du nerf optique..... 634
Pince-nez pour l'astigmatisme..... 437
Prolapsus de la rétine dans la chambre antérieure..... 740
Ptosis (du) et de son traitement par la méthode de suppléance du muscle releveur de la paupière supérieure par le frontal..... 108

R

Rapport entre le rétrécissement de la pupille et la diminution apparente de la myopie..... 566
— Entre les affections de l'œil et de l'oreille..... 701
Réfraction (altération de la) dans les cinq premières années de la vie... 172
— Chez les nouveau-nés..... 49
— appareil nouveau pour la mesurer..... 738
Relation entre la profondeur de la chambre antérieure et les dimensions de la pupille..... 164
Résection du nerf optique..... 312
Retine (prolapsus de la) dans la chambre antérieure..... 740
Rétinite albuminurique suivie d'amaurose..... 439
— Pigmentaire; contribution à son étude..... 508
Rhumatisme blennorrhagique chez un nouveau-né atteint d'ophtalmie 300
— Et ophthalmie; rappports..... 737
Robin, biographie..... 639

S

Sarcome mélanotique des paupières..... 126
Saturnisme amenant l'atrophhie des deux papilles..... 520
Scléro-iridectomie dans le glaucome.....71 642
Sclérotique (*contribution* à l'étude de croissants (conus) congénitaux de la)..... 241
Sclérotoscopie (de la)..... 65
Scopoléine (la)..... 702
Séton (réhabilitation du) dans la thérapeutique oculaire..... 569
Simulation de l'amblyopie unilatérale..... 636
Société Française d'ophtalmologie (compte rendu).....65 142
Soins préliminaires avant l'opération de la cataracte..... 721
Strabisme dynamique (mensuration du)..... 122
— Son développement..... 313
Sublimé (le) dans l'antisepsie oculaire..... 143

Syphilis des paupières..... 77
— héréditaire tardive de l'œil..... 705

T

Tâtouage (un) involontaire de la cornée..... 316
Thérapeutiques (les) des maladies des yeux dans leurs rapports avec les maladies générales..... 561
Thérapeutique oculaire; notes..... 248
Thrombose des vaisseaux rétiniens à la suite d'érysipèle de la face..... 167
Tænia. — Troubles oculaires consécutifs..... 284
Tonomètre oculaire..... 614
Trachome (influence de l'érysipèle sur le)..... 512
Tractus uvéal (maladie du) à la suite de l'érysipèle de la face; guérison spontanée..... 305
Traité iconographique des affections externes des yeux (analyse)..... 297
Traitement de la cataracte..... 234
Traumatismes oculaires (considération sur les)..... 1
Trichiasis. Son traitement au moyen de cautérisations faites sur la paupière avec le thermo-cautère..... 198
Troubles oculaires provoqués par le tœnia..... 284
Trouble psychique transitoire consécutif à l'opération de la cataracte..... 442
Tuberculose conjonctivale..... 146
— de la cornée..... 147
Tumeurs des paupières..... 635

U

Ulcère rampant et de l'ulcère profond de la cornée (du traitement de l')..... 117
— Rongeant de la cornée; guérison..... 507

V

Vaisseaux rétiniens et tache jaune de ses propres yeux; nouveau moyen pour voir leurs ombres..... 302
Verres correcteurs de certains défauts de courbure de la cornée..... 310
Vision (nouvelle théorie sur la)..... 220
— (Perte de la) des deux yeux à la suite d'infection puerpuérale..... 306

X

Xanthopie amenée par l'acide picrique..... 306
Xérosis de la conjonctive bulbaire et de la Cornée..... 740

Y

Yeux (de la couleur des) dans l'espèce humaine..... 191
— Des animaux uni-cellulaires..... 189

FIN DE LA TABLE DES MATIÈRES

TABLE ALPHABÉTIQUE

PAR NOMS D'AUTEURS
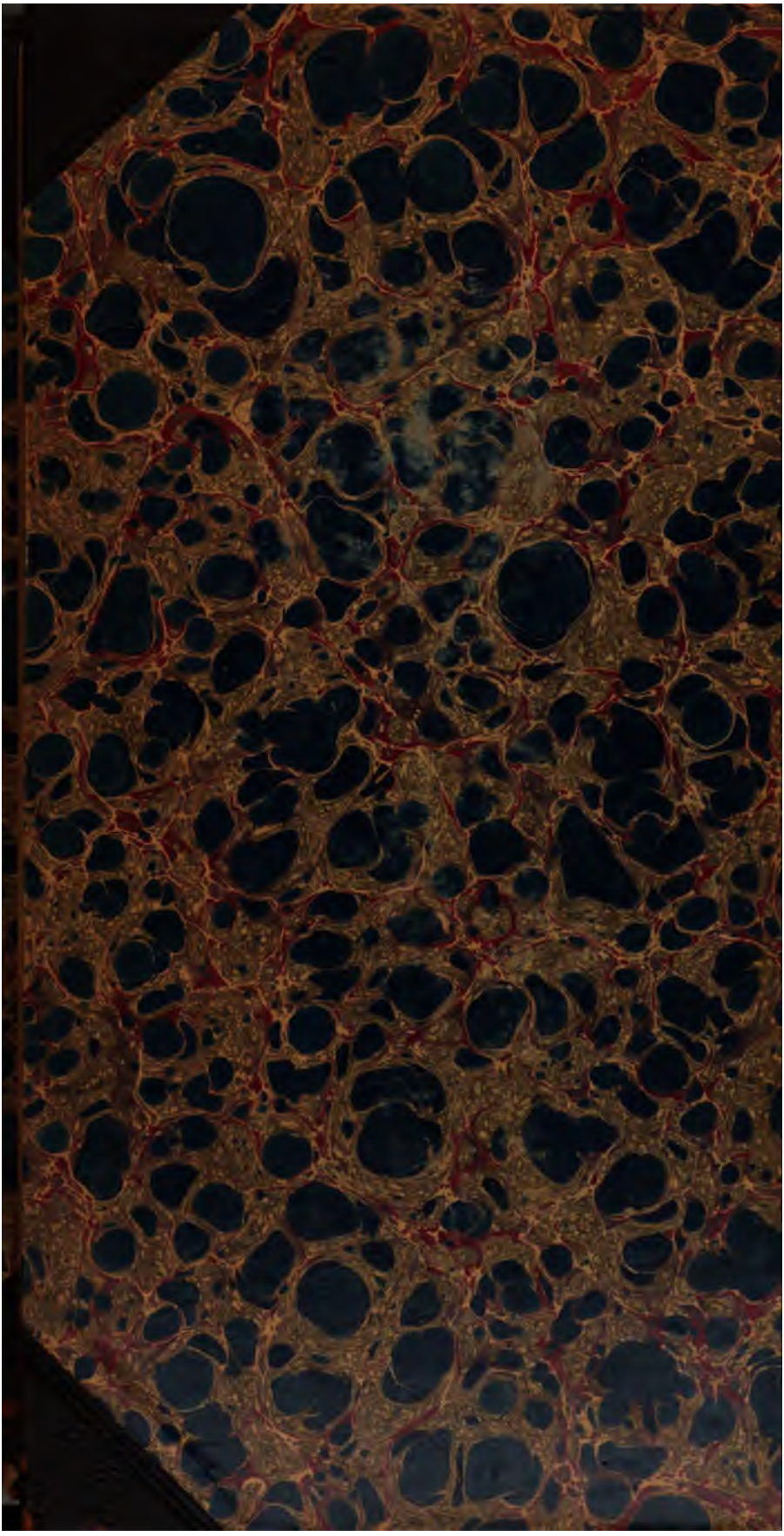
Abadie, p. 152, 640.
Albetrioli, p. 740.
Alexander, p. 442.
Angelucci, p. 220.
Armaignac, p. 638.
Baeumler p. 628.
Bargellini, p. 701.
Baudon, p. 672.
Baudry, p. 77, 80.
Beauvois, p. 108.
Berger, p. 740.
Bieloff, p. 634.
Birnbacher, p. 307, 565, 629, 630.
Bjerrum, p. 49.
Boggs, p. 299, 562, 737.
Borthen, p. 41.
Boucher, p. 113, 167, 305, 443, 694.
Boucheron, p. 72, 87.
Bountah, p. 689.
Brailey, p. 106.
Bunge, p. 694.
Burnham, p. 299.
Candolle (de), p. 191.
Castorani, p. 123, 184, 187.
Cervera, p. 318.
Chauvel, p. 636.
Chibret, p. 143, 145.
Chodin, p. 632.
Cocci, p. 572.
Constantin-Paul, p. 62.
Coppez, p. 89.
Courserant, p. 63, 159.
Cuignet, 193, 449.
Darier, p. 158.
Deeren, p. 282, 539, 611, 678.
Dehenne, p. 1, 211.
Denti, p. 742.
Despagnet, p. 62, 108, 142, 218, 284, 349.
Dianoux, p. 73.
Dimmer, p. 440, 568, 569.
Dobrowolsky, p. 241, 313, 566.
Doljenkoff, p. 634.
Dransart, p. 72.
Dujardin-Beaumetz, p. 61.
Falchi, p. 701.
Fandos, p. 121.
Ficano, p. 571, 575.
Fieuzal, p. 74, 693.
Fontan, p. 29, 161, 333.
Förster, p. 171.
Fournier, p. 705.
Franke, p. 441.
Fuchs, p. 87, 177, 693.
Galezowski, p. 74, 90, 129, 297, 324, 393, 445, 457, 513, 577, 584, 641, 693, 721.
Gallenga, p. 121, 126.
Gazepy, p. 138.
Gayet, p. 146.
Gelpke, p. 439.
Gelpy y Joffre, p. 297.
Gillet de Grandmont, p. 134.
Gotti, p. 571.
Gradennigo, p. 121.
Graefe, p. 300.
Grasselli, p. 252.
Guglielmelli, p. 740.
Hagen Thorn, p. 510.
Henius, p. 306.
Hewetson, p. 299.
Hilling, p. 313.